This is a digital copy of a book that was preserved for generations on library shelves before it was carefully scanned by Google as part of a project to make the world's books discoverable online.

It has survived long enough for the copyright to expire and the book to enter the public domain. A public domain book is one that was never subject to copyright or whose legal copyright term has expired. Whether a book is in the public domain may vary country to country. Public domain books are our gateways to the past, representing a wealth of history, culture and knowledge that's often difficult to discover.

Marks, notations and other marginalia present in the original volume will appear in this file - a reminder of this book's long journey from the publisher to a library and finally to you.

Usage guidelines

Google is proud to partner with libraries to digitize public domain materials and make them widely accessible. Public domain books belong to the public and we are merely their custodians. Nevertheless, this work is expensive, so in order to keep providing this resource, we have taken steps to prevent abuse by commercial parties, including placing technical restrictions on automated querying.

We also ask that you:

+ *Make non-commercial use of the files* We designed Google Book Search for use by individuals, and we request that you use these files for personal, non-commercial purposes.
+ *Refrain from automated querying* Do not send automated queries of any sort to Google's system: If you are conducting research on machine translation, optical character recognition or other areas where access to a large amount of text is helpful, please contact us. We encourage the use of public domain materials for these purposes and may be able to help.
+ *Maintain attribution* The Google "watermark" you see on each file is essential for informing people about this project and helping them find additional materials through Google Book Search. Please do not remove it.
+ *Keep it legal* Whatever your use, remember that you are responsible for ensuring that what you are doing is legal. Do not assume that just because we believe a book is in the public domain for users in the United States, that the work is also in the public domain for users in other countries. Whether a book is still in copyright varies from country to country, and we can't offer guidance on whether any specific use of any specific book is allowed. Please do not assume that a book's appearance in Google Book Search means it can be used in any manner anywhere in the world. Copyright infringement liability can be quite severe.

About Google Book Search

Google's mission is to organize the world's information and to make it universally accessible and useful. Google Book Search helps readers discover the world's books while helping authors and publishers reach new audiences. You can search through the full text of this book on the web at `http://books.google.com/`

C-NRLF
B 3 733 960

UNIVERSITY OF CALIFORNIA
SAN FRANCISCO MEDICAL CENTER
LIBRARY



G-r-5K/5

JOURNAL

DE

L'ANATOMIE

ET DE

LA PHYSIOLOGIE

NORMALES ET PATHOLOGIQUES

DE L'HOMME ET DES ANIMAUX

(ANNÉE 1904)

SUPPLÉMENT AU JOURN. D'ANATOMIE, N° DE NOV.-DÉC. 1904.

COULOMMIERS

Imprimerie Paul Brodard.

JOURNAL

DE

L'ANATOMIE

ET DE

LA PHYSIOLOGIE

NORMALES ET PATHOLOGIQUES

DE L'HOMME ET DES ANIMAUX

Fondé par CHARLES ROBIN (1864-1885)

Continué par GEORGES POUCHET (1885-1894)

PUBLIÉ PAR MATHIAS DUVAL

Membre de l'Académie de médecine, professeur à la Faculté de médecine

AVEC LE CONCOURS DE

MM. les Drs RETTERER et TOURNEUX

QUARANTIÈME ANNÉE

1904

Avec 18 planches hors texte et 140 figures dans le texte.

PARIS

FÉLIX ALCAN, ÉDITEUR

108, BOULEVARD SAINT-GERMAIN, 108

1904

225392

JOURNAL
DE
L'ANATOMIE
ET DE
LA PHYSIOLOGIE
NORMALES ET PATHOLOGIQUES
DE L'HOMME ET DES ANIMAUX

UN DÉFAUT DE LA HANCHE HUMAINE

SA DOUBLE MANIFESTATION, ANATOMIQUE ET PHYSIOLOGIQUE

Par le Dr P. Le DAMANY
Professeur à l'École de médecine de Rennes.

La disposition et l'orientation réciproques des surfaces articulaires, pour les diverses diarthroses des vertébrés, sont en général telles qu'il est difficile d'en imaginer de meilleures. Cette perfection tient à ce que tous les vertébrés aujourd'hui existants sont, chacun dans son genre, des animaux très perfectionnés. Les variations établies d'une espèce animale à l'autre semblent en rapport avec les différences dans la fonction d'un même organe. On ne saurait y montrer un défaut qui n'ait son utilité, soit pour fournir de la solidité, soit pour donner telle ou telle mobilité réciproque à deux segments du squelette.

L'articulation de l'avant-bras avec le carpe nous présente un bel exemple de variations, c'est-à-dire de défauts et de qualités en rapport avec des fonctions différentes suivant l'espèce animale considérée. Chez l'homme, le poignet est mobile en tous sens et la réunion des mouvements d'adduction, abduction, flexion, extension, circumduction, favorable à la fonction de préhension, diminue

peut-être la solidité de cette jointure. Les quadrupèdes n'ont, dans leur membre antérieur et spécialement dans cette articulation, que les mouvements de flexion et d'extension, seuls utiles pour la marche : la diminution de la mobilité a pour corollaire l'augmentation de la solidité. Ces mouvements de flexion et d'extension nuiraient à la force de l'aile dans le vol. L'adduction et l'abduction sont seules utiles au soutien, à la progression du corps dans l'air, et elles sont nécessaires, soit pour étendre, soit pour ramasser le membre antérieur des animaux volants. Aussi les trouvons-nous seules chez l'oiseau : au repos de l'aile, il couche son carpe le long du bord externe ou cubital de son avant-bras fléchi. Cette fonction particulière de l'articulation entraîne des différences dans l'orientation réciproque des pièces osseuses contiguës. Mais tous ces changements anatomiques sont le résultat de transformations fonctionnelles, d'adaptation à un but déterminé.

Une articulation remarquablement fixe, remarquablement uniforme dans toute la série des oiseaux et des mammifères, autres que les chéiroptères, si particuliers quant à la conformation de leurs membres, et les monotrèmes, lesquels ont des membres de reptiliens, est l'articulation coxo-fémorale. Similitude de conformation, identité de fonction, voilà les deux éléments primordiaux de cette uniformité.

La hanche humaine remplit le même rôle que celle des oiseaux et des quadrupèdes, elle unit le membre inférieur à la ceinture pelvienne et porte le poids du tronc en permettant les mouvements de la cuisse. Et pourtant elle présente, dans l'orientation réciproque de ses parties constituantes, un caractère qui la différencie profondément des hanches de quadrupèdes ou d'oiseaux; ce caractère a évidemment sa raison d'être. Si nous en cherchons l'explication, nous ne la trouvons ni dans une particularité fonctionnelle, ni dans une différenciation du but à remplir. Il s'agit là d'une imperfection de la hanche humaine préparée pendant la vie intra-utérine et se manifestant après la naissance, lorsque l'enfant, soit pour se tenir debout, soit plus simplement, pour le décubitus dorsal, étend la cuisse sur le bassin. Ce défaut est d'abord très minime, pendant la première moitié de la vie intra-utérine; il a son maximum chez le fœtus à terme, puis s'atténue à la longue par le décubitus dorsal, par la station debout et par la marche. Il est reconnaissable pour l'anatomiste et pour le physiologiste.

L'anatomiste sera frappé par la mauvaise orientation réciproque du col fémoral et du cotyle, maxima chez le fœtus voisin du terme et chez l'enfant très jeune, très évidente quand on prend pour termes de comparaison la hanche de divers quadrupèdes.

Le physiologiste remarquera l'insuffisance du mouvement d'extension fémorale, insuffisance absolument constante à l'égard de la station debout, de cette attitude exclusivement humaine; insuffisance d'autant plus grande que le défaut anatomique précédent est plus marqué.

La production de ce défaut anatomique est en grande partie l'œuvre du pelotonnement excessif auquel le jeune être humain est astreint dans le ventre de sa mère. Sa correction partielle est l'effet d'une adaptation lente, progressive, à une autre attitude non moins forcée, non moins excessive, mais toute opposée, toute d'extension, la station verticale.

I. — Mauvaise orientation réciproque du col fémoral et du cotyle.

La hanche humaine à deux buts principaux à remplir :

1° Permettre les mouvements de la cuisse sur le bassin;

2° Soutenir le poids de la partie du corps sus-jacente et le transmettre au fémur.

Chez l'homme, dans les conditions habituelles, la transmission de ce poids se fait alors que le tronc redressé est dans le prolonment de la cuisse. Pour bien saisir le défaut dont nous affirmons l'existence, on doit placer les deux os, fémoral et coxal, dans la situation réciproque nécessitée par cette attitude, par cette station debout. Il sera mieux compris encore en comparant la hanche humaine à celle des quadrupèdes. Très évidemment, pour cette comparaison, les hanches des animaux devront aussi avoir leur deux os constituants placés dans la situation dont ils sont coutumiers lorsque l'animal est debout, immobile, les membres postérieurs symétriques et dans leur position habituelle.

L'articulation coxo-fémorale est formée par deux os. L'un appartient à la ceinture pelvienne, l'autre est le fémur, premier segment du membre postérieur ou inférieur. Géométriquement, l'orientation des parties constituantes, dans les conditions sus-indiquées, défectueuse chez l'homme, surtout pendant les mois voisins de la

naissance, est parfaite chez les animaux. Nous éliminons de notre étude comparée les reptiles, les monotrèmes et les chéiroptères. Leur fémur a la forme d'un humérus de quadrupède quelconque ou d'oiseau (fig. 1); sa tête surplombe la face d'extension du genou, comme celle de l'humérus s'avance au-dessus de l'olécrâne. Ce fémur en forme d'humérus gardant, tout comme le bras des reptiles et des monotrèmes, la disposition qu'il possède dans la nageoire primitive, se dirige transversalement, de dedans en dehors, parallèlement au plan ventral. Pour la marche, il se meut dans ce plan à la façon d'un rayon de balancier circulaire, horizontal. La cavité articulaire de ces animaux regarde en dehors et en bas; l'axe de l'extrémité supérieure du fémur, dirigé en haut et en dedans, est perpendiculaire au plan de la cavité articulaire, quand le fémur est dans sa position moyenne, c'est-à-dire tansversale.

Fig. 1. — Le fémur en forme d'humérus du crocodile se dirige de dedans en dehors; la tête fémorale se porte en haut et en dedans vers la cavité articulaire qui regarde en dehors et en bas.

Ce type d'articulation nous intéresse donc fort peu; celui des animaux suivants se rapproche infiniment plus du nôtre et permet une comparaison plus exacte. Les oiseaux ont les deux axes articulaires du fémur, celui de l'extrémité inférieure et celui de l'extrémité supérieure, dirigés de dehors en dedans, dans un même plan : leur fémur est parvenu à son maximum de perfection. La plupart des mammifères quadrupèdes, marsupiaux et monodelphes, s'en rapprochent sous ce rapport. Le membre antérieur a tourné son coude en arrière, le membre postérieur a dirigé son genou en avant. L'humérus a pu subir ce changement d'orientation sans modifier sa forme, en tournant simplement autour de son extrémité supérieure. Dans le fémur, au contraire, la tête n'est plus à sa place primitive, à celle où elle se trouvait chez les reptiliens et qu'elle garde chez les chéiroptères; elle s'est portée peu à peu en dedans et est ainsi devenue suscondylienne interne (fig. 2). Le cotyle des oiseaux (fig. 3) s'ouvre directement en dehors, sans obliquer ni en avant, ni en arrière; seule la partie supérieure, comme une sorte de chapiteau, dépasse

beaucoup l'inférieure, la cavité semble ainsi regarder en dehors et

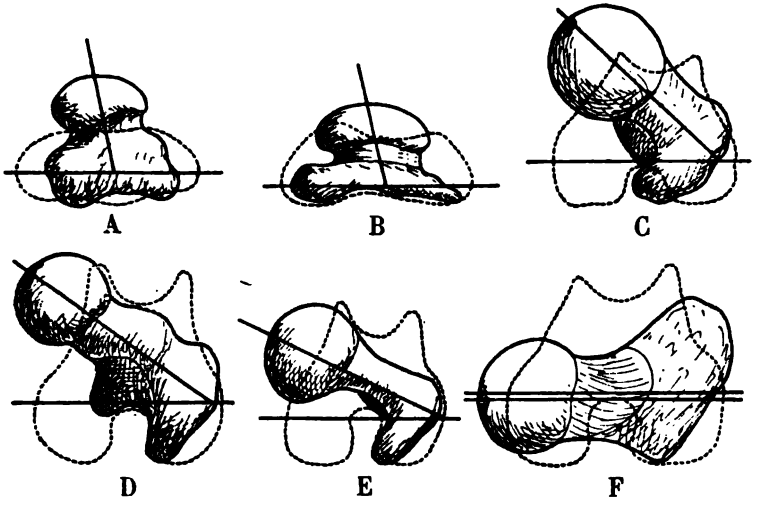

Fig. 2. — Le fémur parfait de l'oiseau n'est qu'une transformation d'un os primitivement en forme d'humérus. — A, Fémur de tortue luth; B, d'échidné; C, d'éléphant; D, de sanglier; E, de chèvre; F, d'autruche.

en bas. La tête fémorale se dirige directement en dedans. Des coupes perpendiculaires à la diaphyse fémorale montrent, pour l'extrémité fémorale supérieure, la direction transversale de l'axe articulaire et l'orientation perpendiculaire à cet axe du plan d'ouverture cotyloïdien. L'articulation coxo-fémorale de ces bipèdes est parfaitement adaptée à la marche et capable de résister puissamment aux pesées du corps. Son seul défaut est de ne permettre que de faibles mouvements d'abduction, mais ceux-ci sont inutiles pour la marche. La plupart des mammifères quadrupèdes marcheurs, les monotrèmes exceptés, ont l'articulation de la hanche édifiée sur ce même modèle, avec de simples variations de détail, telle parfois la diminution de saillie du toit sus-céphalique, d'où une augmentation dans la mobilité latérale de la cuisse.

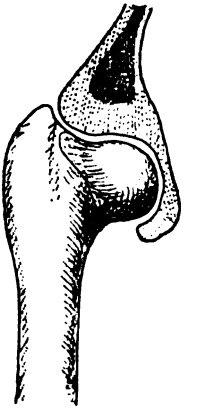

Fig. 3. — La cavité cotyloïde de l'oiseau donne à la tête du fémur un appui très puissant; mais il y a peu de place pour l'abduction fémorale.

Comme chez les oiseaux, l'axe de l'extrémité supérieure du fémur se confond avec l'axe du cotyle et la cavité

elle-même regarde en dehors et un peu en bas. Cette direction transversale des axes est surtout parfaite chez les animaux sauteurs comme le kanguroo ; elle est encore suffisamment caractérisée chez la plupart des marcheurs, coureurs ou grimpeurs. Le fourmilier, le lapin, le cobaye, le chien, la chèvre, les singes inférieurs en sont des exemples pris au hasard et néanmoins démonstratifs. Dans l'articulation coxo-fémorale de type parfait, le col fémoral est donc placé dans un plan transversal et la cavité cotyloïde directement orientée en dehors ou bien en dehors et en bas. Mais la nature n'a pu sans transition sauter du type reptilien primitif (fig. 1) au type aviaire parfait (fig. 3). Il y a entre l'un et l'autre une série d'intermédiaires : certains mammifères quadrupèdes monodelphes, morphologiquement analogues en cela aux quadrumanes et à l'espèce humaine, ont la tête de leur fémur située dans une position intermédiaire entre celle qu'elle occupe chez les reptiles (sus-rotulienne, si les reptiles avaient une rotule) et celle où nous la trouvons dans les oiseaux (sus-condylienne interne). Le col fémoral de ces animaux se dirige obliquement en avant et en dedans. Tels sont l'éléphant, le phacochère, le sanglier, le porc domestique, le cheval et bien d'autres, sans doute. Or, notons-le bien, chez ces animaux, le cotyle reste toujours perpendiculaire au col fémoral, il regarde d'autant plus en arrière que celui-ci se dirige davantage en avant ; l'orientation de l'un, par rapport à celle de l'autre, se maintient toujours dans la perpendiculaire (fig. 4). Cela se voit sur les coupes de l'articulation et aussi par un simple examen extérieur et superficiel. Ces articulations, obliques à l'égard du plan médian, ne sont pas aussi parfaites que celles des oiseaux ; mais seule l'étendue des mouvements de flexion et d'extension peut s'y trouver un peu restreinte ; quant à la solidité, elles ne laissent rien à désirer.

En résumé, un caractère remarquable est commun à ces divers modèles d'articulations coxo-fémorales. Dans la position moyenne du membre correspondant, sur l'animal debout, la surface articulaire de la tête présente, par rapport à la concavité du cotyle, une orientation telle qu'il est impossible d'en imaginer une meilleure.

Si nos affirmations ne semblent pas toujours mathématiquement exactes, il ne faut pas oublier, avant de nous contredire, qu'une variation d'une vingtaine de degrés, soit dans un sens, soit dans le sens opposé, par rapport à un type idéal où le col fémoral serait absolument perpendiculaire au cotyle, n'a pas d'importance pra-

tique. Nous devons en tenir compte seulement si, constante dans une espèce donnée, elle est un acheminement vers une obliquité plus grande, susceptible d'influencer, en bien ou en mal, la physiologie de l'articulation. L'orientation approximativement parfaite des pièces squelettiques dont est constituée la jointure lui assure, dans toute la série animale, l'homme excepté, un fonctionnement excel-

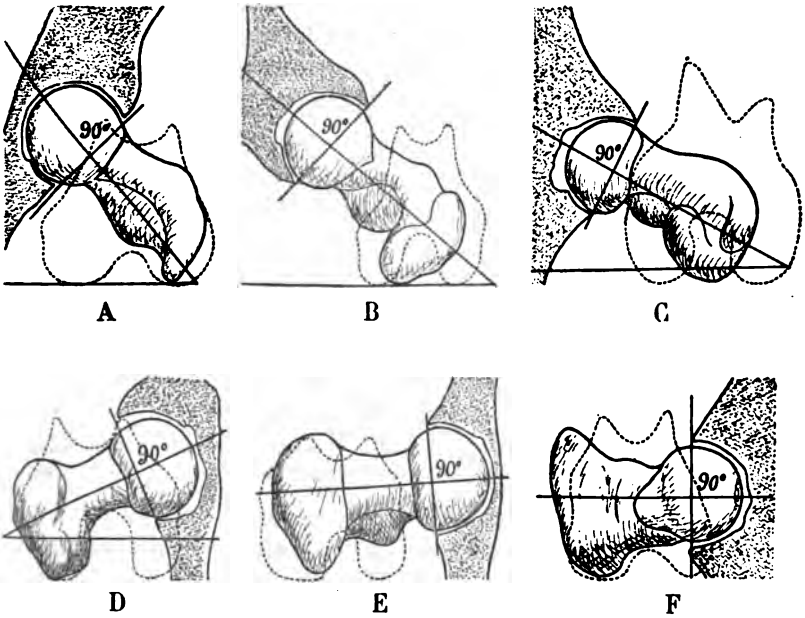

Fig. 4. — Chez les animaux, que la tête fémorale soit dirigée en avant et en dedans et quel que soit le degré de cette obliquité, ou qu'elle soit directement orientée en dedans, l'axe de l'extrémité supérieure reste toujours perpendiculaire au plan d'ouverture de la cavité cotyloïde; A, éléphant, B, phacochère, C, cheval, D, fourmilier, E, castor, F, autruche.

lent, une solidité maxima. Elle est ainsi, autant que faire se peut, à l'abri des luxations traumatiques. De plus, en dehors des arrêts de développement, des rétractions musculaires ou des maladies articulaires, toute luxation spontanée est impossible.

Cette bonne orientation de la tête fémorale à l'égard du cotyle est-elle permanente chez ces quadrupèdes, existe-t-elle d'emblée ou bien est-elle acquise peu à peu au cours du développement de chaque individu? Autre question. On ne saurait la résoudre *à priori*. Par les petits animaux de laboratoire, lapins, cobayes, etc., et par les animaux de boucherie dont les femelles sont souvent sacrifiées pendant la gestation, nous avons pu examiner la disposition réci-

proque des deux pièces squelettiques constituant l'articulation de la hanche aux diverses phases du développement. Elle est sensiblement la même chez les embryons, dès que les os y sont dessinés, les membres orientés, et chez les adultes. Ce qui est vrai pour les quelques espèces étudiées ainsi ne saurait être faux pour les autres puisque l'anatomie et la physiologie de la hanche sont, dans leurs grandes lignes, semblables chez les oiseaux et les divers mammifères quadrupèdes (les monotrèmes et les chéiroptères exceptés). L'orientation, les rapports réciproques du cotyle et de la tête sont donc d'emblée définitifs et parfaits; ils demeurent exempts de varia-

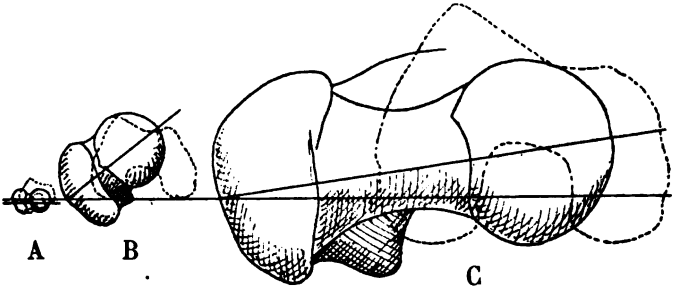

Fig. 5. — La torsion fémorale est nulle chez le fœtus jusqu'à 5 mois A. Elle a son maximum (40°) chez le fœtus à terme B. Elle diminue après la naissance et n'est plus que de 12° chez l'adulte C.

tions pendant toute la vie de l'animal. Ceci reste également vrai, que l'axe articulaire se dirige obliquement en arrière et quel que soit le degré de cette obliquité, ou qu'il se dirige transversalement de dedans en dehors.

Cette fixité, indice d'un état que la nature ne peut plus améliorer, existe-t-elle aussi dans l'articulation coxo-fémorale de l'homme? Hélas! non, elle y manque, et avec elle a disparu la bonne orientation remarquée par nous chez les quadrupèdes et les oiseaux.

A. Torsion fémorale. — Les variations que subit, dans la hanche humaine, la disposition réciproque des surfaces osseuses sont dues à la torsion et à la détorsion du fémur. Cette torsion naît et grandit pendant la deuxième moitié de la vie intra-utérine, puis diminue après la naissance (fig. 5). Torsion et détorsion modifient, dans un sens d'abord, puis dans l'autre, la direction de l'axe de l'extrémité fémorale supérieure, tandis que le cotyle reste fixe, forcément.

L'obliquité des deux surfaces articulaires, pour notre articulation coxo-fémorale, a sa cause dans deux particularités anatomiques

qui, toutes distinctes qu'elles soient, additionnent pourtant leurs effets. L'une est la direction défectueuse du col fémoral due à la torsion, elle varie avec l'âge; l'autre est l'obliquité en avant du cotyle chez tout individu en station debout : cette obliquité est à peu près fixe aux divers âges, chez l'homme sain.

Nous avons étudié ailleurs la torsion fémorale; elle est le résultat d'une mauvaise adaptation du fœtus humain à la cavité utérine. Ce fœtus a le bassin trop large et les fémurs trop longs pour pouvoir s'accommoder à l'ovoïde utérin sans quelque difficulté. La torsion fémorale en est le résultat, elle dirige le col d'arrière en avant en même temps que de dehors en dedans. Elle apparaît au milieu de la vie intra-utérine et grandit jusqu'à la sortie du fœtus hors les organes maternels. Elle commence à diminuer aussitôt après la naissance et atteint son minimum quand la soudure de la diaphyse et de l'épiphyse fémorale immobilise définitivement la forme de cet os (fig. 5). Cette détorsion est due à une extension excessive à laquelle la hanche humaine est condamnée pour le décubitus dorsal et pour la station debout. Dans cette extension, limitée par le ligament ilio-prétrochantinien, la tête fémorale tend à basculer en avant, mais est arrêtée par le bord antérieur du cotyle (fig. 6). Le trochanter ne trouve pas d'appui, il tend donc à continuer son déplacement en avant. La détorsion se produit ainsi dans le cartilage dia-épiphysaire supérieur du fémur. Elle contribue à rapprocher cet os de sa forme initiale, la meilleure qui soit. Elle est la correction d'un défaut développé avant la naissance. Or, l'étude des forces qui interviennent pour diminuer, par une torsion en sens inverse, par une détorsion, cette torsion du fémur, nous montre que, toutes choses égales par ailleurs, leur action est plus puissante et partant leur influence plus efficace si le défaut à corriger est

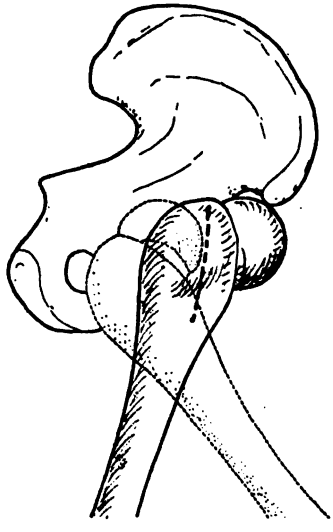

Fig. 6. — Dans l'extension forcée, la tête fémorale est poussée en avant, l'insertion inférieure du ligament ilio-prétrochantinien sert d'appui pour la bascule.

moindre, si la torsion est moins prononcée. La défectuosité de la hanche humaine, du moins pour la part attribuable à la torsion fémorale, subira donc une correction plus facile si elle est peu accentuée. En voici la démonstration mathématique.

Entre les deux torsions extrêmes, l'une égale à 0° ou voisine de ce chiffre, l'autre équivalente à 90° ou approchant de ce maximum, on trouve, en pratique, des intermédiaires nombreux. La propulsion de la tête en avant reste toujours uniquement proportionnelle à la force qui pousse en arrière l'extrémité inférieure du fémur et au rapport des bras du levier; la torsion fémorale ne modifie en rien sa valeur. Mais une partie de cette force est utilisée pour détordre le fémur : cette partie est grande si la torsion est voisine de 0°, minime si la torsion approche d'un angle droit; sa valeur exacte est indiquée par la formule suivante (fig. 7) :

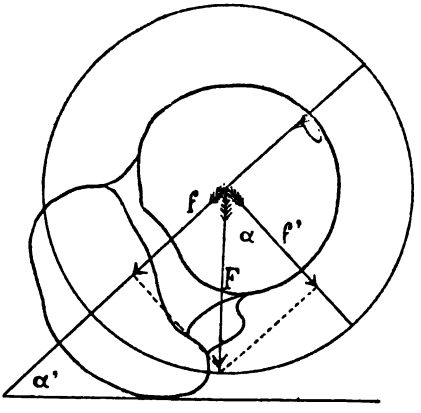

Fig. 7. — Mécanique de la détorsion fémorale.

$$f' = F \text{ cosinus } \alpha$$

F représente la force de propulsion en avant de l'épiphyse supérieure, parallèlement au plan médian, α est un angle égal à celui de la torsion (les côtés de cet angle sont perpendiculaires, chacun à chacun, à ceux de l'angle de torsion α'). L'action de F sur le col du fémur étant oblique par rapport à l'axe de ce col ou, pour parler plus exactement, par rapport à la projection horizontale de cet axe, F se décompose en f et f'. f parallèle au col, sera annulée par la résistance de l'os. f', perpendiculaire à la précédente, grâce à la malléabilité du cartilage de conjugaison, fera tourner l'épiphyse autour de l'axe diaphysaire et ainsi détordra le fémur. Les variations de f' par rapport à f seront conformes à la proportion ci-dessous :

$$f' : f :: \text{cosinus } \alpha : \text{sinus } \alpha.$$

La force utilisée pour la détorsion, avec une propulsion de valeur donnée, est donc d'autant plus faible que la torsion est plus pro-

noncée. Voisine de 0°, la torsion utilise, pour se corriger, presque toute la propulsion; égale à 90°, elle n'en emploie pas la moindre partie. La torsion, défectuosité du fémur humain, se corrige donc, sous l'influence d'une force déterminée, d'autant plus difficilement qu'elle est plus accentuée. Dans l'extension excessive, le fémur bascule autour de l'insertion inférieure du ligament ilio-prétrochantinien, la tête est poussée en avant. Ce déplacement de la tête reste virtuel, il est empêché par le bord antérieur du cotyle et par la capsule tendue. Cette tête est ainsi, par l'extension forcée, l'objet

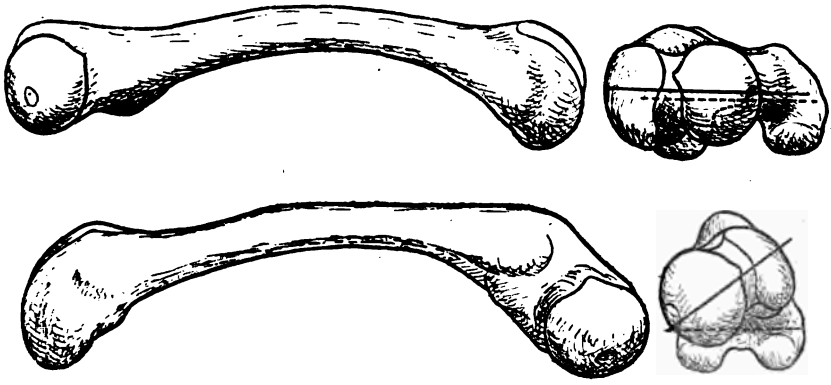

Fig. 8. — Dans le rachitisme, la détorsion du fémur est suffisante pour supprimer complètement la torsion positive ou même pour la remplacer par une torsion négative qui dirige en arrière et en dedans la tête du fémur. Fémurs d'enfants d'un an.

d'une pression d'avant en arrière. Si, sur une hanche disséquée de très jeune enfant, on provoque des poussées sur le genou, alors que le fémur est en extension maxima, on voit, grâce à l'élasticité du cartilage épiphysaire, des petits mouvements de détorsion se produire sous l'influence et pendant la seule durée de la pesée. Le même phénomène, mais lent, progressif et définitif, se produit chez l'enfant après sa naissance. Ainsi se fait la détorsion fémorale. Le rachitisme l'accélère et l'exagère (fig. 8) en diminuant la résistance de l'os.

A deux attitudes extrêmes mais inverses correspondent deux déformations également inverses. Aussi voyons-nous la torsion fémorale, de 40° en moyenne au moment de la naissance, descendre à 12° chez l'adulte. Cette torsion est fort importante à connaître, car, comme l'axe inférieur du fémur, au genou, reste toujours transversal, parallèle au plan frontal, toutes les variations dans le

tropisme réciproque des deux extrémités retentissent sur l'angle que l'extrémité supérieure forme avec le plan médian du corps et avec le cotyle.

B. Obliquité en avant du cotyle. — Sur un cadavre d'enfant placé debout, faisons une coupe horizontale suivant l'axe du cotyle. Une ligne droite, tangente aux deux bords libres du sourcil cotyloïdien,

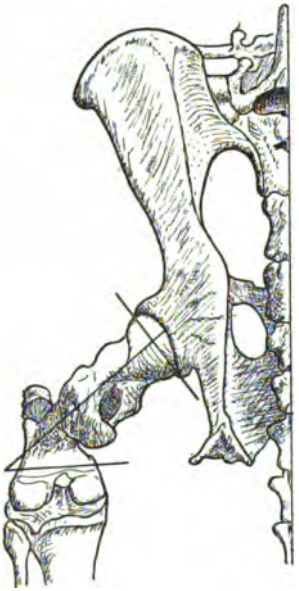

Fig. 9. — Os iliaque et fémur de sanglier. Le col du fémur se dirige obliquement en avant et en dedans tandis que l'axe du genou est transversal. La cavité cotyloïde est perpendiculaire à l'axe du col. Vue d'en haut.

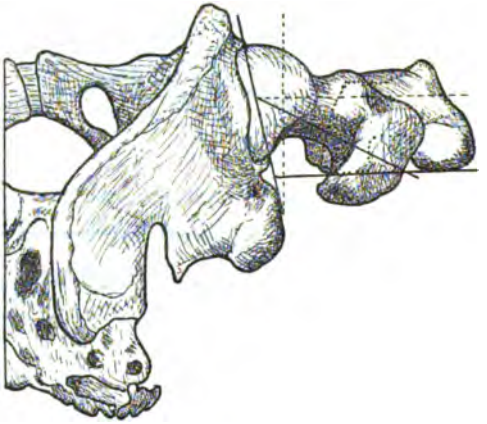

Fig. 10. — Hanche humaine vue d'en haut et un peu en dehors. Le rayon visuel suit la diaphyse du fémur. L'axe du genou est transversal. La cavité cotyloïde est un peu oblique en avant. Le fémur est notablement tordu. Aussi l'axe du col forme-t-il avec le plan du cotyle un angle aigu ouvert en arrière au lieu d'un angle droit.

au voisinage immédiat de la section, nous donnera, dans ce plan horizontal, l'orientation de la cavité articulaire par rapport au plan médian. Si la ligne menée tangentiellement sur les deux lèvres, antérieure et postérieure, du sourcil cotyloïdien faisait, avec le plan sagittal, un angle ouvert en avant comme chez les animaux, l'imperfection que présente la direction de l'axe céphalique fémoral serait diminuée d'autant, et, si cette obliquité était égale à la torsion fémorale, le défaut de conformation du fémur serait complètement corrigé. Cette disposition se voit chez les quadrupèdes dont le col fémoral est obliquement dirigé en avant, tels

l'éléphant, le phacochère, le cheval (fig. 4), le sanglier (fig. 9).

En est-il de même pour l'homme? Notre réponse peut être immédiatement négative (fig. 10). La cavité cotyloïde présente deux obliquités par rapport au plan sagittal, quand on place le bassin dans la position qu'il occupe chez l'homme en station debout, c'est-à-dire les deux ischions sur une même horizontale et le détroit supérieur incliné à 70° sur l'horizon.

Dans une coupe verticale et transversale, chaque cavité forme, avec le plan médian, un angle ouvert en haut, le bord supérieur déborde le bord inférieur, le cotyle regarde donc en bas en même temps qu'en dehors. Cette obliquité en bas doit être favorable à la solidité de la jointure. Elle augmente la saillie de la corniche cotyloïdienne. Elle est de 30° à 50°, 40° en moyenne (fig. 11 et tableau).

Obliquité en bas, obliquité en avant des cavités cotyloïdes sur les bassins normaux. Le détroit supérieur est incliné à 70° sur l'horizon et les deux ischions reposent sur un plan horizontal. La position du bassin est ainsi la même que dans la station debout.

SEXE ET AGE	OBLIQUITÉ EN AVANT		OBLIQUITÉ EN BAS	
	cotyle droit	cotyle gauche	cotyle droit	cotyle gauche
Femme adulte.....	20°	5°	45°	45°
—	15°	10°	40°	50°
—	23°	22°	40°	35°
Homme adulte.....	15°	17°	40°	40°
—	17°	20°	40°	40°
—	15°	14°	40°	40°
—	23°	22°	45°	43°
Fille 22 mois.....	19°	18°	40°	40°
— —	30°	20°	40°	40°
— 20 mois.....	15°	15°	42°	42°
— 11 —	20°	17°	35°	40°
Garçon 1 an.....	20°	20°	25°	30°
— 15 jours.....	13°	17°	35°	35°
— 1 —	20°	20°	36°	36°
— — —	15°	20°	36°	37°
Fœtus 6 mois.....	20°	15°	35°	35°

Sur une coupe horizontale d'un bassin placé dans la position précédemment indiquée, dans celle où il se trouverait chez un sujet supposé debout, le cotyle présente une deuxième obliquité. Il n'est pas parallèle au plan sagittal : une ligne horizontale, tangente à son ouverture, forme un angle avec ce plan et cet angle s'ouvre

en arrière. Tout en regardant en dehors et en bas, le cotyle regarde aussi en avant. Son antéro-inclinaison, qui ne varie guère avec l'âge, est, suivant les sujets, de 15° à 30° (fig. 12). Si le cotyle, dans l'espèce humaine, regardait directement en dehors, l'obliquité du col et de la tête du fémur, par rapport à ce cotyle, dans le plan horizontal, serait égale exactement à la torsion

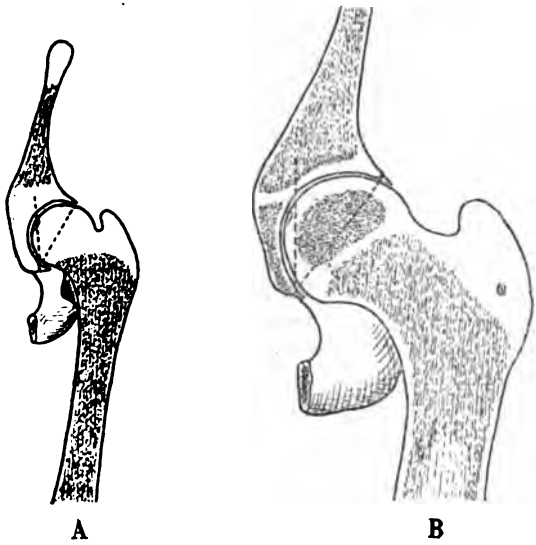

Fig. 11. – Coupes verticales et transversales de hanches humaines. La cavité cotyloïde regarde en bas et en dehors. A, nouveau-né; B, enfant de trois ans.

fémorale; elle serait de 0° chez l'embryon, 40° chez le nouveau-né, 12° chez l'adulte. L'obliquité en arrière du cotyle, chez les mammifères, corrige l'obliquité en avant du col fémoral. L'inclinaison en avant du cotyle humain ajoute son effet à celui de la torsion du fémur. Le défaut de toute hanche humaine, produit par la mauvaise orientation réciproque des deux surfaces qui la constituent, est donc indiqué par la somme des deux angles :

1° de torsion du fémur (antéversion);

2° d'obliquité du cotyle (antéro-inclinaison). Nous avons indiqué quelle est l'évolution de la torsion fémorale. Nulle jusqu'au cinquième mois, elle atteint 30° à 50° à la naissance, 40° en moyenne, puis diminue peu à peu et n'est plus que d'une douzaine de degrés chez l'adulte.

L'antéro-obliquité du cotyle est sujette aussi à des variations,

mais ce sont des variations purement personnelles qui n'ont aucun rapport jusqu'à présent connu avec l'évolution du squelette humain.

D'où vient ce défaut? Son origine est très simple. Chez les quadrupèdes, le cotyle regarde en bas et en dehors, le bassin étant dans sa position ordinaire, c'est-à-dire le sacrum horizontal. Inclinons ce bassin à 70° sur l'horizon, nous verrons l'obliquité en bas devenir une obliquité en bas et en avant. Si le sacrum était vertical, il n'y aurait plus qu'une obliquité en avant. C'est donc

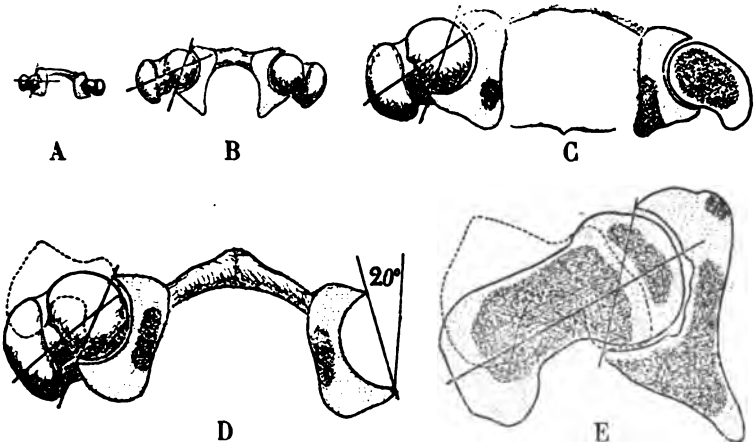

Fig. 12. — Mauvaise orientation réciproque du cotyle et du fémur chez l'homme quand la cuisse est dans l'extension maxima nécessaire pour la station debout. A, fœtus de 4 mois, la torsion fémorale étant nulle, le défaut est réduit à l'obliquité en avant de la cavité cotyloïde. B, fœtus de 6 mois. Un certain degré de torsion fémorale s'ajoute à la mauvaise orientation du cotyle; C, le défaut atteint son maximum à la naissance; D, enfant de trois ans; E, enfant de cinq ans. Il diminue ensuite jusqu'à l'âge adulte.

d'une part à la persistance d'un caractère ancestral, l'obliquité du cotyle vers le plan ventral et d'autre part, à l'attitude forcée, au relèvement excessif du bassin pour la station debout, qu'est due cette mauvaise orientation de la cavité cotyloïde. Le tableau qui précède suffit pour nous donner une idée assez précise de cette obliquité en avant aux divers âges et dans les deux sexes.

Le manuel opératoire de ces mensurations, tel que nous l'avons compris, est extrêmement simple. Le sujet étant étendu sur le dos, les deux hanches sont désarticulées, la paroi abdominale relevée et les viscères extraits de la cavité. Une tige métallique, dont l'extrémité inférieure, pointue, s'enfonce dans le sacrum, est placée verticalement à la hauteur des centres des cavités cotyloïdes et dans le plan médian, en prenant pour repère la direction générale de la

colonne vertébrale. Elle doit former deux angles droits avec la ligne bipectinée et un angle de 70° environ avec le plan du détroit supérieur. Une fine tige d'acier, allant du promontoire au bord supérieur de la symphyse, nous précise la direction de ce plan. Cette même tige d'acier, après avoir servi à ces vérifications est appliquée légèrement sur le centre de l'orifice cotyloïdien, dans un plan vertical. Il est facile de voir qu'elle s'y dirige obliquement en haut et en dedans et, par suite, forme avec la première un angle ouvert en bas (en arrière). Cet angle donne l'obliquité en avant du cotyle. On le mesure aisément à l'aide d'un rapporteur transparent.

Pour les bassins isolés, il est facile de faire une construction géométrique analogue en prenant comme repère le détroit supérieur et en se rappelant son inclinaison à 70° sur l'horizon. Cette manière de procéder n'est certainement pas d'une précision absolue quoiqu'elle puisse, bien exécutée et en la renouvelant plusieurs fois pour chaque sujet, donner des résultats fort approximatifs. Mais une erreur d'un, deux ou même cinq degrés, chiffre énorme qu'un opérateur attentif ne commettra jamais, n'aurait pour nos déductions qu'une importance bien minime : les écarts de la nature dans la construction de ses angles seront toujours plus considérables que les nôtres.

Des mensurations plus exactes, à 1° ou 1/2 degré près, par exemple, et, par suite, une instrumentation spéciale seraient fort désirables si l'on voulait faire des études comparatives entre l'obliquité des cotyles suivant les races humaines. Il faudrait pour ce travail des éléments d'étude que nous ne possédons pas à Rennes.

L'obliquité en avant de la cavité cotyloïde sur les bassins normaux est d'une vingtaine de degrés en moyenne, avec des écarts assez considérables d'un sujet à l'autre et, sur le même sujet, d'un côté à l'autre.

Chez l'embryon, la torsion du fémur étant nulle et la direction du col transversale, le défaut anatomique de la hanche se réduira à cette antéro-obliquité, soit à 20°.

Chez le nouveau-né, le fémur étant tordu de 30° à 50° ordinairement, le défaut total pourra osciller entre 80° (50° + 30°, chiffres maxima habituels de la torsion et de l'obliquité) et 45° (30° + 15°, valeurs minima ordinaires de l'une et de l'autre).

II. — Imperfections fonctionnelles de la hanche humaine.

1° *Insuffisance de l'extension fémorale.* — Un défaut commun à toutes nos hanches existe à tous les âges, avant comme après la naissance : c'est l'insuffisance du mouvement d'extension pour le redressement vertical du tronc. Le fémur humain ne peut faire avec l'axe de la dernière vertèbre lombaire, chez le nouveau-né, un angle supérieur à 120°. Or, pour que cet angle pût suffire à lui seul au redressement vertical du tronc, il faudrait qu'il fût voisin de 180°. La courbure lombaire pourvoit à cette insuffisance et, normalement, il n'en résulte aucun inconvénient pratique. Mais, de ce que ce défaut puisse être corrigé en une autre partie du squelette il ne faut pas conclure à son absence. Il existe et nous pouvons l'étudier.

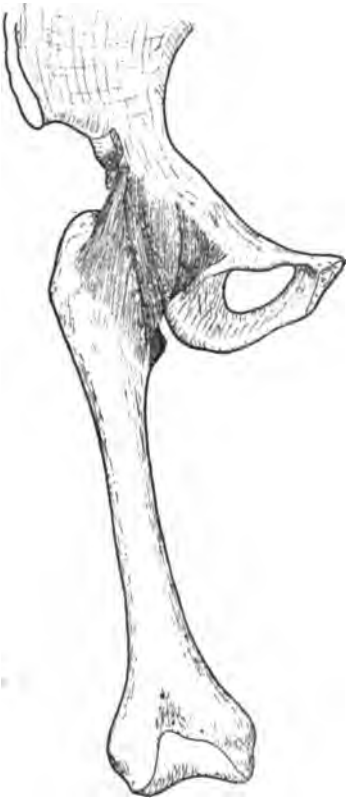

Fig. 13. — Articulation coxo-fémorale d'enfant. Ligament de Bertin et capsule.

La torsion a un premier inconvénient, mais bien accessoire; la tête de l'os, par elle, est reportée très en avant et par conséquent aussi tout le bassin et tout le tronc. Pour ramener le centre de gravité en arrière, dans le polygone de sustentation, il faut une première augmentation de la lordose lombaire. Au contraire, par la détorsion, la tête se reporterait en arrière, de même tout le bassin. Le centre de gravité peut alors, dans la conservation de l'équilibre être moins déjeté en arrière; la courbure lombaire est diminuée d'autant.

Mais le véritable inconvénient de cette torsion fémorale est que, en écartant notablement, pour une position donnée, les insertions du ligament ilio-prétrochantinien, elle amoindrit, dans des propor-

tions appréciables, l'étendue de l'extension. Les expériences suivantes, faites sur le cadavre, le démontrent.

Une hanche d'enfant de huit à dix-huit mois réalise le mieux possible les conditions désirées, celles qui existent lorsque la torsion fémorale est forte, lorsque le squelette ne s'est pas encore adapté à la station debout. Après dissection de cette hanche (fig. 13), sectionnons-en la capsule sur tout le pourtour de la tête, en conservant uniquement, mais complètement intact, le ligament

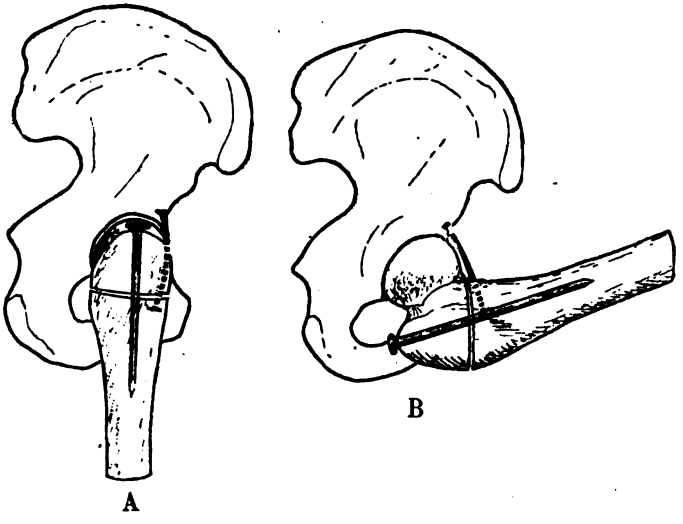

Fig. 14. — A, la torsion fémorale étant nulle, l'extension fémorale atteint environ 120°. Si cette torsion est de 90° l'extension ne dépasse pas 80 à 100°.

ilio-prétrochantinien, fibres verticales du ligament de Bertin, dont le rôle, on le sait, est d'arrêter les mouvements d'extension. La tête étant ensuite luxée et le ligament rond coupé, un trait de scie passant immédiatement au-dessus de l'insertion prétrochantinienne du ligament qu'il respecte, détache l'épiphyse entière (tête, col et trochanter) de la diaphyse. Fixons cette partie supérieure au corps de l'os, à l'aide d'une longue pointe, en prenant soin que cette pointe coïncide avec l'axe anatomique des deux parties artificiellement accolées (fig. 14); alors nous pouvons placer la tête de manière à reproduire, par rotation moindre ou plus grande autour de ce pivot, une torsion nulle, légère, moyenne ou forte. Cette tête est d'abord mise exactement dans la verticale du condyle interne, c'est-à-dire dans la situation correspondant à une torsion nulle.

L'extension, dans ces conditions, peut être poussée en moyenne jusqu'à 120° environ par rapport à la colonne vertébrale supposée rectiligne et prolongeant l'axe de la dernière lombaire (fig. 14 A). Si nous amenons ensuite la tête en avant, à 45° de sa situation première, l'extension, mesurée en prenant pour repère l'axe physiologique, soit une ligne étendue à peu près du centre de la tête au centre de figure de l'extrémité inférieure, n'est plus guère que de 110°, soit 10° de moins que précédemment.

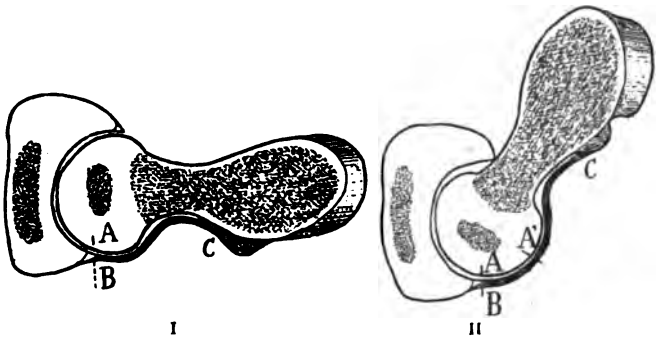

Fig. 15. — La torsion fémorale éloigne l'une de l'autre les insertions du ligament ilio-prétrochantinien. L'antéro-obliquité du cotyle a le même effet. Plus l'une et l'autre seront prononcées moins le mouvement d'extension sera étendu, si le ligament conserve la même longueur. Section du fémur suivant ce ligament. — I. Torsion nulle. II. Torsion forte.

Une troisième mensuration faite après avoir repoussé la tête jusqu'au-devant de la trochée fémorale, c'est-à-dire avec une déformation semblable à celle que produit une torsion de 90°, nous donne une extension encore beaucoup moindre. Au lieu de 120°, comme lorsque la torsion est nulle, elle ne dépasse pas 80° à 100°, elle reste donc inférieur à la normale de 20° à 40° (figure 14 B). Quels sont le mécanisme et la cause de cette moindre extension par le fait du déplacement en avant de la tête? La figure 15 nous l'apprend. Quand la torsion est nulle, le ligament ilio-prétrochantinien va, directement ou à peu près, de son insertion iliaque à son insertion fémorale. Si le fémur se tord, le trochanter se portera en arrière, la tête tournera dans le cotyle. Le point A de sa sphère touchait l'insertion du ligament; il viendra en A' et la distance des deux insertions du ligament augmentera de la longueur AA', bien que l'extension n'ait pas varié. Comme l'extension a également pour effet de tendre ce ligament ilio-prétrochantinien, une torsion nulle laissera évidemment à l'extension un maximum d'étendue. Inverse-

ment, quand la torsion atteindra son plus fort degré, l'extension sera minima. Nous avons eu l'occasion de le dire, l'extension la plus grande à laquelle le fémur du très jeune enfant parvienne lorsque la torsion est nulle, est encore très insuffisante pour la station debout. Nous l'avons mesurée; elle est de 120° seulement; elle devrait, pour être parfaite, pour n'avoir besoin d'aucun supplément, atteindre 180°. Tout comme le défaut anatomique, cette insuffisance de l'extension ne tient spécialement ni à l'antéro-obliquité du cotyle, ni à la torsion fémorale. L'une et l'autre, isolées, la produisent. Combinées, elles additionnent leurs effets. Le total se mesure par la valeur du défaut anatomique. Cette moindre extension du fémur est, par elle-même, une imperfection grave de la hanche. Elle n'est pourtant pas, au point de vue physiologique, la seule conséquence de la torsion du fémur; elle est en particulier intimement liée à l'augmentation de la propulsion en avant de la tête par l'extension forcée.

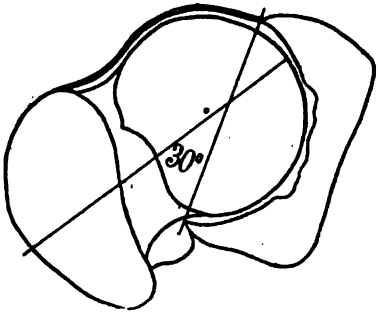

Fig. 16. — Chez le nouveau-né, l'angle à sinus postérieur formé par l'axe de l'épiphyse fémorale supérieure et le plan d'ouverture du cotyle, de 90° peut descendre normalement jusqu'à 30°, mais alors toute rotation en dehors du fémur est impossible puisque la face postérieure, devenue postéro-interne, du col touche le bourrelet cotyloïdien. La tête fémorale affecte en avant des rapports très étendus avec la capsule. La rotation en dehors est impossible.

2° *Propulsion de la tête par l'extension fémorale.* — Toute hanche d'enfant, pour la station debout, est, avons-nous dit, en extension forcée. Par suite de la tension qui en résulte dans le ligament ilio-prétrochantinien, le fémur est soumis à un mouvement de bascule, comme un levier du premier genre. Toute pression sur le genou, quand le fémur est en extension complète, tend à pousser la tête en avant (fig. 6). La preuve, c'est que l'hyperextension forcée luxe le fémur en avant. Évidemment, plus seront considérables les courbures de compensation à établir dans la colonne vertébrale pour parfaire la station verticale, autrement dit, moins grand sera le degré maximum de l'extension du fémur, plus les muscles extenseurs, synergiques de la masse sacro-lombaire dans le redressement du tronc, devront agir fortement pour forcer l'extension fémorale. La propulsion en avant de la tête en sera donc

augmentée d'autant et cette particularité, à un certain point de vue, sera heureuse, car, arrêtée par la capsule, cette propulsion en avant sera utilisée pour détordre le fémur et corriger le défaut.

Cette correction se fera d'autant plus rapidement que la force employée sera plus grande.

3° *Diminution ou suppression de la rotation externe du fémur.* — La torsion fémorale a encore un autre inconvénient, elle diminue l'étendue du mouvement de rotation du fémur en dehors et peut même l'annuler complètement (fig. 16). Chez un nouveau-né, quand le cotyle a son orientation et sa profondeur ordinaires, quand le col du fémur a une forme et une torsion normales, la face postérieure de ce col, devenue postéro-interne, vient toucher presque la partie postérieure du bourrelet cotyloïdien, dès que l'extension du fémur atteint son maximum. Dans ces cas, les mouvements de rotation en dehors, encore possibles quand la cuisse est en flexion, à cause de l'obliquité en bas de la cavité cotyloïde, doivent être considérablement restreints lorsque le fémur est en position d'extension.

Conclusions.

Si maintenant on nous objecte que, la marche et la station debout se faisant normalement chez l'homme malgré toutes ces difficultés et ces défauts, notre étude ne doit pas présenter un bien grand intérêt pratique, nous signalerons les obscurités dont est entourée la pathologie de la hanche humaine, et particulièrement la pathogénie de sa luxation congénitale. Aussi, toute étude nouvelle ayant pour résultat d'apporter un appoint, même minime, à l'anatomie ou à la physiologie de cette articulation ne doit pas être dédaignée jusqu'à plus ample informé. Même si ces recherches ne nous avaient pas donné les résultats que nous en attendions, et que nous en avons obtenus, elles auraient mis en évidence deux particularités spéciales à l'articulation coxo-fémorale humaine, particularités restées inaperçues jusqu'à ce jour. L'anthropologiste, qui médite sur les difficultés rencontrées par notre espèce dans son évolution, les notera peut-être. Elles montrent certains inconvénients, certaines défectuosités, auxquelles l'homme s'est condamné et se condamne encore pour parvenir à la station debout telle qu'il l'a voulue et la pratique.

LES VOIES OPTIQUES EXTRA-CÉRÉBRALES

Par le Dr Georges GÉRARD
Professeur agrégé à la Faculté de médecine de Lille.

Les voies optiques sont représentées : anatomiquement par un ensemble de formations qui vont de l'œil, organe sensoriel, aux centres supérieurs d'interprétation; histologiquement par une succession de trois neurones centripètes : cellules visuelles, neurone sensitif périphérique, neurone sensitif central; embryologiquement elles dérivent directement des vésicules cérébrales antérieures.

Nous n'envisagerons que les trajets qu'on peut suivre et étudier macroscopiquement.

Schéma général des trajets optiques.

Les fibres nerveuses, nées de la rétine, se ramassent au pôle postérieur du globe en un gros cordon nerveux, le *nerf optique*, qui traverse l'orbite d'avant en arrière et pénètre dans l'étage antérieur du crâne après avoir traversé le trou ou canal optique. Les deux nerfs optiques marchent à la rencontre l'un de l'autre; sur le corps du sphénoïde, ils se joignent, s'unissent, semblent se confondre en une masse blanche quadrilatère, le *chiasma*, des angles postérieurs duquel partent les *bandelettes optiques*; celles-ci, appliquées contre la base du cerveau auquel elles adhèrent, contournent les pédoncules cérébraux et semblent se terminer dans les *corps genouillés*, placés à leur extrémité postérieure. En réalité, des fibres issues de la rétine, les unes s'entre-croisent dans le chiasma, les autres restent homolatérales. Les unes et les autres se poursuivent dans le faisceau externe des bandelettes optiques, les corps genouillés *externes*, et de là soit dans les *tubercules quadrijumeaux antérieurs*, soit dans le

pulvinar de la couche optique. « Ces ganglions de la base constituent une station intermédiaire dans le long parcours des fibres visuelles; ce sont les *centres optiques inférieurs* ou *ganglionnaires.* » (Vialet, *Centres cérébraux de la vision*, Paris, 1893.)

Ce *centre cortical de la vision*, *centre optique cérébral*, est vraisemblablement localisé dans l'écorce du lobe occipital et relié aux centres inférieurs par les radiations optiques de Gratiolet. Avec Vialet, on peut diviser l'appareil nerveux visuel de la façon suivante :

1° Segment antérieur extra-cérébral : rétine, nerfs optiques, chiasma optique, bandelettes optiques;

2° Centres ganglionnaires; corps genouillés externes et leurs connexions;

3° Segment postérieur intracérébral : radiations optiques et centre optique cortical.

Segment extra-cérébral des trajets optiques.

Nous examinerons successivement : la rétine, le nerf optique, les bandelettes, les corps genouillés.

La rétine. — Organe sensible chargé d'apprécier les rayons lumineux, la plus interne des membranes du globe oculaire répond par sa face externe à la choroïde qui lui est simplement contiguë; en effet elle ne contracte aucune adhérence avec elle, c'est ce qui explique la facilité avec laquelle elle peut se décoller; par sa face interne, elle s'adapte au corps vitré qui ne lui adhère pas non plus. Cette face présente des formations bien connues que nous signalons simplement : la *macula lutea*, *tache jaune*, plus simplement appelée *macula*, placée en arrière exactement sur l'axe antéro-postérieur de l'œil, répond au point de vision maximum; la *papille* ou *disque optique*, au niveau de laquelle les fibres se ramassent pour passer dans le nerf optique, placée dans le quadrant inféro-interne du pôle postérieur du globe, se présente sous la forme d'une légère dépression circulaire ou ovalaire, d'un diamètre de 1 mm. 5 à 2 mm., très légèrement saillante sur ses bords, aplatie en son centre par le passage de l'artère centrale de la rétine, déprimée en haut et en bas par les deux branches, l'une ascendante, l'autre descendante, de cette artère.

L'excavation physiologique de la papille est partielle, centrale,

en forme d'entonnoir; « alors même qu'elle est très grande, elle n'occupe jamais toute la papille » (Fuchs).

La rétine a une épaisseur d'autant moins considérable qu'on se rapproche davantage de sa limite antérieure marquée par une circonférence qui répond à l'*ora serrata* de la choroïde, une épaisseur d'autant plus grande qu'on est plus près de la papille.

Le nerf optique.

Il sort du globe au-dessous et en dedans du pôle postérieur de l'œil; dans son passage à travers la sclérotique, il présente un léger étranglement circulaire. De là, il se dirige en arrière et en dedans, au milieu du tissu graisseux de l'orbite, traverse le trou optique en compagnie de l'artère ophtalmique, arrive dans l'étage antérieur du crâne et se jette dans l'angle antéro-externe du chiasma. Cunéo admet que dans l'orbite, il présente deux courbes, l'une postérieure à convexité externe, l'autre antérieure à convexité interne; il ajoute que « ces flexuosités de la deuxième paire sont liées à la mobilité de l'œil ». Pour ma part, je pense qu'il est difficile de donner de ces courbes, si elles existent, aucune direction fixe; j'ai pu me convaincre par de très nombreuses dissections, qu'il est impossible d'arriver sur la face postérieure du globe et sur le nerf sans bouleverser complètement tous les rapports du segment postérieur de l'orbite; suivant que la pièce examinée est plus ou moins fraîche, plus ou moins fixée, on trouve tantôt un nerf bien rigide dans sa gaine dure-mérienne, tantôt un organe mou capable d'avoir toutes les flexions, d'adopter tous les changements de rapports qu'on voudra lui imprimer; un fait m'a semblé assez constant : le nerf optique a tendance à être d'autant plus rectiligne que l'œil — naturellement ou artificiellement par injection solidifiable — est plus gonflé.

Envisagé dans ses rapports, le nerf optique présente :

a) Une *portion intra-oculaire*, marquée surtout par le rétrécissement que nous avons signalé et qui est maximum au passage à travers la choroïde;

b) Une *portion intra-orbitaire*.

α. A sa sortie du globe de l'œil, le nerf optique est entouré par une couronne vasculo-nerveuse très déliée, formée par l'ensemble

des artères, des veines ciliaires courtes et longues et des nerfs ciliaires indirects venus du ganglion ophtalmique, qui suivent un trajet sensiblement parallèle au nerf. Ils abordent le globe par sa partie postérieure en dessinant par leur réunion une ellipse légèrement oblique en haut et en dedans, placée en grande partie en dedans du méridien vertical de l'œil et dans la portion interne de laquelle vient se loger le nerf optique qui entre ainsi en rapport immédiat avec les artères et les veines ciliaires courtes inférieures, plus en arrière avec l'artère centrale de la rétine, avant sa pénétration dans le nerf.

β. Dans l'orbite : l'*artère ophtalmique*, placée d'abord en dehors du nerf, entre le muscle droit externe et l'oculo-moteur externe, glisse au-dessus de lui et se place ensuite à sa face interne, le long du bord inférieur du membre grand oblique. Le ganglion ophtalmique est placé en dehors du nerf, à un centimètre en avant de l'anneau de Zinn; je ferai, en passant, remarquer combien il est toujours difficile de découvrir ce ganglion qui n'a jamais plus de 3 millimètres de longueur; son extirpation, qu'on a récemment proposée dans le traitement du glaucome, me semble devoir rester une opération purement théorique. Les nerfs ciliaires indirects qui naissent de la partie antérieure du ganglion s'éparpillent autour du nerf optique, mais restent appliqués contre lui. La veine ophtalmique, qui fait largement communiquer la veine angulaire et les veines frontales avec le sinus caverneux, se place au-dessus du nerf par sa branche supérieure, en dehors par sa branche inférieure. Les muscles droits, par leur écartement à partir de l'anneau de Zinn, forment autour du nerf une gaine pyramidale, à base antérieure large, à sommet étroit.

c) Une *portion intracanaliculaire*, longue de 6 à 9 millimètres. « Le conduit optique fait partie de la cavité cranienne par son ouverture postérieure, ovale, à grand axe oblique de dedans en dehors et de haut en bas, ouverture représentant la partie la plus évasée du conduit. Il est complété en arrière par une arcade duremérienne qui va de la lèvre antérieure de la gouttière optique au tubercule postérieur des petites ailes.... » (Stanculéanu, Th. Paris, 1902, p. 38.) Et plus loin : « Le canal optique peut être comparé à un entonnoir s'ouvrant du côté de la cavité cranienne, d'un diamètre de 5 à 6 millimètres... Son axe est dirigé obliquement de haut en bas, d'arrière en avant et de dedans en dehors... L'orifice

orbitaire représente un ovale à grand axe presque vertical. »

Dans son passage à travers le trou optique, le nerf adopte exactement la forme du tunnel osseux assez régulièrement cylindrique dans lequel il s'engage et auquel il est solidement fixé. [Ces connexions intimes expliquent les atrophies du nerf optique, complètes ou incomplètes, qu'on observe à la suite des traumatismes et surtout des fractures de l'étage antérieur de la base. De même que le voisinage du sinus sphénoïdal, sur lequel j'ai insisté ailleurs (*Écho méd. du Nord*, nov. 1903) explique la propagation possible d'une infection du sinus aux anneaux osseux et méningés du nerf pouvant également se terminer par atrophie.] A sa partie externe seulement, quelquefois à sa partie inférieure, il présente une légère dépression latérale pour l'artère ophtalmique, enlacée de son plexus sympathique. Pour Cruveilhier, l'artère est d'abord contenue dans la même gaine que le nerf, mais s'en dégage à son entrée dans l'orbite, — Anormalement « l'artère ophtalmique ne s'introduit pas dans le trou optique, mais tantôt en dehors de lui, par un canal particulier, ou encore par la fente sphénoïdale, avec la veine qui se trouve à une certaine distance et en dedans. » (Dubrueil, *Des anomalies artérielles*, Paris, 1847, p. 94.)

d) *Une portion intracranienne*. Dans ce trajet, le nerf qui apparaît sous la forme d'une bandelette aplatie se dirige en arrière, en dedans et un peu en bas; après un trajet de 8 à 10 millimètres, il se jette dans l'angle antéro-externe du chiasma. Sa direction lui est imprimée par une petite gouttière osseuse qui va vers la base des petites ailes du sphénoïde et se continue avec la paroi interne de la gouttière optique; cette rigole osseuse est d'autant plus accusée que l'apophyse clinoïde moyenne est elle-même plus développée; dans les cas — assez fréquents — où les apophyses antérieure et moyenne sont unies par un pont osseux [par « ossification dans le tissu fibreux de la dure-mère » (Poirier)], qui limite l'anneau carotidien dans lequel passe la carotide interne avant son épanouissement en terminales, le nerf optique est contenu dans un demi-canal osseux très résistant.

Dans sa portion intracranienne, le nerf optique répond en arrière et en bas à la gouttière optique et à la tente de l'hypophyse; « il n'est donc pas couché dans la gouttière optique, comme le disent la plupart des classiques » (Cunéo). Poirier fait d'ailleurs remarquer, avec raison, que la partie moyenne de la gouttière est sou-

vent excavée et beaucoup plus souvent plane ou convexe. En haut, il croise la partie la plus interne de l'espace perforé antérieur, suit assez exactement la racine blanche interne du nerf olfactif, et, à son entrée dans le canal optique, croise la terminaison de la ban-

Fig. 1. — Portion intracrânienne du nerf optique, chiasma et bandelette optique du côté droit, vus d'en haut, en place, après ablation d'une partie de l'hémisphère (lobes frontal et pariétal). — 1, Nerf optique; 2, Lobe sphénoïdal; 3, Moitié droite du chiasma; 4, Bandelette optique; 5, Corps calleux sectionné sagittalement; 6, 6, 6, La dure-mère qui a été rabattue; 7, Faux du cerveau; 8, Lobe pariétal (parties postérieures) sectionné transversalement.

delette olfactive. La carotide interne, au sortir du sinus caverneux, suit la face externe du nerf; à l'angle externe du chiasma elle s'écartèle en ses quatre terminales : en avant l'artère cérébrale antérieure, qui coupe ensuite perpendiculairement la face supérieure du nerf non loin du chiasma; la sylvienne en dehors, la cho-

roïdienne antérieure en dehors et en arrière, la communicante postérieure — et sa collatérale unique, l'artère ophtalmique.

Le nerf optique traverse successivement chacune des méninges qui l'entourent ensuite dans tout son parcours ; la pie-mère s'applique sur les fibres nerveuses qu'elle répartit en faisceaux par les cloisons qu'elle envoie dans son épaisseur; le feuillet viscéral de l'arachnoïde lui forme une trame délicate, ténue, séparée de la pie-mère par un espace sous-arachnoïdien, le feuillet pariétal tapisse comme partout ailleurs la face interne de la dure-mère; la gaine durale, qui ne commence que dans le canal optique dont elle constitue également le périoste, forme à toute la portion intra-orbitaire une enveloppe solide, résistante, complète, épaisse, qui se continue sur la sclérotique avec laquelle elle se confond.

Le chiasma des nerfs optiques.

Le chiasma, ou commissure des nerfs optiques, couché transversalement dans la gouttière optique qui correspond à la partie antéro-supérieure de la selle turcique, est une petite masse quadrilatère rappelant par ses connexions avec les nerfs et les bandelettes optiques la figure d'un X ou d'un H, aplatie, limitée de tous côtés par des bords concaves; il est situé au-devant du tuber cinereum, de la tige et du corps pituitaire qu'il recouvre inférieurement. « Ses dimensions varient beaucoup chez les différents sujets. D'après Cruveilhier et Sée, son diamètre transversal mesure environ 14 millimètres, tandis que l'antéro-postérieur n'en compte que 6. Suivant Nicati (*Arch. de physiol.*, 1868), qui a mesuré des chiasmas durcis préalablement par une macération prolongée dans le bichromate d'ammoniaque à 2 p. 100, ou dans le liquide de Müller, d'où ils ont été transportés dans l'alcool ordinaire, on aurait les mesures suivantes :

Chiasma	Diamètre vertical médian.....	0,0045
	— horizontal médian.....	0,0055
	— — transverse	0,0125[1]

Des recherches personnelles qui ont porté sur 15 cerveaux conservés dans la solution de formol m'ont donné les chiffres suivants :

1. *Dict. Dechambre*, t. XIII, 1er fasc., p. 278.

	Largeur du chiasma.	Épaisseur du chiasma.	Épaisseur du nerf optique.
	Millimètres.	Millimètres.	Millimètres.
Cerveau n° 1.....	12,5	3	3
— 2.....	11	3	4
— 3.....	15	4	4
— 4.....	14,5	5	4
— 5.....	12	4	4,5
— 6.....	11	3,5	3
— 7.....	14,5	3	3
— 8.....	12	3	3,5
— 9.....	13	4	3,5
— 10.....	12	2	2
— 11.....	14	4	2,5
— 12.....	12,5	3	2,5
— 13.....	12	3	3
— 14.....	14	4	3
— 15.....	13	3	4

Soit en moyenne :

Largeur du chiasma : 12 mm. 8.

Épaisseur du chiasma : 3 — 5.

Épaisseur du nerf optique : 4 —

Le nerf optique nous a donc paru, en général, plus épais que le chiasma.

On peut considérer au chiasma des bords, des faces et des angles. Le bord antérieur, concave en avant, libre, limite avec les deux nerfs optiques le confluent sous-arachnoïdien antérieur qui remonte jusqu'au bec du corps calleux et contient les deux artères cérébrales antérieures.

Les bords latéraux sont également concaves.

Le bord postérieur répond au tuber cinereum auquel il adhère.

La face inférieure qui repose dans la gouttière optique est en rapport en arrière avec la tige pituitaire; tapissée par la pie-mère, elle baigne dans le confluent sous-arachnoïdien inférieur avec les carotides et la communicante postérieure.

La face supérieure, saillante au-devant de l'infundibulum, « semble refouler un peu en haut le plancher du troisième ventricule produisant ainsi, du côté de la cavité ventriculaire, une crête transversale séparant le récessus de l'infundibulum, qui est en arrière du chiasma, d'une dépression angulaire située au-devant du chiasma et connue sous le nom de *récessus optique*. Ce récessus optique est

limité en avant par une mince lamelle blanche, la *lame terminale* (lamina terminalis) étendue entre la partie déprimée du récessus optique et l'extrémité inférieure effilée ou bec du corps calleux. » (Van Gehuchten.)

Les nerfs optiques arrivent aux extrémités antérieures du chiasma sous un angle plus ou moins obtus qui se rapproche souvent même de l'angle droit; des bords postérieurs partent les bandelettes optiques.

On décrivait autrefois sous le nom de racine grise des nerfs optiques l'espace préchiasmatique compris actuellement sous le nom de lame terminale. D'après les anciens auteurs, cette racine grise, désignée en 1780 par Vicq d'Azyr sous le nom de lame grise de jonction des nerfs optiques, bien décrite par Foville, était considérée soit comme une continuation du tuber cinereum et de la substance grise qui revêt la face interne du ventricule moyen (Cruveilhier), soit comme une dépendance de la masse grise qui revêt la face interne des couches optiques. « Lorsqu'on soulève le chiasma, dit Sappey (*Anat.*, t. III, p. 248), les deux racines grises réunies se présentent sous l'aspect d'une lame quadrilatère qui répond par son bord supérieur au bec du corps calleux, ainsi qu'au quadrilatère perforé et par son bord inférieur aux nerfs optiques. Cette lame, appelée *sus-optique* par quelques auteurs, se dirige obliquement de haut en bas et d'arrière en avant. Elle offre sur la ligne médiane une demi-transparence à travers laquelle on aperçoit la cavité du 3e ventricule. » Cette remarquable description de Sappey, qui complète celle de Foville, a le mérite de bien décrire toute la région placée en avant et au-dessus du chiasma; il ne saurait plus, actuellement, être question de décrire une racine grise au nerf optique, émanation directe du cerveau antérieur qui ne peut être comparée à aucun nerf périphérique cranien ou rachidien, portion extériorisée de la substance blanche du cerveau; mais toute interprétation mise à part, il m'a semblé intéressant de rapprocher cette description de celle de van Gehuchten (*Anat. du système nerveux*, 3e édit., t. II, p. 124) : « Quand on relève le chiasma des nerfs optiques en haut et un peu en arrière, on voit partir du genou du corps calleux, de chaque côté de la ligne médiane, un cordon blanc, le pédoncule du corps calleux. Les deux pédoncules s'écartent l'un de l'autre et s'étendent le long des bandelettes optiques en limitant en arrière et en dedans la *substance perforée antérieure ou*

latérale. Dans cette dernière partie de son trajet, le pédoncule du corps calleux porte encore le nom de *bande diagonale de Broca*... Ces pédoncules du corps calleux circonscrivent avec le chiasma des nerfs optiques un espace triangulaire formé par une lamelle grise mince et délicate appelée *lame terminale*. Cette lame passe au-devant de la commissure blanche antérieure à laquelle elle adhère. Sa partie centrale, transparente et d'un aspect un peu plus foncé que les parties voisines, a été appelée par Retzius *fenêtre de la lame terminale*. C'est un des endroits les plus minces de toute la paroi des hémisphères cérébraux. »

On comprend donc actuellement sous le nom de lame terminale de His une formation appartenant à l'hypothalamus, étendue de la commissure blanche antérieure au chiasma, fermant en avant la cavité du troisième ventricule. Elle est doublée à sa face externe par une couche fibro-vasculaire dépendant de la pie-mère. La lame terminale a de simples rapports de contiguïté avec les voies optiques dont elle est absolument indépendante. Les pédoncules du corps calleux qui la limitent extérieurement représentent l'extrémité antérieure d'une circonvolution avortée (circonvolution sous-calleuse de Zuckerkandl), qui doit probablement être rattachée aux voies olfactives.

Anomalies du chiasma.

On sait qu'il se compose de trois ordres de fibres : *a*) fibres internes entre-croisées; *b*) fibres externes directes; *c*) fibres postérieures appartenant à la commissure de Gudden. Cette disposition est des plus constantes; personnellement je n'ai jamais eu l'occasion d'observer d'anomalies du chiasma et je les rapporte d'après Dechambre (art. N. optique du *Dict.*, t. XIII, 1re part., p. 277) : « L'absence du chiasma a été observée, indépendamment de toute complication, par Nicolaus, de Janua, qui en montra un exemple à Padoue en 1525; par Fabricius d'Aquapendente, par Klein, Otto, Prochaska, Valverde, Lösel, Pasinus, chez l'homme et les animaux. Vésale (*De humani corporis fabrica*, lib. IV, cap. iv) a rencontré, dans un cas, une séparation totale des nerfs optiques dans toute la longueur de leur trajet. Ces nerfs ne s'unissaient pas au-dessus de la selle turcique. Vésale, qui connaissait cet homme depuis longtemps, s'informa près de ses parents s'il s'était plaint de diplopie

et apprit que la vision avait été normale. Cet auteur, qui voit dans ce fait une preuve à l'appui du simple accolement des nerfs, a donné la figure de cette anomalie. »

Les bandelettes optiques.

Chacune des bandelettes, longue de 3 centimètres environ, sort des angles postérieurs du chiasma et sous la forme d'un cordon gros et aplati se dirige en arrière, en dehors et en haut, en décrivant une courbe parallèle à la fente de Bichat, dont elle contribue à former la lèvre interne, embrassant dans sa concavité la face externe du pédoncule cérébral correspondant, à son entrée dans l'hémisphère. D'après Nicati (*loc. cit.*) ses diamètres — vertical et horizontal — seraient égaux : 4 millimètres.

Leur face inférieure est, vers le chiasma, croisée en biais par la corne d'Ammon et particulièrement par la fimbria.

Par sa face supérieure, la bandelette adhère à l'extrémité postérieure du lobe frontal; son bord externe, côtoyé par la bandelette diagonale de Broca, limite l'espace perforé antérieur en dedans et en arrière.

Immédiatement derrière le chiasma, le bord interne de chacune des bandelettes limite avec le bord interne des pédoncules un espace losangique à grand axe transversal dans lequel on observe d'avant en arrière des formations hypothalamiques [1] qui appartiennent à la fois au télencéphale et au diencéphale : sur la ligne médiane, 1° l'hypophyse avec la tige pituitaire; 2° le tuber cinereum, l'infundibulum, l'éminence sacculaire ou vasculaire de Retzius [2], se présentant sous la forme de trois saillies dont une médiane et deux latérales; l'espace perforé postérieur; 3° latéralement, les éminences latérales et les régions perforées latérales. « On considère généra-

1. D'après His et van Gehuchten, l'hypothalamus comprend : les corps mamillaires, l'éminence sacculaire de Retzius, le tubercule cendré avec l'infundibulum et la partie postérieure de l'hypophyse, le chiasma des nerfs optiques, le recessus optique et la lame terminale. La limite entre ces deux parties n'est pas exactement établie.

2. Pour Retzius et Gehuchten, il existe entre les tubercules mamillaires et le corps cendré « une saillie du plancher du troisième ventricule ayant la forme d'une feuille de trèfle; c'est l'*éminence vasculaire* (eminentia vascularis) de Retzius. Elle se retrouve plus ou moins développée, aussi bien sur les cerveaux d'adultes que sur des cerveaux d'embryons humains à partir de la 6e semaine de la vie intra-utérine. Elle doit être considérée comme un organe rudimentaire, l'homologue d'un organe plus développé, le *saccus vasculosus* des vertébrés inférieurs ».

lement, dit van Gehuchten, les corps mamillaires et l'infundibulum comme appartenant au diencéphale; c'est la partie mamillaire de l'hypothalamus (pars mamillaris hypothalami); tandis que l'hypophyse, le chiasma optique avec le récessus optique et la lame terminale en forment la partie optique (pars optica hypothalami). »

J'insiste sur cette division embryologique : la plus grande partie des voies optiques, en effet, appartient au diencéphale dont la portion dorsale comprend : le thalamus qui donne les couches optiques, le métathalamus (les deux corps genouillés), l'épithalamus (la glande pinéale et la région de l'habenula).

Les corps genouillés externes.

A leur extrémité postérieure, les bandelettes optiques présentent deux éminences renflées, l'une interne, l'autre externe; ce sont les corps genouillés, qui sont en connexion intime avec la face inférieure des couches optiques.

Le *corps genouillé interne*, considéré autrefois comme l'aboutissant de la racine blanche interne du nerf optique, n'appartient pas aux trajets optiques; dirigé obliquement en bas, en avant et en dehors, il est en relation avec la *commissure cérébrale de Gudden* et le tubercule quadrijumeau postérieur; il doit vraisemblement être rattaché aux voies olfactives.

Le *corps genouillé externe*, plus volumineux, placé en avant et en dehors du précédent, est en relation : en avant avec la racine externe — portion optique — de la bandelette optique; en arrière avec le *tubercule quadrijumeau antérieur*, auquel il est uni par un faisceau blanc qui contourne en dessous l'extrémité postérieure de la couche optique, le long du bord supérieur du corps genouillé interne. « Les deux corps genouillés sont réunis l'un à l'autre par un tractus blanc direct, *anse intergéniculaire de Rauber*. » (Debierre.) Les connexions intimes des corps genouillés avec la couche optique permettent d'admettre l'existence de fibres se rendant au pulvinar.

En résumé, les voies optiques extra-cérébrales comprennent : la rétine, les nerfs optiques, le chiasma, les bandelettes optiques avec les corps genouillés externes. L'anatomie pathologique et l'expérimentation ont permis de déterminer leurs connexions avec les tubercules quadrijumeaux antérieurs, et leurs relations centrales

avec le centre optique cortical occipital — cunéus — par les radiations optiques.

Il faut en outre signaler les relations encore mal connues entre le nerf optique et les nerfs moteurs de l'œil, en particulier avec la portion du moteur oculaire commun qui commande aux mouvements de l'iris et du muscle ciliaire.

RECHERCHES

SUR

LE TESTICULE & LES VOIES SPERMATIQUES

DES LÉMURIENS EN CAPTIVITÉ

Par Albert BRANCA

Ancien interne des hôpitaux de Paris.

PLANCHES I ET II.

I. — INTRODUCTION. TECHNIQUE.

Dans une série de publications antérieures, nous avons recherché, M. Félizet et moi, les modifications que détermine, dans la structure de l'appareil spermatique, l'ectopie des glandes génitales. Il m'a paru de quelque intérêt de poursuivre l'étude de ces arrêts de la spermatogenèse, dans des conditions variées. Je commencerai l'exposé de cette série de recherches en examinant le testicule de quelques animaux en captivité.

Dans le présent travail, je m'occuperai seulement du testicule et des voies spermatiques des Lémuriens (Lemur Rufifrons).

C'est un fait d'observation banale que nombre d'animaux sont incapables de se reproduire en captivité. Je n'en veux qu'un exemple : l'axolotl mâle, qu'on élève si aisément dans les laboratoires, est tantôt fécond et tantôt infécond. Tout dépend des conditions de milieu auxquelles il est soumis. Je ne saurais entrer ici dans l'analyse des facteurs multiples qui provoquent la stérilité chez certains individus d'une espèce donnée, à l'exclusion de certains autres. Nourriture insuffisante ou mal choisie, oxygénation imparfaite, milieu inapproprié, états pathologiques encore mal définis, entrent vraisemblablement pour une part, encore indéterminée, dans l'azoospermie des animaux en captivité.

Il va sans dire que ce mot de « captivité » n'est pour moi qu'une expression d'attente. Il englobe une série de causes qu'un physiologiste seul pourrait déterminer. Tout vague qu'il est, il me semble assez clair pour être bien compris : je le conserverai donc, faute d'un meilleur terme.

J'ai eu à ma disposition une série de Lémuriens. Tous cohabitant avec des femelles. Ils étaient adultes, à l'exception de deux : ces deux derniers étaient jeunes, si je m'en rapporte à leur taille plus petite, et aux caractères que présentaient certains de leurs tubes séminipares.

Les testicules ont été fixés, chauds, avec les précautions d'usage.

Ils ont été plongés en partie dans du Flemming fort; la liqueur a été renouvelée au bout d'une heure de fixation, et les morceaux de glande sont demeurés vingt-quatre heures dans cette solution « neuve. »

Le reste des pièces a été traité par le mélange picro-acéto-formo-mercurique dont j'ai fait connaître autrefois la formule. Il y a tout intérêt à ne fixer les pièces que trois ou quatre heures dans ce réactif : ce temps suffit pour assurer la pénétration du réactif dans des fragments de tissu d'assez large surface, à condition que ces fragments soient de minime épaisseur.

Je dois dire que j'ai encore employé le mélange de Tellyenesky; ce liquide ne m'a donné que de détestables résultats : j'attendais mieux de lui, après les essais que j'avais faits sur le testicule de la Grenouille, et je m'étonne des préférences marquées que lui accordent certains spermatologistes. C'est tout au plus si ce liquide m'a permis de noter quelques particularités de la chromatolyse.

Les colorations dont j'ai fait usage ne présentent rien de particulier. J'ai beaucoup utilisé la safranine sous ses diverses formes[1] et l'hématoxyline au fer. Cette dernière teinture ne fournit pas des résultats comparables après toutes les fixations. Les coupes, traitées par le sublimé, sont, de beaucoup, les plus favorables à l'application de la méthode de Heidenhain.

II. — Le testicule.

Examinée à l'aide de faibles grossissements, la glande ne paraît pas sensiblement différente de ce qu'elle est à l'état normal. Les

1. Safranine-acide picrique-safranine; lichtgrün-safranine; violet de gentiane-orange.

tubes séminipares, coupés sous diverses incidences, se montrent accolés les uns aux autres, paroi contre paroi. Une lumière large occupe leur centre, qu'obstruent plus ou moins des éléments desquamés.

Le tissu conjonctif est réduit à sa plus simple expression. Il se localise, çà et là, dans les rares territoires curvilignes qu'interceptent, entre les points où ils entrent en contact, trois ou quatre canalicules séminipares. Ce tissu conjonctif ne cloisonne donc pas le testicule en lobules nettement individualisés. Il est représenté par des cellules fixes, et par des leucocytes. On y trouve çà et là quelques fibrilles conjonctives et des cellules interstitielles. Ces cellules, toutes dépourvues de graisse, sont remarquablement rares. Elles sont disséminées ou groupées en petits îlots et elles n'affectent aucune localisation marquée autour des vaisseaux qui nourrissent la glande séminale [1].

Avec les objectifs forts, la paroi propre des canalicules apparaît partout identique à elle-même. Elle est étroite, et représentée par des cellules et par des lamelles conjonctives.

Les cellules sont minces, comprimées qu'elles sont entre les lamelles concentriques. Leur noyau, très aplati, est parcouru par un réseau délicat. La chromatine s'y dispose, à la face interne de la membrane nucléaire. Un ou plusieurs nucléoles arrondis (fig. IV et V) occupent l'aire du noyau.

Les lamelles sont disposées concentriquement, au nombre de 3 ou 4, comme chez l'homme : un étroit interstice les sépare les unes des autres, et cet interstice est parfois traversé par des ponts conjonctifs, tendus obliquent d'une lamelle à la lamelle voisine.

La nature du revêtement épithélial qui repose sur la paroi propre permet de distinguer, dans les tubes qui nous occupent, quatre types structuraux. Dans un premier type, l'épithélium testiculaire est uniquement représenté par des cellules de Sertoli. Dans un second type, il existe, dans cet épithélium et des cellules de Sertoli, et des spermatogonies. Aux cellules de Sertoli et aux spermatogonies du type précédent s'ajoutait parfois des spermatocytes (3e type) et même exceptionnellement des spermatides (4e type).

Je passerai donc successivement en revue : 1° les canalicules à cel-

1. Pareille remarquable s'applique intégralement au testicule de l'axolotl en captivité, et pourtant dans ce testicule, la glande interstitielle présente un développement considérable.

lules de Sertoli, 2° les canalicules à spermatogonies, 3° les canalicules à spermatocytes, 4° les canalicules à spermatides. Ce sont là des formes de complexité croissante et qu'on observe cependant sur des canalicules de diamètre identique.

1° *Canalicules à cellules de Sertoli.* — Les canalicules qui n'ont pour revêtement que des cellules de Sertoli sont de beaucoup les plus rares, mais ils se présentent toujours avec un aspect uniforme. On ne trouve plus ici, comme dans le testicule en ectopie, des cellules de Sertoli, à protoplasma nettement individualisé, affectant l'aspect d'un épithélium polyédrique, régulièrement disposé. Tous les noyaux sertoliens sont plongés dans une nappe protoplasmique indivise, où la graisse est d'une extrême rareté. Cette nappe est creusée de vacuoles, de forme irrégulière et de taille variable (fig. I).

Quant aux noyaux, ils sont généralement disposés sur un seul rang, contre la paroi propre. Clairs et limités par une membrane nettement dessinée, ces noyaux sont arrondis, ovoïdes, et parfois leur coupe optique est triangulaire. C'est seulement quand deux noyaux sertoliens sont superposés ou juxtaposés l'un contre l'autre, qu'on voit leur forme se modifier. En pareil cas, leur zone de contact est aplatie, ou bien l'un des noyaux se déprime en cupule pour recevoir la convexité que lui oppose le noyau voisin.

Les noyaux sertoliens ont parfois un contour muni d'encoches, (fig. XXXI); leur surface peut se montrer parcourue, dans toute sa longueur, par une fissure étroite, tantôt droite (fig. XXXII), tantôt courbe (fig. XXXIII).

Dans ces noyaux, on décèle un nucléole assez volumineux et des grains chromatiques.

Le nucléole est unique. Il est parfois arrondi (fig. XXXVI), ou ovoïde (fig. XXXV); parfois même, l'une de ses extrémités s'allonge en coin (fig. XXXVIII). Il se colore en rouge vif dans la double coloration par l'hématoxyline-safranine.

Des grains chromatiques, les uns, constants, sont d'une extrême finesse; ils sont répartis dans toute l'étendue du noyau et lui donnent parfois un aspect finement granuleux. Les autres sont volumineux. Ils sont situés au nombre d'un ou de deux, au voisinage du nucléole (corps juxta-nucléolaires des auteurs), tantôt au contact de ce nucléole (fig. XXXIV), tantôt à quelque distance de lui. Ils sont arrondis ou ovoïdes. Ils peuvent faire défaut. En pareil cas,

l'appareil chromatique du noyau est représenté, comme dans la figure XXXVIII, par une masse irrégulière, plus claire en son centre qu'à sa périphérie. Des angles de cette masse, divergent des tractus achromatiques qui semblent gagner la membrane nucléaire.

Dans les noyaux fissurés, nucléole et corps juxta-nucléolaires affectent, avec la fissure, des rapports variables. Ils sont accolés sur l'un des côtés de la fissure (fig. XXXII); exceptionnellement, je les ai vus séparés et rejetés l'un à droite, l'autre à gauche de cette fissure.

En somme, le dispositif chromatique de la cellule de Sertoli n'a pas la fixité qu'on lui décrit d'ordinaire chez nombre d'animaux, et nous avons déjà eu l'occasion de faire pareille constatation sur le testicule humain.

2° *Canalicules à spermatogonies.* — Sur les canalicules de ce second type des éléments nouveaux sont appliqués contre la membrane propre, entre les cellules de Sertoli. Ils sont disséminés au hasard, ou groupés les uns à côté des autres.

Ces éléments se rapportent à trois types bien différents.

a) Les uns sont volumineux. Nettement délimités des cellules voisines, pour la plupart, ils se montrent pourvus d'un gros noyau sphérique ou ovoïde. Ce noyau (fig. VI, VII, VIII) est finement et uniformément granuleux. Les doubles colorations par la safranine et l'acide picrique ou le lichtgrün, la triple coloration de Flemming, font voir le champ nucléaire complètement rempli par de fines granulations qui se teignent en jaune, en vert, en orange selon le réactif employé. Çà et là, disséminés dans l'axe du noyau ou accolés à la membrane propre, on trouve d'autres grains au nombre de 3 ou 4, parfois en plus grande quantité. Les grains sont très fins et plus ou moins arrondis. Ils se caractérisent essentiellement par leurs réactions histochimiques; ils fixent la safranine dans les colorations doubles, le violet de gentiane dans la triple coloration de Flemming [1].

b) Un second type assez rare, marque la transition entre les cellules dont il vient d'être question et les spermatogonies à grumeaux chromatiques. Le noyau n'a pas sensiblement varié de taille; il est encore finement granuleux, dans toute son étendue, mais on y

1. Les figures VI, VII, VIII ont été dessinées d'après des préparations uniquement colorées par la safranine.

trouve un corpuscule chromatique, ayant l'aspect d'un nucléole nucléinien. Ce nucléole est volumineux, et toujours unique; à lui seul il caractérise cette seconde forme d'éléments pariétaux (voir les figures IX, X et XI).

c) Les cellules du troisième type se reconnaissent à leur taille relativement petite et à la disposition qu'y affecte leur chromatine. Cette chromatine est répartie en grumeaux arrondis ou de forme irrégulièrement polyédrique. Ces grumeaux sont d'autant moins volumineux que leur nombre est plus considérable. Ils sont accolés à la membrane nucléaire ou disséminés dans le champ nucléaire. Certains d'entre eux sont reliés à la membrane du noyau par de fins tractus achromatiques (V. fig. XII, XIII et XIV).

Il y a lieu de se demander quelle valeur il convient d'accorder à ces trois formes d'éléments pariétaux, la cellule uniformément granuleuse, la cellule à gros nucléole nucléinien, la cellule à grumeaux chromatiques?

a) La cellule finement granuleuse me semble de tous points identique à l'élément qui revêt le canalicule séminipare, chez l'homme, pendant toute la période qui s'étend du moment où les ovules mâles disparaissent, jusqu'au jour où commence le stade de prés-permatogenèse. On n'aura qu'à comparer les figures VI, VII et VIII et le dessin que nous avons donné, M. Félizet et moi [1], pour être convaincu de ce fait. Certaines cellules [2] qu'on trouve représentées, sans légende explicative, dans le travail de P. Bouin, se rapportent au même type cellulaire. Ces éléments à noyau finement granuleux, ne sont autre chose que les petites cellules épithéliales, isomorphes, qui, dans l'histogenèse du testicule, caractérisent le stade d'unification cellulaire. Ils méritent le nom de cellules germinatives, car c'est d'eux que procèdent, et les cellules de Sertoli, et la lignée séminale. Je les qualifierais volontiers de cellules indifférentes si Schœnfeld n'avait déjà désigné, sous ce nom, une des deux formes de spermatogonies.

Je me résume : les éléments de ce premier type répondent, en tous points, aux petites cellules épithéliales d'où procèdent, sans exception, tous les éléments du testicule adulte. Je relève pourtant

1. 1902. Félizet et Branca, Recherches sur le testicule en ectopie, *Journ. de l'Anat. et de la Phys.*, planche VIII, fig. 1.
2. 1897. Bouin P., Etudes sur l'évol. norm. et l'involut. du canalicule séminifère, *Arch. d'Anat. microsc.*, planche XIV, fig. 4 et 6.

une différence, et encore cette différence est-elle inconstante et d'importance toute secondaire : les petites cellules épithéliales des Lémuriens adultes ont un cytoplasme bien limité d'ordinaire; d'ordinaire les cellules folliculeuses de l'homme sont formées d'un protoplasma commun, semé de noyaux.

b) La cellule granuleuse à gros nucléole safranophile répond à l'un des types de gonies actuellement décrits. Elle me paraît assimilable à la spore-cell de Brown, à la stammutterzelle de Benda, à la gonie poussiéreuse de Regaud, à la cellule indifférente dont Schœnfeld donne une minutieuse description. Mais comme l'a admis autrefois Benda et comme le croit encore Schœnfeld, la gonie poussiéreuse ne se transforme pas en cellule de Sertoli. Elle ne provient pas non plus d'une cellule de Sertoli, comme l'a soutenu Regaud. Gonies et cellules sertoliennes sont des cellules-sœurs; elles tirent leur origine d'un même élément. C'est de la même façon que la névroglie et le neurone se différencient aux dépens des éléments du névraxe, originellement identiques les uns aux autres.

c) La cellule à grumeaux chromatiques répond aux spermatogonies croûtelleuses étudiées dans ces dernières années par Hermann, par Lenhossék, et Regaud, chez le Rat; et par Schœnfeld chez le Taureau. Inutile d'insister sur ce point bien établi.

Examinons maintenant quelles relations affectent entre eux les éléments de ces types cellulaires si différents?

Tout d'abord, notons un fait négatif : nous n'avons jamais vu se diviser la petite cellule épithéliale, la cellule germinative comme on peut encore l'appeler.

D'autre part, il est hors de doute que les gonies entrent en division indirecte, mais je ne puis donner aucun détail sur ce point. Le matériel dont j'ai disposé n'était pas aussi abondant que je l'aurais souhaité; il n'était pas favorable pour cette étude. Malgré tout l'intérêt qu'eût présenté une étude complète de la spermatogenèse des Lémuriens, je suis tenu de dire ce que j'ai vu et de noter avec un soin plus grand encore les phénomènes dont je n'ai pu étudier l'enchaînement.

Toutefois, à titre de renseignement, je rappellerai comment Schœnfeld comprend l'évolution des spermatogonies chez le Taureau.

Les gonies poussiéreuses, qu'il appelle des cellules indiffé-

rentes, sont caractérisées par leur cytoplasme filaire et par leur noyau. Ce noyau présente, outre des granulations qui sont les unes basophiles et les autres acidophiles, un nucléole plasmatique volumineux.

Quand la gonie poussiéreuse se prépare à entrer en mitose, le nucléole modifie ses réactions. Il devient basophile; les granulations qui flottent dans le noyau deviennent chromatiques. Elles se rassemblent en grumeaux qui se disposent et contre la membrane nucléaire et sur les filaments achromatiques irradiés autour du nucléole. Le suc nucléaire est alors transparent.

Enfin le nucléole se désagrège, et les masses chromatiques qui résultent de sa fragmentation se réunissent pour former des anses irrégulières qui prennent bientôt l'aspect de bâtonnets lisses. Les chromosomes se constituent d'emblée sans qu'on puisse, au préalable, constater la présence d'un spirème. La plaque équatoriale se constitue, avec ses 24 chromosomes, et de la division résultent deux petites cellules qui sont toutes deux des cellules poussiéreuses.

Ces cellules filles peuvent rester à ce stade; elles peuvent aussi évoluer en spermatogonie croûtelleuse. A cet effet, leur nucléole s'allonge et prend une forme irrégulière; il se fragmente en 4 ou 6 masses chromatiques; autour de chacune de ces masses, les granulations nucléaires se disposent en rayonnant. Le cytoplasme prend un aspect rétracté et il se montre de vacuoles.

La spermatogonie croûtelleuse se divise par voie indirecte. Quand elle est entrée en mitose pour la dernière fois, les granulations éparses dans son noyau se fusionnent et simulent des croûtelles qui s'aplatissent contre la membrane nucléaire. Des tractus granuleux relient ces croûtelles les unes aux autres et les relient aussi aux masses chromatiques qui occupent le centre du noyau.

Dès lors, le spermatocyte est constitué; il va entrer dans sa période de croissance.

Chez le Rat, Regaud a indiqué les caractères différentiels des deux mitoses des spermatogonies. Quant aux divisions directes qu'il constate, après Brown, chez le même mammifère, je ne les ai jamais trouvées chez Lemur Rufifrons. On sait d'ailleurs que v. Rath rejette formellement l'amitose comme processus de division, dans les éléments de la lignée séminale.

3° *Canalicules à spermatocytes.* — Les spermatocytes qu'on observe sont, pour la plupart, au stade qui précède la première

mitose de maturation. Leur noyau affecte une série de formes que je me borne à signaler car elles concordent avec ce que nous savons aujourd'hui sur la croissance des spermatocytes (fig. II).

Un grumeau de chromatine occupe le centre du noyau, et il est relié par des tractus achromatiques aux plaques chromatiques accolées à la face interne de la membrane nucléaire (fig. XVII).

Puis des grains safranophiles apparaissent sur ces tractus (fig. XVIII). La chromatine centrale se fragmente, et les filaments achromatiques ne tardent pas à disparaître.

Dès lors, le noyau est semé, dans toute son étendue, de corpuscules de taille sensiblement égale, qui sont formés chacun de granules accolés : j'ai pu compter nettement deux granules accolés dans la plupart de ces corpuscules; je n'ai pu parvenir, jusqu'ici, à résoudre ces corpuscules en groupes quaternes (fig. XIX).

Quoi qu'il en soit, à ce stade, en succède un autre, aujourd'hui bien connu : le synapsis. La chromatine s'accumule à l'un des pôles du noyau sous forme d'un grumeau indéchiffrable, et reste réunie au pôle opposé du noyau par des tractus droits ou contournés, à la façon de l'anse d'un panier. Ces tractus sont semés de grains safranophiles (fig. XX).

Notons en passant que ce stade, que j'ai récemment observé chez l'homme, avec la plus entière évidence, est d'une fréquence extrême : et cette fréquence s'explique peut-être par ce fait que le stade de synapsis a une durée plus longue que les stades qui le précèdent ou qui le suivent.

Puis le synapsis se résout en un cordon (fig. XXI) qui se développe dans toute l'étendue du champ nucléaire. Ce cordon a la forme d'un chapelet. Les renflements du cordon siègent au niveau des grains chromatiques semés sur ce cordon, et chacun de ces grains présente une division longitudinale des plus nettes. Il m'a semblé que la division des grains chromatiques précède la division du filament qui les soutient (fig. XXII).

De la segmentaion du cordon, résultent des chromosomes disposés en anneau ou tordus en huit de chiffre (fig. XXIII, XXIV, XXV).

Les mitoses de maturation sont d'une extrême rareté. Encore dois-je noter que la majorité des mitoses spermatocytaires sont de type dégénératif.

Je ne saurais ici entrer dans l'historique du synapsis. Cet historique est complètement exposé dans le travail de Hans von Wini-

warter [1]. Je me bornerai donc à résumer ce que nous savons sur cet état du noyau, qui semble constant au cours de l'histogenèse des produits sexuels.

Sans nous arrêter aux travaux de botanistes tels que Sargant, Ishikawa, Grégoire, Atkinson, Mottier, disons que van Beneden et Julin, O. Hertwig, Brauer, Sabaschnikoff, chez l'Ascaris du Cheval, Calkius chez le Lombric, Platner, Prenant, Auerbach chez les Mollusques ont mentionné le synapsis qu'ont également constaté, chez les Insectes, Henking (Pyrrhocoris), Wilcox (Caloptenus), Montgomery (Pentatoma), Hœcker (Canthocamptus), Paulmier (Anasa tristis).

Au nom de ces divers auteurs, cités par Winiwarter, il convient encore d'ajouter : Lécaillon (Collemboles), Paulcke (Apis), de Sinéty (Phasmes) et Prowazek (Escargot, Écrevisse).

Mais le synapsis n'a pas été vu seulement chez les Invertébrés.

Moore le décrit minutieusement dans la spermatogenèse des Elasmobranches; il en voit toute l'importance et lui donne son nom [2].

Janssens l'étudie chez le Triton [3], mais Meves ne l'observe pas chez la Salamandre.

Chez les Mammifères, Winiwarter le constate dans l'ovogenèse du lapin et dans celle de l'espèce humaine.

Dans la spermatogenèse, Ebner, Hermann, Benda, Lenhossék, Regaud ne font pas mention du synapsis, que semblent avoir entrevu Swaen et Masquelin [4], puis Furst [5]. H. Schœnfeld donne une étude minutieuse du synapsis chez le Taureau [6]; Loisel note [7] ce stade chez le Chien. Ajoutons que nous avons constaté le synapsis avec la plus entière évidence dans l'espèce humaine et chez nombre de Mammifères [8].

4° *Canalicules à spermatides.* — Nous avons eu l'occasion de constater que les mitoses spermatocytaires sont rareté. Il va de soi

1. 1900. Hans V. Winiwarter, Recherches sur l'ovogenèse et l'organogenèse de l'ovaire, *Arch. de biol.*, t. XVII, p. 116. On trouve dans ce travail les indications bibliographiques concernant le synapsis.

2. 1895. Moore, On the structural changes observed in the reproductive cells during the spermatogenesio of Elasmobranchs, *Quart. Journ. of microsc. science*, t. XXXVIII.

3. 1900. Janssens, La spermatogenèse chez les Tritons. *La Cellule*, t. XIX, p. 1-116.

4. 1885. Swaen et Masquelin, Études sur la spermatogenèse, *Arch. de Biol.*, t. IV.

5. 1887. Fürst, Ueber die Entw. der Samen Körperchen bei den Beutelthieren, *Arch. f. mikr. anat.*, t. XXX.

6. 1901. Schœnfeld, La spermatogenèse chez le Taureau et chez les Mammifères en général, *Arch. de Biol.*, t. XVIII, p. 41.

7. 1902. Loisel, *Loc. cit.*

8. 1902. Félizet et Branca, Recherches sur le testicule en ectopie, *Journ. de l'Anat. et de la Phys.*

qu'il est exceptionnel de trouver des spermatides, à leur place, dans la lignée séminale. Le plus grand nombre d'entre elles se montrent desquamées, et elles tombent dans la lumière du canalicule, tout au début de leur évolution (fig. III).

Elles apparaissent comme des éléments généralement sphériques. Leur noyau est clair. Il occupe le centre de la cellule et présente des aspects variables. D'ordinaire, les réactifs y décèlent un volumineux grumeau de chromatine, relié par des tractions radiaires aux granules plus fins, adossés à la membrane nucléaire. D'autres fois, à la place du grumeau central, on trouve des grains arrondis (fig. XXVI, XXVII), ou des corpuscules allongés en bâtonnet et simulant un T (fig. XXVIII) ou disposés comme deux traits parallèles (fig. XXIX). Mais ce sont là, à mon sens, des aspects dégénératifs : on les observe seulement sur les éléments desquamés dans la lumière des canalicules.

Le corps cellulaire est homogène; on y trouve souvent, mais non pas d'une façon constante, un corps arrondi, qui fixe énergiquement le lichtgrün ou l'orange. C'est là le corps juxta-nucléaire (fig. XXVIII) l'archoplasme comme on l'appelle encore. Exceptionnellement on arrive à colorer deux corpuscules centraux, qui sont situés à quelque distance de l'archoplasme, et au voisinage de la surface de la cellule (fig. XXVII).

Une seule fois, j'ai trouvé la spermatide (S^2) sous l'aspect que représente la figure III. La cellule s'est allongée. Le noyau occupe l'un de ses pôles et fait saillie hors du cytoplasme; il est piriforme; sa moitié distale (ou grosse extrémité) se colore énergiquement en rouge rubis, sa moitié proximale se termine par une extrémité effilée et se teint en rose pâle.

Jamais je n'ai vu la spermatide se transformer en spermatozoïde : le testicule est donc stérile et j'aurai l'occasion de montrer plus loin deux faits de quelque intérêt. Le testicule n'arrive pas à la fécondité chez les animaux jeunes; il cesse d'être fécond chez les animaux adultes.

Il existe donc, dans le testicule des Lémuriens en captivité, des canalicules de structure variable. Compare-t-on ces canalicules de type différent les uns des autres, on arrive à une conclusion identique à celle que nous avons formulée, M. Félizet et moi, pour le testicule en ectopie. De toutes les formes cellulaires de la lignée séminale, celles-là s'observent le plus souvent qui sont le plus

éloignées du terme de leur évolution normale. Et cette constatation n'est pas faite pour nous étonner : la dégénérescence qui frappe, par exemple, un élément donné, détermine l'absence de toutes les cellules qui procèdent de cet élément : la mort d'une seule gonie poussiéreuse provoque l'absence d'*au moins* 8 spermatides.

Avant de passer à l'analyse histologique des dégénérescences cellulaires qu'on observe dans le testicule des animaux en captivité, je rappellerai brièvement dans quelles conditions peut encore survenir l'atrophie du testicule.

Les atrophies testiculaires qu'on observe chez les animaux adultes reconnaissent des causes multiples.

Les unes sont congénitales. Le type de ces atrophies nous est fourni par les glandes en ectopie[1]. Dans une série de publications, nous avons insisté, M. Félizet et moi, sur les particularités que présente alors le testicule. Il est inutile d'y revenir ici. Pour la bibliographie, comme pour les résultats, je me borne à renvoyer le lecteur aux deux mémoires que nous avons publiés sur le sujet.

Des atrophies acquises, les unes sont déterminées par une altération primitive de l'appareil génital (atrophies de cause locale); les autres sont fonction de l'état général du sujet (atrophies de cause générale)[2].

Les atrophies de cause locale reconnaissent pour origine des lésions localisées sur les voies spermatiques ou sur le testicule.

Parmi les premières, il importe de citer tout d'abord les sections ou les résections du canal déférent pratiquées par Cooper, par Curling, par Godard, les ligatures du déférent (Brissaud), les épididymites déterminées par injections de nitrate d'argent dans le déférent (Malassez et Terrillon). Toutes ces lésions expérimentales, Bouin les a étudiées dans son travail, et il a analysé avec grand soin les troubles de la spermatogenèse que s'étaient contentés de signaler les auteurs dont il vient d'être question[3].

1. Et aussi par le testicule des hybrides. Voir à ce sujet : 1902, Stephan sur la struc. histol. du test. du Mulet (*C. R. Assoc. des Anat.*, p. 37) et 1903, Processus para-évolutifs de la spermatogenèse (*Bibliographie anat.*, t. XII, p. 13).

2. Je laisse ici de côté l'atrophie sénile des testicules (Voir à ce sujet le travail de Paulow (1894. Thèse, Saint-Pétersbourg) que je connais seulement par une analyse de Metchnikoff).

3. 1897. P. Bouin, Étude sur l'évolution normale et l'involution du tube séminifère, 1re partie, *Arch. d'anat. microsc.*, t. I, p. 225. — On trouvera dans ce travail les indications bibliographiques des cinq travaux dont je viens de parler.

Les lésions du testicule et des bourses sont susceptibles de déterminer l'atrophie du testicule.

Dans les vaginalites chroniques plastiques, par exemple, quand « la tunique vaginale est tout à fait oblitérée par des adhérences solides et définitives, la substance séminifère ne fournit pas de spermatozoïdes ». Cette conclusion de Gosselin, Fleury et Juillard l'ont mise en doute. Elle tombe devant les constatations anatomiques de Reclus[1]. Elle peut exister (3 cas sur 11), mais elle est loin d'être constante.

Dans les pachyvaginalites il est fréquent de constater l'arrêt de la spermatogenèse; Gosselin a mis le fait en lumière. J'ignore si c'est là un phénomène absolument constant, mais sur un testicule castré pour hématocèle, j'ai constaté que le revêtement des canalicules séminipares était uniquement représenté par des cellules de Sertoli.

Monod et Terrillon ont colligé 87 observations d'orchites doubles, d'origine blennorragique. Neuf fois seulement, le sperme contenait des spermatozoïdes, et dans tous ces cas, cependant, l'examen du sperme avait été pratiqué à diverses reprises, plusieurs mois, plusieurs années même, après la guérison apparente du malade. L'arrêt de la spermatogenèse est un phénomène fréquent dans des testicules de belle apparence; il paraît constant sur des testicules dont on peut constater l'atrophie, à la suite de la gonococcie.

Dans les orchites ourliennes (Reclus[2]), la paroi du canalicule s'épaissit; l'épithélium séminal disparaît; un cordon plein succède au tube, jusque-là creux.

Les orchites traumatiques et les orchites chroniques provoquent fréquemment l'atrophie du canalicule séminipare.

La syphilis du testicule[3], livrée à sa libre évolution, détermine l'arrêt de la spermatogenèse. Il se produit là, selon la pittoresque expression de Fournier, une castration sous-albuginée. « Si la dégénérescence n'est que partielle, nous dit Brissaud, le testicule affecté fonctionne encore par ses parties saines ». Mais toute partielle

1. 1888. Reclus, De la spermatogenèse dans l'oblitération de la vaginale, *Bull. soc. Anat.*, 11 juillet.
2. 1876. P. Reclus, *Orchites chroniques*, Thèse Paris, p. 27.
3. 1882. Malassez et Reclus, Sur les lésions histologiques de la syphilis testiculaire, *Arch. de physiol.*, p. 946.

qu'elle est, l'orchite peut tarir la sécrétion : il en était ainsi dans 3 des 6 cas de Lewin, rapportés par Virchow.

Dans la tuberculose testiculaire confirmée, les canalicules testiculaires et les voies spermatiques sont le siège de lésions qui font obstacle à l'élaboration du sperme ou à son passage dans le déférent, quand le testicule n'est pas lésé. A cette notion déjà ancienne, Bouin a apporté le contrôle histologique. Il a étudié la série des altérations régressives qui conduisent le canalicule à la stérilité, et c'est à lui que nous devons le première étude cytologique des atrophies testiculaires de cause locale.

Tribondeau se borne à constater, dans une tuberculose épididymaire datant de trois mois, des faits analogues. « Les tubes les plus dégénérés contiennent encore des cellules de Sertoli qui s'y multiplient par voie amitotique », et de ce fait qu'il croit nouveau, l'auteur n'hésite pas à conclure « que la cellule de Sertoli est bien l'élément fondamental de la lignée séminale » [1].

J'ai eu l'occasion d'examiner les testicules d'un Cobaye qui mourut de tuberculose expérimentale. Le testicule droit était de taille minuscule, mais son épididyme était sain. Les canalicules séminipares étaient uniquement revêtus de cellules de Sertoli. Le testicule gauche, moitié plus gros que le droit, était de taille normale; ses tubes présentaient les phénomènes régressifs que nous connaissons depuis les recherches de Bouin; son épididyme était atteint de lésions de tuberculose caséeuse. Je me demande donc s'il n'y aurait pas lieu d'opposer ces deux formes anatomiques. L'une se caractérise par l'atrophie primitive du testicule; l'autre coïncide avec un testicule de belle apparence. La première représente le testicule des tuberculeux; la seconde est le type de la tuberculose testiculaire. Et ces deux lésions, si dissemblables anatomiquement parlant, conduisent l'une et l'autre à l'arrêt de la spermatogenèse et à la stérilité.

La tuberculose établit donc une forme de transition entre les atrophies de cause locale, déterminées par une lésion inflammatoire ou par une tumeur (Mathieu) [2], et les atrophies de cause générale dont il nous reste à dire quelques mots.

1. 1900. Tribondeau. Les altérations du tube séminifère dans un cas d'épididymite tuberculeuse datent de trois mois (*C. R. Soc. Biol.*, n° 38, p. 1047).
2. 1897. Ch. Mathieu, Étude du tube séminifère dans un testicule sarcomateux, *Bibliogr. Anat.*, n° 1.

Les plus connues de ces atrophies sont le fait de l'inanition prolongée. Elles ont été étudiées par Miescher[1], tout d'abord, puis par B. Morpurgo[2].

Cet auteur confirma les résultats de Miescher. Il montra que l'inanition n'entrave pas la néoformation mitosique des cellules séminales, et il insista sur ce fait que les testicules sont les seuls organes de l'économie qui présentent, au cours de l'inanition, un processus régénérateur. Mais Morpurgo ne rechercha pas si les éléments néoformés étaient capables de poursuivre leur évolution et de se transformer en spermatozoïdes.

C'est ce point qu'étudia Grandis[3]. Il expérimenta sur des Pigeons qu'il maintint à l'obscurité, dans un état de jeûne absolu; il constata qu'il « suffit d'un jeûne de quelques jours pour altérer la production des spermatozoïdes ». Les éléments de la lignée séminale, en voie de développement, continuent à évoluer; mais la production d'éléments nouveaux s'arrête, selon toute probabilité. La dégénérescence cellulaire atteint tout d'abord les spermatozoïdes, et successivement les spermatides, les spermatocytes, les spermatogonies. Dans le dernier stade de l'inanition (inanition de vingt-quatre jours), « les sections des canalicules ont l'aspect des sections faites dans le testicule des animaux jeunes ».

Loisel constate l'arrêt de la spermatogenèse chez un Chien qu'il abreuve d'eau de Seine, pendant vingt-six jours, mais l'unique observation de cet auteur n'apporte aucun fait nouveau à l'histoire de l'atrophie par inanition[4].

Dans un autre ordre d'idées, Bouin et Garnier, ont constaté, chez des Rats intoxiqués avec de l'alcool, pendant 8 à 12 mois, que les tubes séminipares diminuent de calibre. Leur épithélium s'atrophie. Les éléments de la lignée séminale disparaissent dans l'ordre inverse de leur genèse; quelques cellules continuent pourtant à se diviser; nombre d'entre elles se fusionnent même. Aussi les produits sexuels, issus de ces cellules ne peuvent-ils être qu'anormaux. De là une explication plausible de la dégénérescence qui frappe les rejetons des alcooliques[5].

1. 1880. Miescher, *Litteratur Sammlung zur internationalen Fischerausstellung*, Berlin.
2. 18 7. Morpurgo, *Arch. per le Sc. med.*, t. XII, p. 413.
3. 1889. Grandis, La spermatogenèse durant l'inanition, *Arch. ital. de Biol.*, t. XII, p. 215.
4. 1902. Loisel, Influence du jeûne sur la spermatogenèse, *C. R. Soc. Biol.*, p. 836.
5. 1900. Bouin et Garnier, Altérations du tube séminipare au cours de l'alcoolisme expérimental du Rat blanc (*C. R. Soc. Biolog.*, p. 23).

Enfin Janssens constate, sans en faire l'étude, les altérations considérables qu'on observe dans le testicule des Amphibiens maintenus, depuis quelque temps, en captivité [1].

A la suite de la note préliminaire que j'ai publiée à la *Réunion de l'Association des Anatomistes*, Regaud a fait connaître un certain nombre d'observations qu'il est intéressant de rapprocher des miennes. Je cite donc textuellement la note de Regaud [2] :

« 1° Ayant fait venir en automne des Marmottes adultes, mâles endormies, j'ai étudié le testicule de quelques-uns de ces animaux pendant l'hiver.

« En hiver, pendant la période annuelle de sommeil, l'épithélium des tubes séminifères ne contient pas, ou à peu près pas de cellules de la lignée spermatique.

« Au printemps, lorsque les Marmottes captives ont été réveillées, j'ai mis ensemble mâles et femelles et je m'attendais à pouvoir étudier des testicules en pleine activité. Or aucun des nombreux mâles que j'ai étudiés n'a présenté d'activité spermatogenétique. Le testicule est resté, pendant tout l'été, dans le même état qu'en hiver.

« Par conséquent, les Marmottes captives, quoique parfaitement bien portantes et très bien nourries, ne font pas de spermatogenèse.

« 2° Lorsqu'on isole complètement de toute femelle un animal mâle habitué à proliférer abondamment en captivité, un Cobaye par exemple, le testicule subit après quelques mois des altérations régressives. Le volume du testicule est notablement diminué. L'épithélium séminal contient beaucoup de cellules dégénératives.

« La continence forcée peut donc avoir pour conséquence des modifications importantes de l'épithélium séminal. »

Je n'ai pas eu l'occasion d'examiner de Marmottes, comme l'a fait Regaud, mais ce que dit cet auteur du rôle de la « continence forcée » chez le Cobaye, ne saurait être généralisé : les Lémuriens dont j'ai parlé, les Axolotls dont j'ai fait l'étude vivaient avec des femelles, et pourtant ces animaux, tout adultes qu'ils fussent, avaient des testicules inféconds.

De ces constatations sur le testicule, je rapprocherai les intéressantes observations que Mingazzini a publiées sur l'ovaire d'animaux tenus en captivité. Bien que l'état de leur nutrition fût excel-

1. 1901. Janssens, La Spermatogenèse chez les Tritons (*La Cellule*, t. XIX, p. 8).
2. 1903. Regaud, *Comptes rendus de l'assoc. des anatomistes*, p. 198.

lent, les femelles n'étaient plus aptes, souvent, à la reproduction. Leur ovaire était rempli de follicules dégénérés, autrement nombreux que ceux qu'on peut constater, à la même époque de l'année, chez les animaux qui vivent à l'état de liberté [1].

III. — Les phénomènes dégénératifs.

Malformations et dégénérescences cellulaires s'observent, avec une fréquence extrême, sur les éléments de la lignée séminale. Il n'est pas une section de tube séminipare qui ne contienne plusieurs éléments atteints d'altérations variées, à des stades divers de leur évolution. Sur certains canalicules même, presque tous les éléments sont morts ou en voie de régression.

Je passerai successivement en revue les phénomènes de dégénérescence qu'on observe sur les cellules quiescentes et sur les cellules en voie de prolifération karyokinétique.

A. Dégénérescence des cellules quiescentes. — Les cellules quiescentes présentent des lésions qui se rapportent à des types bien différents : la dégénérescence hyaline et la dégénérescence granuleuse.

a) *Dégénérescence hyaline.* — Dans les éléments qui sont atteints de cette lésion, le corps cellulaire est homogène et transparent comme du verre; il rappelle la substance fondamentale du cartilage hyalin et il fixe avec une grande énergie les colorants acides tels que l'éosine et l'orange. J'ajouterai qu'il résiste aux acides forts et aux alcalis concentrés, comme Recklinfhausen l'a vu depuis longtemps.

Au cours de cette dégénérescence, le corps cellulaire change de forme : il devient globuleux; sa partie centrale est parfois plus vivement teinte que sa périphérie. Le corps juxta-nucléaire est souvent conservé; il se colore avec énergie, et parfois il est séparé du reste du cytoplasme par un liseré clair.

Quant au noyau, il disparaît du cytoplasme, selon des modes variés. Tantôt ses grains chromatiques augmentent de taille et se soudent les uns aux autres, pour former un volumineux grumeau (pycnose de Schmauss et d'Albrecht) qui parfois finit par se dissoudre dans le cytoplasme.

1. 1893. Mingazzini, Corpi lutei veri e falsi (*R. f. n. Labor. di An. norm. d. R. Univ. di Roma*), III.

Tantôt la nucléine se fragmente en boules ou simule des croissants adossés à la face interne de la membrane nucléaire. Les grumeaux chromatiques d'un même noyau présentent souvent des réactions différentes. Dans la coloration de Rabl (hématoxyline-safranine) certains grumeaux se colorent en rouge et d'autres en violet. Boules et croissants se fusionnent en une masse globuleuse ou mûriforme et s'éparpillent dans le cytoplasme, une fois la membrane nucléaire disparue (caryorrhexis).

Tantôt la chromatine se dissout et se résorbe dans l'intérieur du noyau, ce noyau figure une tache claire ou bien se colore comme le cytoplasme. Sa place est seulement marquée par un cercle irrégulier qui n'est autre que la membrane nucléaire, plus ou moins revenue sur elle-même.

Tantôt enfin, et c'est encore sur des spermatides que j'ai noté cette particularité, le noyau subit la dégénérescence vacuolaire. Sa chromatine est rétractée au centre du noyau sous forme d'une masse irrégulièrement dentelée. Cette masse présente des saillies et des dépressions. Par ses saillies, elle s'attache, ici et là, à la membrane nucléaire, et ses dépressions circonscrivent avec cette membrane des vacuoles de taille variable, mais de forme généralement arrondie. Des vacuoles identiques s'observent parfois au centre du grumeau chromatique.

Résumons tous ces faits :

Au cours de la dégénérescence hyaline, le corps cellulaire subit une altération d'une remarquable uniformité; le noyau, tout au contraire, régresse d'après des types variés qui ne semblent pas jouir d'une absolue fixité. Ces types peuvent se succéder l'un à l'autre ou se mélanger plus ou moins : le caryorrhexis peut faire suite à la pycnose. D'autre part, au cours du caryorrhexis « une partie des sphères de nucléine peut se rassembler en une masse compacte tandis que l'autre se disperse dans le cytoplasme » (Bouin).

Une dernière question mérite d'être posée. Dans quel ordre progressent les lésions? J'ai toujours vu, pour ma part, les altérations du cytoplasme précéder les altérations du noyau. Quand la cellule est altérée dans son noyau et dans son corps cellulaire, on constate toujours que le noyau disparaît avant le protoplasma. Et en cela je suis d'accord avec Wild (cité par Bouin) et avec Bouin. En un mot, c'est le protoplasma sur lequel apparaissent d'abord les lésions, et c'est lui qui résiste le plus longtemps à la dégéné-

rescence : il persiste, alors que le noyau a disparu. Nous avons eu l'occasion, M. Félizet et moi, de constater des faits analogues, en étudiant la dégénérescence vitrée de la paroi propre, dans les canalicules séminipares du testicule en ectopie.

b) Dégénérescence granuleuse. — Dans la dégénérescence granuleuse, les aspects du noyau sont identiques à ceux que nous avons constatés dans la dégénérescence hyaline. Le corps cellulaire tout au contraire est hypertrophié; il paraît augmenté de densité et il il se colore souvent avec énergie. Il se montre enfin, et c'est là son caractère fondamental, il se montre, dis-je, granuleux dans toute son étendue. Plus tard le cytoplasme se fragmente plus ou moins (plasmarrhexis de Klebs) et tombe en deliquium dans la cavité du canalicule. En raison de cet état du corps cellulaire, je n'ai pu savoir quel sort est dévolu aux divers organes de la cellule (corps juxtanucléaire, centrosomes) au cours de ce mode de dégénérescence.

B. Dégénérescence des cellules en voie de karyokinèse. — La dégénérescence ne frappe jamais un élément en mitose avant que cet élément ne soit parvenu au stade de plaque équatoriale.

A ce stade, le noyau peut présenter des altérations variées.

Sur la figure XLIII, les chromosomes sont seulement au nombre de deux, mais ils sont de taille énorme. Le fuseau est bien dessiné. A l'un de ses deux pôles, on trouve un centrosome; au pôle opposé, le corpuscule central fait défaut, mais il existe, éparses dans le cytoplasme, des granulations qui se colorent comme la chromatine.

Même aspect des chromosomes sur la figure XLIV, mais ici une moitié du fuseau fait défaut. Du côté opposé les fibres de ce fuseau sont au nombre de quatre et l'une d'elles se dédouble à sa partie inférieure. Ces fibres sont très nettes, en raison de leur épaisseur considérable; elles se colorent énergiquement; elles aboutissent à un centrosome. Une granulation chromatique, analogue à un centrosome, existe au point où convergeraient les fibres du segment inférieur du fuseau, si ces fibres ne faisaient pas défaut.

Les chromosomes sont petits, globuleux, mais régulièrement disposés au centre du fuseau, dans la figure XLV. Un certain nombre de grains chromatiques sont restés en dehors de la plaque équatoriale, sur un fuseau asymétrique dont les pôles sont dépourvus de centrosomes.

On peut voir les chromosomes alignés à l'équateur de la cellule, sur la figure XLVI, mais ici toute trace de fuseau fait défaut. Les

chromosomes sont courts, trapus. L'un d'eux semble échapper à la constitution de l'aster. Cet aster peut affecter d'ailleurs une forme atypique (fig. XLVII). Les chromosomes, au lieu d'être disposés sur un plan horizontal, semblent échelonnés à diverses hauteurs, et leur groupement représente un S majuscule.

Dans quelques cas enfin, les chromosomes sont disséminés, comme au hasard, dans le cytoplasme. Et dans un même élément ces chromosomes se présentent avec une taille et avec une forme des plus variables. Ils sont globuleux ou en forme de bâtonnet. Le bâtonnet est généralement court; il s'étrangle légèrement, parfois, à sa partie moyenne et simule une haltère. D'autres fois, l'une des extrémités du chromosome, loin d'être arrondie, se termine par une extrémité effilée (fig. XLVIII et XLIX).

Enfin (fig. L) les chromosomes peuvent se fusionner. Ils simulent alors une plaque épaisse, courte, irrégulière. Les fibres du fuseau sont à peine visibles. Par leurs extrémités, elles aboutissent à un corpuscule volumineux, qui se teint par les colorants acides et fixe ces colorants plus énergiquement encore que le cytoplasme. Ce corpuscule est peut-être un centrosome qui, en se tuméfiant, a contracté de nouvelles propriétés histochimiques.

Quand les chromosomes de la plaque équatoriale se sont séparés pour former le diaster, on observe encore des figures karyokinétiques de type anormal.

Souvent, les deux diasters se présentent avec un aspect différent. A l'un des pôles de la cellule, les chromosomes encore nettement séparés forment une couronne régulière; ils sont disséminés sans ordre au pôle opposé (fig. LI).

D'autres fois (fig. LII) l'un des diasters est à peu près normal; l'autre diaster est formé de chromosomes de forme et de taille irrégulière; quelques-uns de ces chromosomes se terminent par une extrémité effilée qui fixe faiblement les réactifs nucléaires.

Sur la figure LIII, les chromosomes se sont fusionnés en un bloc irrégulier, à l'une des extrémités de la cellule. A l'autre extrémité, des globules de chromatine sont disséminés, et quelques-uns sont épars sur les fibres du fuseau.

Un aspect un peu différent est d'observation assez fréquente (fig. LIV). Les chromosomes se sont soudés à chacun des pôles de la cellule, mais les deux plaques du diaster sont de forme irrégulière. Elles sont reliées par un fuseau asymétrique, et, sur les fibres

du fuseau, comme en dehors de lui, sont disséminés des grains de chromatine de taille et de forme irrégulière. Il est certain que ces grains ne contribuent pas à former le corps intermédiaire de Flemming.

Après la disparition du fuseau, ils restent dans la cellule, sous forme d'anneaux (fig. LV) ou de masses globuleuses. Ces masses sont au nombre de deux (fig. LVI), ou de quatre (fig. LVII), et dans ce dernier cas, elles sont groupées deux à deux.

Quand les chromosomes se sont séparés et que les noyaux issus de la mitose se sont reconstitués, il arrive souvent que le cytoplasme ne prend pas part à la division : une cellule binucléée résulte de cette anomalie.

Chacun des noyaux de la cellule ainsi formée paraît évoluer pour son propre compte. C'est ainsi que la figure LVIII représente une cellule séminale tératologique : l'un des noyaux s'est entouré d'une membrane nucléaire; il est teint par la chromatine diffusée dans le karyoplasme, et sur ce fond, uniformément coloré; ressortent quelques grains de chromatine et quelques filaments vaguement dessinés. Le second noyau est représenté par des grains chromatiques, disséminés dans le cytoplasma.

Sur la figure LIX, à côté d'un agglomérat constitué par des boules de chromatine, on observe un tout petit fuseau. D'un côté ce fuseau se termine en pointe, et au voisinage de son extrémité on observe 2 granules colorées par la safranine. Du côté opposé, le fuseau est coupé carrément. On pourrait croire que le reste du fuseau se retrouve dans la coupe voisine. Il n'en est rien. Pareille constatation n'est pas un fait isolé. Sur des ovules atrésiques, coupés en série, j'ai vu le fuseau présenter, chez la Chauve-Souris (Vespertilio murinus), un aspect absolument identique.

Je n'entrerai pas dans de longs détails bibliographiques à propos des phénomènes dégénératifs dont le testicule est le siège. Quelle que soit la cause qui les provoque, ces phénomènes paraissent évoluer selon des modes identiques qu'on trouvera soigneusement étudiés dans le travail de P. Bouin.

Je me borne à rappeler que la dégénérescence hyaline a été observée dans le testicule par Biondi [1], par Prenant [2] et par Bouin.

1. 1885. Biondi, Die Entwick. der Spermatozoïd, *Arch. f. mikr. Anat.* XXV.
2. 1887. Prenant, *Étude sur la structure du tube séminifère des mammifères*, Thèse de Nancy.

Cette dégénérescence commence par le cytoplasme, puis elle atteint le noyau qui disparaît avant le corps cellulaire.

Dans les cellules au repos, je n'ai pas eu l'occasion d'étudier, comme MM. Prenant et Bouin, ce que deviennent les corps chromatiques de Hermann et les centrosomes.

Dans les cellules en division indirecte, je n'ai jamais vu la dégénérescence s'attaquer à la cellule, avant le stade de plaque équatoriale.

Je n'ignore pas que Bouin a décrit les altérations qu'on observe pendant la prophase. Mais cet auteur me semble avoir considéré, comme un phénomène pathologique, un stade de l'évolution normale du noyau : le synapsis.

Au stade de spirème lâche, je n'ai pas vu le noyau présenter « très fréquemment des manifestations dégénératives variées ».

En procédant à l'analyse des mitoses anormales, Bouin a distingué :

1° Des mitoses asymétriques souvent caractérisés par « la distribution inégale des chromosomes dans les deux étoiles filles et la genèse de noyaux inégaux ».

2° Des mitoses hyper- et hypochromatiques que Flemming a également observées sur les spermatocytes de la Salamandre.

3° Les mitoses pluripolaires ont été décrites par Mayzel et par Flemming sur le testicule du même animal, et Bouin rencontre fréquemment sur les spermatocytes du jeune rat.

4° Les mitoses désordonnées sont caractérisées par « un désordre complet ou incomplet dans la distribution de leurs chromosomes » qui, de plus, sont souvent de type anormal, et par leur forme, et par leur taille, et par leurs réactions histochimiques.

5° Dans les mitoses par abréviation de développement « l'évolution karyokinétique peut arriver à son terme ultime sans passer nécessairement par toutes les étapes que franchit la mitose normale. Dans les spermatocytes du jeune Rat, certaines mitoses aboutissent à la constitution d'un noyau fils sans passer par les phases de l'ascension polaire et du diaster. et l'auteur ajoute : « nous avons vu rarement de semblables figures ».

6° Il existe enfin des mitoses rudimentaires. Ces mitoses sont

1. 1887. Flemming, Neue Beitrage z. Kenntniss der Zelle, *Arch. f. mikr. Anat.*, t. XXIX.

généralement hypochromatiques. Elles ne vont guère au delà de la plaque équatoriale. Elles ont été souvent signalées par les auteurs qui se sont occupés de l'atrésie ovulaire (Flemming, Janosik, Schottlander). Henneguy les caractérise comme il suit. Il existe des follicules dans lesquels « l'ovule a perdu entièrement ou en partie sa zone pellucide et dont le vitellus est divisé en quatre, cinq, six segments, tantôt à peu près égaux, tantôt de volume très différent. Plusieurs des fragments renferment des éléments chromatiques répartis très irrégulièrement ». Dans certains de ces fragments « on observe de petits chromosomes arrondis, disposés en plaque équatoriale, au milieu d'un fuseau achromatique. Ces chromosomes donnent parfois naissance à une figure karyodiérétique rudimentaire, composée d'un petit nombre de chromosomes et d'un nombre correspondant de filaments achromatiques. Je n'ai pu, ajoute Henneguy, découvrir de centrosomes en rapport avec les masses chromatiques ou avec les fuseaux » [1].

Je me résume : La dégénérescence cellulaire atteint les cellules séminales tantôt dans leur période de repos, tantôt dans leur période de division.

La cellule quiescente meurt avec des lésions de dégénérescence hyaline et de dégénérescence granuleuse. Mais tandis que les processus de mortification du cytoplasme sont d'une remarquable uniformité, les noyaux dégénèrent selon des types variés qui ne semblent pas jouir d'une absolue fixité.

Les cellules en mitose présentent des altérations multiples, mais ces altérations ne s'observent jamais dans les stades antérieurs à la plaque équatoriale. J'ignore la raison du phénomène que je constate et que note également Hans von Winiwarter, au cours de l'oogénèse. Ce que je puis affirmer, c'est que les mitoses dégénératives sont pour la plupart des mitoses asymétriques. Des chromosomes, normaux parfois et parfois de taille et de forme irrégulière, se rendent en nombre inégal aux deux noyaux fils. D'autres fois, ces chromosomes ne présentent dans leur distribution aucune régularité : on peut les trouver répartis au hasard dans le cytoplasme. Le fuseau nous montre de semblables anomalies. Ses fibres, disparues sur certaines cellules, s'épaississent sur certaines autres, ou prennent des directions aberrantes. La moitié droite du fuseau [2]

1. 1896. Henneguy, *Leçons sur la cellule*, p. 473 et 474.
2. Je suppose que la plaque équatoriale soit horizontale.

n'a pas la même forme que la moitié gauche. Si le segment supérieur du fuseau est normal, le segment inférieur peut totalement manquer. D'autres fois, ce segment est seulement tronqué; il se termine par une surface coupée carrément; son extrémité effilée fait totalement défaut. J'ai noté enfin tantôt l'absence de corpuscules centraux, tantôt la transformation (?) de ces centrosomes en corpuscules globuleux, de réactions acidophiles.

Les mitoses dégénératives que je viens de passer en revue peuvent être hypo- ou hyperchromatiques. Les mitoses multipolaires sont rareté dans les testicules que j'ai examinés. Les mitoses désordonnées, ne nous retiendront pas, car, somme toutes, elles rentrent dans le groupe des mitoses asymétriques.

Quant aux mitoses par abréviation du développement et aux mitoses rudimentaires, je n'en dirai rien : je n'en ai point constaté dans la glande séminale des Lémuriens.

Les auteurs, qui se sont occupés des phénomènes dégénératifs qu'on observe dans les glandes sexuelles, ont longuement insisté sur l'indépendance qu'affectent, l'un vis-à-vis de l'autre, les divers organes de la cellule. Il est tout à fait inutile d'y revenir ici.

IV. — Les cellules multinucléées.

Il n'est pas rare de trouver dans le testicule des Lémuriens des éléments à noyaux multiples. Ces éléments sont des spermatogonies, des spermatocytes, des spermatides.

Les spermatogonies multinucléées sont rares. Sur l'une d'elles, l'un des deux noyaux avait l'aspect du noyau des gonies poussiéreuses. L'autre noyau, un peu plus petit, rappelait singulièrement le noyau des spermatogonies croûtelleuses.

Les spermatocytes binucléés sont déjà plus fréquents. On les observe en place, ou tombés dans la cavité du tube testiculaire.

Les spermatides à noyaux multiples sont légion. Elles se sont desquamées, pour la plupart, dans la lumière du canalicule. Ces cellules sont de diamètre très variable : les unes peuvent être qualifiées de spermatides naines (fig. LXIV), les autres de spermatides géantes (fig. LXV). Leurs noyaux, qui sont de taille égale (fig. LXI) ou inégale (fig. LXVII) sont parfois au contact l'un de l'autre : en pareil cas, ils s'accolent par une surface aplatie.

D'autres fois, ces noyaux sont situés à quelque distance l'un de l'autre.

Quelle que soit leur situation réciproque, les noyaux ont parfois la structure du noyau de la spermatide au début de son évolution normale. D'autres fois, les noyaux sont en dégénérescence : la chromatine en a plus ou moins complètement disparu.

Quand les corps juxta-nucléaires ne font pas défaut, ils sont parfois isolés du cytoplasme par une aréole claire. Unique, l'archoplasme apparaît parfois à égale distance des deux noyaux, et parfois il occupe la zone du cytoplasme intercalée entre ces noyaux (fig. LXV). Quand il existe deux corps juxta-nucléaires, ces corps peuvent être situés de part et d'autre de la zone occupée par les noyaux (fig. LXII).

Une seule fois, une spermatide géante s'est montrée à un stade plus avancé de son évolution. Elle présentait deux filaments axiles; le filament le plus long était annexé au noyau le plus volumineux. Il se terminait sur un granule situé dans l'intérieur de la cellule, tout près du noyau. L'autre filament, n'est pas visible en entier sur la coupe; il paraît s'arrêter à la périphérie du cytoplasme. Entre lui et le noyau, il existe un anneau centrosomique très grêle, coloré comme la chromatine.

En somme, les cellules multinucléées sont d'observation fréquente, dans la glande séminale. Elles s'observent à l'état normal comme à l'état pathologique, et ce sont des spermatogonies, des spermatocytes et surtout des spermatides.

Moore [1] a noté chez le Rat et le Chien des spermatides binucléées.

Bouin [2] a fait la même observation chez le Cobaye.

Meves [3] a vu, chez l'homme, des spermatides binucléées, et il figure une cellule aux deux noyaux de laquelle sont annexés une paire de centrosomes et un filament axile.

Ivar Broman [4] a compté jusqu'à douze noyaux dans les spermies géantes de Bombinator igneus. Au centre de ces spermes, il figure un idiosome muni de corpuscules centraux, disposés par paires. Certains noyaux pénètrent dans la zone périphérique de

1. 1894. Moore, Some points in the spermatogenesis of mammalia, *Internat. Journ. of anat.*, XI.
2. 1897. Bouin, *Loc. cit.*
3. 1898. E. Meves, *Anat. Anzeiger*, XIV, p. 168.
4. 1900. Broman, Ueber Riesenspermatiden bei Bombinator igneus, *Anat. Anzeiger*, XIX, p. 30.

l'idiosome par un prolongement effilé et découpent irrégulièrement son contour.

Examinons quelle origine prêtent les auteurs à ces éléments binucléés, et aux spermatides en particulier.

Moore pense que les spermatides multinucléés résultent de la division nucléaire de spermatocytes de second ordre, et il admet que cette division est une amitose chez le Chien, une mitose chez le Rat. Ces deux modes de la division cellulaire pourraient d'ailleurs se suppléer et se substituer l'un à l'autre.

Bouin décrit la division directe des spermatides.

Broman et Regaud [1] considèrent ces térato-spermatides comme issues de mitoses pluripolaires.

Maximow fait intervenir un processus de fusion qui porte sur des cellules originellement séparées [2].

Une interprétation éclectique des ovocytes plurinucléés avait été fournie par Eismond. Cette auteur attribue les ovocytes multinucléés tantôt à une division exclusivement nucléaire, tantôt à la fusion d'éléments uninucléés. Dans ce dernier cas, on pouvait voir, à la suite de la fusion des cytoplasmes, certains noyaux disparaître par résorption ou par fusion avec leurs congénères [3].

V. — Interprétation des faits.

Tels sont les faits, dégagés de toute hypothèse. Il importe d'examiner maintenant de quelle interprétation de pareils faits sont susceptibles.

Si nous comparons les divers ordres de canalicules, nous constatons tout d'abord qu'il n'existe aucune différence appréciable entre les canalicules pourvus d'une lignée séminale, alors que ces canalicules appartiennent à des animaux d'âge très différent.

Il n'en va plus de même sur les autres canalicules. Les canalicules de type sertolien sont propres aux sujets adultes. En revanche, c'est seulement sur les animaux jeunes qu'on retrouve des canalicules qui sont de type impubère et par leur taille, et par leur

1. 1900. Regaud, Évolution tératologique des cellules séminales (spermatides) *Bibliogr. Anat.*, p. 24.
2. 1900. Maximow, Bemerkungen zu der Arbeit von Regaut, *Bibliogr. Anat.*, p. 182.
3. 1898. Eismond, Sur l'état plurinucléaire des cellules en général et des cellules œufs en particulier, *Bibliogr. Anat.*, t. VI, p. 307.

structure. Le diamètre de ces canalicules est inférieur à celui des canalicules normaux. Leur revêtement est constitué seulement par de petites cellules isomorphes. Il est au « stade d'unification cellulaire ».

Or le testicule ne change point de structure subitement, dans toute son étendue : certains canalicules se différencient plus rapidement que leurs congénères. Qu'il s'agisse d'évolution normale ou d'évolution pathologique, les divers territoires de la glande paraissent vivre, indépendamment les uns des autres, comme le prouvent les aspects qu'on observe sur les glandes en ectopie et sur les glandes dont on provoque l'atrophie expérimentale.

Nous conclurons donc que le mécanisme qui préside à l'arrêt de la spermatogenèse est tout différent chez les animaux jeunes et chez les animaux adultes.

Chez les premiers, le testicule prolonge outre mesure sa période de préspermatogenèse : il n'arrive pas à produire de spermatozoïdes; chez les seconds, la glande a eu sa période de fécondité. Mais elle voit ses formes cellulaires disparaître dans l'ordre inverse de leur genèse; elle cesse d'élaborer des spermatozoïdes : elle entre en régression avant son heure.

L'âge intervient donc, à titre de facteur, pour déterminer soit l'arrêt de l'évolution, soit la régression, et ces deux processus très différents et précisément inverses concourent au même résultat : l'un et l'autre, ils déterminent l'azoospermie.

VI. — Le tube droit.

Les canalicules séminipares de Lemur Rufifrons atteignent 100 à 105 μ de diamètre. Au voisinage de leur terminaison ils diminuent progressivement de calibre; à son point de jonction avec le tube droit (col) le tube séminipare n'a plus que 70 μ. Cellules de Sertoli et lignée séminale s'observent sur le segment terminal comme sur tout le reste du canalicule. Elles s'y montrent toutefois plus clairsemées.

Au tube droit, on peut reconnaître deux portions. L'une initiale ou portion d'origine; l'autre terminale. La distinction mérite d'être faite : elle se justifie, et par la morphologie, et par la structure.

La portion initiale du tube droit est courte, car sa longueur ne

dépasse pas 160 à 170 μ. Elle commence au rétrécissement (col) qui marque la fin du canalicule testiculaire, et après une très courte dilatation (85 à 90 μ), elle va progressivement diminuant de calibre. On pourrait, avec quelque raison, la comparer au corps d'un enton-

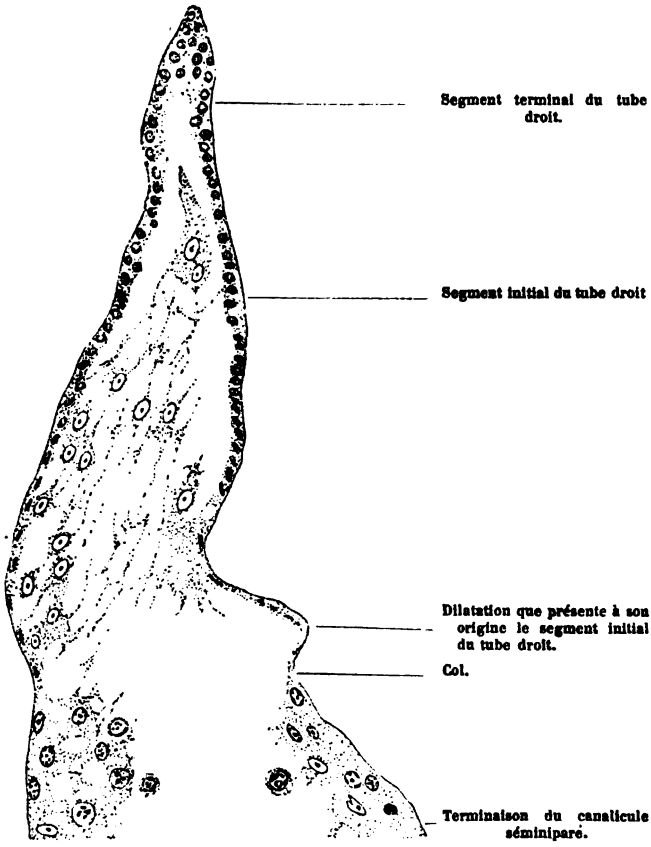

Fig. A. — La terminaison du canalicule séminipare et l'origine du tube droit.

noir. De son origine à sa terminaison, cette portion initiale du tube droit voit son diamètre tomber de 70 à 15 ou 20 μ.

La portion distale du segment qui nous occupe est fort longue. Elle chemine presque sans s'infléchir, et, sur des coupes au 1/150 de millimètre, il est fréquent de suivre, sur des longueurs de 7 à 8 dixièmes de millimètres, cette portion du tube droit caractérisée par son calibre presque invariable.

Au point où cesse le canalicule séminipare, la paroi propre du canal se confond, peu à peu, avec la zone étroite de tissu conjonctif qui enveloppe le tube droit.

Aux cellules séminales, remarquables par leur volume et leur disposition stratifiée, fait suite une étroite bordure d'éléments épithéliaux. Ces éléments, répartis sur une seule couche, nous présentent un petit noyau que l'hématoxyline colore avec énergie. Ces noyaux ronds ou ovalaires sont d'abord aplatis parallèlement à la surface du tube; ils se redressent progressivement [1], et, finalement, ils orientent leur grand axe perpendiculairement à la membrane propre.

L'origine du tube droit n'est pas seulement marquée par un brusque changement dans la nature du revêtement épithélial. Elle est encore caractérisée par la présence de cellules de Sertoli, qui font saillie, dans sa lumière, à la façon d'un bouchon et se continuent, plus ou moins nettement, avec le revêtement du canalicule. Ces cellules simulent un plasmode, semé de larges vacuoles et ne présentent d'ailleurs aucune particularité.

Beaucoup plus simple est la structure de la portion distale du tube droit. La paroi est représentée par des cellules basses, parfois cubiques. Ces cellules, à contour généralement bien limité, sont munies d'un noyau sphérique ou ovoïde (fig. LXVII).

Toutes ces dispositions anatomiques rappellent de très près le tube droit de l'homme. Je relève toutefois une différence : toute la portion des voies spermatiques qui s'étend du canalicule séminipare à l'épididyme court au milieu des tubes séminipares avec lesquels elle prend contact. Elle n'est plus creusée, comme chez l'homme, dans une gangue fibreuse où s'entrelacent les canaux excréteurs et les vaisseaux du testicule.

VII. — L'ÉPIDIDYME.

L'épididyme des Lémuriens représente un long tube, enroulé sur lui-même.

Ce tube est constitué par une tunique musculaire lisse, et par un épithélium polyédrique, disposé sur une seule couche. C'est exceptionnellement que, de loin en loin, on trouve entre les pieds

1. Leur axe prolongé fait un angle obtus avec la portion du canal qui leur est sous-jacente.

des cellules épithéliales, de petites cellules basales dont le noyau est sphérique ou allongé parallèlement à la surface du tube épididymaire.

Je me borne à rappeler que l'épithélium est nu ou cilié, suivant les points considérés. Il est bourré, çà et là, de grains de sécrétion safranophiles, qu'on peut retrouver, d'ailleurs, dans la lumière du canal épididymaire.

Des granulations basilaires, qu'il est facile de mettre en relief par la triple coloration de Flemming ou par l'hématoxyline au fer, occupent le pied de chacun des cils qui hérissent la surface libre de la cellule.

Les mêmes méthodes permettent de constater la présence d'un certain nombre de détails histologiques, décrits dans les dernières années.

Les centrosomes, au nombre de deux ou trois, sont situés dans le cytoplasme, à quelque distance des corpuscules basaux. A l'inverse de ce que nous avions constaté chez l'homme, ils peuvent coexister avec les corpuscules basaux et, sur quelques cellules ciliées, ces centrosomes sont situés sur une ligne très fine, qu'on a décrite sous le nom de formation arciforme. Cette ligne semi-circulaire (fig. XV, E) part des « Kittlestein ». Elle simule un arc dont la corde est représentée par le pôle apical de la cellule; la convexité de cet arc est tournée vers le noyau, à distance duquel elle reste toujours.

De-ci, de-là, on trouve dans l'épithélium épididymaire des noyaux en voie de mitose. Ces noyaux appartiennent à des cellules basilaires ou à des cellules superficielles. Dans ce dernier cas, ils sont souvent rapprochés de la cavité du tube épididymaire, et leur plan de division n'a rien de fixe. Tous ces détails, nous avons eu l'occasion de les étudier dans l'espèce humaine : je n'y reviendrai point.

Je signalerai encore, au milieu des éléments épithéliaux, la présence de cellules en voie de dégénérescence. Ces cellules sont à l'état de repos et plus rarement en voie de karyokinèse. Elle ne présentait aucune particularité de nature à retenir notre attention.

Je me suis borné, jusqu'ici, à retracer à grands traits, la structure de l'épididyme des Lémuriens. Cette structure ne diffère point de celle qu'on constate chez l'homme et chez la plupart des Mammifères. Je n'aurais aucune raison de m'y arrêter davantage si l'épididyme ne présentait quelques particularités sur lesquelles je dois donner quelques détails, en terminant.

Si l'on examine à un faible grossissement des coupes intéressant la totalité de l'épididyme, on constate que les sections du canalicule se rapportent à deux types bien différents.

Dans une partie de l'organe, on trouve des canaux dont la coupe atteint 75 à 85 μ de diamètre. Ces canaux sont creusés d'une lumière arrondie, plus ou moins régulière. Ils sont tassés les uns contre les autres ou séparés par des cloisons, formées surtout de cellules fixes anastomosées. La couche musculaire est très réduite. Les cellules épithéliales sont basses (13 à 18 μ). Leurs noyaux globuleux mesurent de 5 à 8 μ, et ils occupent presque toute la hauteur de la cellule; ils sont si tassés qu'ils arrivent, presque partout, au contact les uns des autres. Dans chacun d'eux, on trouve des grains de chromatine très fins et des nucléoles, assez volumineux, qui sont appliqués souvent contre la membrane nucléaire (fig. XV).

Dans le reste de l'épididyme, le diamètre du canal atteint 180 à 190 μ. Une large cavité occupe son centre; elle est ronde ou elliptique et son contour est d'une remarquable régularité. Les diverses sections du canal sont réunies les unes aux autres par une gangue fibreuse dans l'épaisseur de laquelle elles paraissent coulées. Cette gangue, d'épaisseur variable suivant les points considérés, est semée de vaisseaux sanguins. Elle est contiguë à la couche musculaire, toujours mince. L'épithélium épididymaire atteint ici 30 à 35 μ. Il est très haut, très étroit, et souvent couronné d'un bouquet de cils vibratiles de 18 μ de hauteur. Ses noyaux, généralement disposés sur une seule rangée, occupent le tiers inférieur de la cellule. Ils sont espacés les uns des autres et présentent la forme d'un ovoïde très allongé. Leur grand diamètre atteint de 4 à 15 μ; leur petit diamètre oscille de 4 à 5 μ. Dans l'aire de chacun d'eux, on trouve 1 ou 2 nucléoles volumineux et ces nucléoles centraux sont reliés à la membrane nucléaire par de fins tractus radiaires. La chromatine est éparse dans le karyoplasma, sous la forme de fines granulations (fig. XVI).

Je me résume : l'épididyme présente deux types structuraux que relient d'ailleurs des formes de transition.

La distinction de ces deux types repose sur la taille, la topographie et les rapports réciproques des divers segments de l'épididyme, tous caractères dont la constatation est aisée, à l'aide des plus faibles objectifs.

Cette distinction se justifie également par la structure. Il existe

des différences notables dans la forme de l'épithélium et du noyau, dans le siège du noyau et dans la disposition des éléments chromatiques du karyoplasma.

VIII. — Résumé.

Chez certains animaux en captivité, il n'est pas rare de voir l'arrêt de la spermatogenèse se produire sur un testicule de « superbe apparence ».

Les canalicules séminipares n'ont pas changé de volume; la paroi propre n'a pas subi ces altérations variées qu'on observe dans la glande en ectopie; le tissu conjonctif ne s'est point hypertrophié; il n'existe point de lésions vasculaires; les voies d'excrétion sont normales, et cependant la glande est incapable d'élaborer des spermatozoïdes.

La seule lésion qu'on puisse constater porte sur l'épithélium séminal, et c'est à déterminer la formule histologique de cette lésion que je me suis attaché tout d'abord.

D'après la nature du revêtement épithélial, il y a lieu de distinguer dans les tubes séminipares quatre types structuraux, de complexité croissante.

Dans un premier type, le revêtement épithélial est uniquement représenté par des cellules de Sertoli (canalicules à cellules de Sertoli).

Dans un second type, il existe et des cellules de Sertoli et des spermatogonies (canalicules à spermatogonies).

Aux éléments du second type peuvent s'adjoindre des spermatocytes de première et de seconde génération (3e type : canalicules à spermatocytes).

Dans un dernier type, la lignée séminale est au complet, avec ses cellules de Sertoli, ses spermatogonies, ses spermatocytes et ses spermatides (4e type : canalicules à spermatides).

Dans les canalicules de notre premier type, les cellules de Sertoli sont loin d'affecter les modalités multiples qu'elles présentent sur les testicules en ectopie : leurs noyaux sont plongés dans une nappe protoplasmique toujours indivise, toujours criblée de vacuoles.

Outre les cellules de Sertoli, on trouve, dans les canalicules du second type, des cellules pariétales. Les noyaux de ces cellules se rapportent à trois formes bien différentes. Tantôt le noyau se

montre uniformément et finement granuleux : il rappelle en tout point le noyau des cellules épithéliales qui, dans l'histogenèse du testicule, caractérisent le stade d'unification cellulaire.

Tantôt le noyau prend l'aspect du noyau des gonies poussiéreuses : un volumineux nucléole nucléinien occupe son centre.

Enfin il existe des noyaux de petite taille et d'aspect clair, dont la membrane nucléaire est incrustée de grumeaux chromatiques, relativement volumineux : ce sont là les noyaux de spermatogonies croûtelleuses.

Sur les canalicules du troisième type, on trouve des spermatocytes : ils sont pour la plupart aux stades qui précèdent la première mitose de maturation. Pendant cette longue période de croissance des spermatocytes, la nucléine se fragmente ; le réseau achromatique disparaît : le noyau est clair ; il est occupé par un semis de corpuscules, formés chacun de deux grains accolés : je n'ai pu parvenir à résoudre ces corpuscules en groupes quaternes. A ce stade succède le synapsis. Puis le synapsis se résout en un cordon flexueux qui se développe dans toute l'étendue du champ nucléaire et subit la division longitudinale : il m'a semblé que la division des grains chromatiques précède la division du filament qui les soutient. Enfin le cordon se coupe en chromosomes, disposés en anneau ou tordus en huit de chiffre.

Les spermatides sont d'observation exceptionnelle. Bien que la plupart d'entre elles en soient encore au début de leur transformation, elles sont déjà, pour la plupart, de type anormal.

Les divers organes de la spermatide semblent évoluer pour leur propre compte, indépendamment les uns des autres. Alors que le noyau occupe encore le centre de la cellule, on observe souvent le corps juxta-nucléaire, d'où dérive le capuchon céphalique. En revanche les corpuscules centraux et le filament axile font déjà défaut. Plus tard, le noyau fait saillie à l'une des extrémités du cytoplasme ; mais souvent il n'a pas diminué de taille ; il n'a pas changé de structure ; l'appareil vibratile ne s'est pas différencié. On n'observe plus, en un mot, la succession régulière des stades qui caracérisent l'évolution de la spermatide normale.

Malformations et dégénérescences cellulaires s'observent, avec une extrême fréquence, sur les spermatogonies, les spermatocytes et les spermatides. Elles ont une part prépondérante, sinon exclusive, dans la genèse de l'atrophie du testicule.

La dégénérescence cellulaire atteint les cellules séminales, tantôt dans leur période de repos, tantôt au cours de leur activité karyokinétique.

La cellule quiescente meurt avec des lésions de dégénérescence hyaline ou de dégénérescence granuleuse, mais tandis que les processus de dégénérescence du cytoplasme revêtent une remarquable uniformité, les noyaux dégénèrent d'après des types variés qui ne semblent pas jouir d'une absolue fixité. Plusieurs types de dégénérescence peuvent se superposer ou se succéder les uns aux autres.

Les cellules en mitose présentent fréquemment des altérations, mais ces altérations, très différentes les unes des autres, ne s'observent jamais avant le stade de la plaque équatoriale.

Presque toutes les mitoses dégénératives sont des mitoses asymétriques. Des chromosomes normaux ou anormaux se rendent en nombre inégal aux deux noyaux fils. D'autres fois ces chromosomes se fusionnent, ou bien ils n'affectent dans leur distribution aucune régularité. On peut les trouver disséminés, au hasard, dans toute l'étendue du cytoplasme.

Quant au fuseau, il présente de semblables anomalies. Les fibres, disparues sur certaines cellules, s'épaississent sur certaines autres, ou prennent des directions aberrantes. La moitié droite[1] du fuseau a une forme différente de la moitié gauche. Si la moitié supérieure du fuseau est normale, la moitié inférieure peut totalement manquer. D'autres fois, ce segment inférieur est seulement tronqué. Il se termine par une surface coupée carrément.

Les corpuscules centraux font souvent défaut. Quand ils existent, ils semblent parfois transformés en gros corpuscules, de forme globuleuse, et de réactions acidophiles.

Enfin on observe des cellules séminales à noyaux multiples. Dans le testicule, ces cellules ont la valeur de produits tératologiques. Elles se desquament à un stade varié de leur évolution, sans jamais se transformer en spermatozoïdes.

L'appareil d'excrétion, annexé à la glande séminale, comprend les tubes droits et l'épididyme que continue le canal déférent. Ces divers segments des voies spermatiques ne présentent aucune altération, mais on y relève quelques particularités de structure.

1. Droite si nous supposons la cellule avec un grand axe vertical, et avec sa plaque équatoriale horizontale.

Le corps d'Highmore fait défaut chez les Lémuriens. Aussi le tube droit s'étend-il du canalicule séminipare à l'épididyme. Il commence au niveau du collet qui termine le canalicule, se renfle légèrement puis diminue progressivement de diamètre (segment initial ou proximal). C'est bientôt un tube étroit, assez régulièrement calibré, qui court au milieu des canalicules séminipares (segment distal). Au niveau de son origine, le tube droit est creusé d'une large lumière que remplit un bouchon constitué par des cellules de Sertoli.

Quant à l'épididyme, on y retrouve tous les fins détails de structure qu'on lui décrit depuis quelques années (cils, corpuscules basilaires, centrosomes, formation arciforme, Kittlestein, grains de sécrétion). Il y a lieu toutefois d'établir une distinction dans les segments de l'épididyme.

Au niveau de la tête, l'épididyme est grêle (75 à 85 μ de diamètre). Ses replis se tassent les uns contre les autres; et du tissu conjonctif jeune s'insinue dans les points où ces replis n'entrent pas au contact les uns des autres. A la coupe, le tube apparaît avec une lumière plus ou moins régulière, un revêtement de cellules cubiques et des noyaux sphériques, tassés les uns contre les autres. Les nucléoles de ces noyaux sont souvent appliqués contre la membrane d'enveloppe.

Au niveau de la queue de l'épididyme, le canal est large (180 à 190 μ) et ses sinuosités sont comme coulées dans une gangue fibreuse. La lumière de l'épididyme, large et régulière, est bordée de cellules polyédriques, très hautes. C'est toujours dans le pôle d'implantation de la cellule que se réfugie le noyau en forme d'ovoïde très allongé.

En somme, le testicule des Lémuriens dégénère sans que l'appareil d'excrétion subisse de modifications appréciables. Son atrophie paraît déterminée par le séjour des animaux en captivité : elle prend rang dans le groupe des atrophies de cause générale.

Le mécanisme qui provoque cette atrophie est tout différent chez les animaux jeunes et chez les animaux adultes.

Chez les premiers la glande se borne à prolonger outre mesure sa période de préspermatogenèse : elle ne parvient pas à élaborer de spermatozoïdes.

Chez les seconds, le testicule a eu son heure de fécondité. Il entre en régression et voit ses formes cellulaires disparaître, dans l'ordre

inverse de leur genèse. En un mot, le testicule a été fécond : il cesse de l'être.

L'âge intervient donc, à titre de facteur, pour entraver l'évolution normale du tube séminipare ou pour déterminer l'involution de ses épithéliums, et ces deux processus très différents, et précisément inverses, concourent au même but : ils provoquent l'un et l'autre la stérilité.

Juin 1902.

Explication des figures [1].

PLANCHE I.

Fig. I. — Tube séminipare à cellules de Sertoli; C, un noyau en chromatolyse (ocul. 6).

Fig. II. — Tube séminipare revêtu de cellules de Sertoli, de spermatogonies et de spermatocytes (ocul. 6).

Fig. III. — Tube séminipare avec des cellules de Sertoli Σ, des spermatogonies (S^1), des spermatocytes (S^2), des spermatides (S^3) (ocul. 6).

Fig. IV. — Endothélium de la paroi propre. On remarquera les gros nucléoles, inclus dans le noyau (ocul. 12, tube tiré).

Fig. V. — Noyau d'une cellule endothéliale de la paroi propre (même grossissement).

Fig. VI, VII, VIII. — Noyaux de cellules folliculeuses (ocul. 12, tube non tiré).

Fig. IX, X, XI. — Noyaux de spermatogonies poussiéreuses (même grossissement).

Fig. XII, XIII, XIV. — Noyaux de spermatogonies croûtelleuses (même grossissement).

Fig. XV. — Tête de l'épididyme; E, cellule épididymaire avec formation arciforme; G, cellule épididymaire avec grains de sécrétion (ocul. 6).

Fig. XVI. — Queue de l'épididyme (ocul. 6). Noter la différence de forme et de structure du cytoplasme et des noyaux, dans les figures XV et XVI.

PLANCHE II.

Fig. XVII, XVIII. — Spermatocytes au début de leur période de croissance (ocul. 12).

1. Les figures dont la légende ne porte pas d'indication spéciale, ont été projetées à la chambre claire, au niveau de la table de travail, et dessinées à l'objectif à immersion 1/18 de Stiassnie, avec un des oculaires compensateurs, 6 ou 12 du même constructeur.

Fig. XIX. — Spermatocytes dont la chromatine s'est résolue en corpuscules doubles ayant la valeur (?) de groupes quaternes (ocul. 12).

Fig. XX. — Synapsis (ocul. 12).

Fig. XXI. — Formation du cordon (ocul. 12).

Fig. XXII. — Division longitudinale du cordon (ocul. 12).

Fig. XXIII, XXIV, XXV. — Les chromosomes en anneau ou en huit de chiffre (ocul. 12).

Fig. XXVI, XXVII, XXVIII, XXIX, XXX. — Spermatides (ocul. 12, tube tiré). On remarquera les centrosomes superficiels (fig. XXVII), l'archoplasme (fig. XXVIII), et le noyau qui tend à s'énucléer du corps cellulaire (fig. XXX), bien que son grand axe soit perpendiculaire à celui du cytoplasme (ocul. 12, tube tiré).

Fig. XXXI à XXXVIII. — Noyaux sertoliens (même grossissement). Voir le texte pour les explications (ocul. 12, tube tiré).

Fig. XXXIX. — Spermatogonies en chromatolyse (ocul. 6).

Fig. XL. — Spermatogonie avec deux noyaux inégaux en chromatolyse (ocul. 6).

Fig. XLI. — Spermatogonies en chromatolyse (ocul. 6).

Fig. XLII. — Spermatocyte en chromatolyse (ocul. 6).

Fig. XLIII. — Mitose anormale, avec deux énormes chromosomes (ocul. 6).

Fig. XLIV. — Mitose anormale. Il n'existe qu'un demi-fuseau dont les fibres sont très volumineuses (ocul. 6).

Fig. XLV. — Plaque équatoriale avec grains chromatiques épars sur le fuseau (ocul. 6).

Fig. XLVI. — Plaque équatoriale sans fuseau (ocul. 6).

Fig. XLVII, XLVIII, XLIX. — Chromosomes épars dans le corps cellulaire (ocul. 6).

Fig. L. — Plaque équatoriale épaisse, à chromosomes indistincts. Les filaments du fuseau convergent vers deux volumineux corpuscules acidophiles (ocul. 6).

Fig. LI, LII, LIII. — Aspect différent des éléments chromatiques rassemblés à chacun des pôles de la cellule (ocul. 6).

Fig. LIV. — Diaster. Grains chromatiques disséminés sur le fuseau (ocul. 6).

Fig. LV, LVI, LVII. — Noyaux issus de mitoses atypiques. Le corps cellulaire ne s'est pas divisé. La chromatine s'est rassemblée en deux blocs massifs, à côté desquels il existe des corps safranophiles de forme, de taille et d'aspect variable (ocul. 6).

Fig. LVIII. — Cellule à deux noyaux; l'un des noyaux en voie de fragmentation (ocul. 6).

Fig. LIX. — Cellule à deux noyaux; l'un des noyaux est en voie de fragmentation, l'autre est en train de se diviser (ocul. 6).

Fig. LX. — Cellule à trois noyaux. Le noyau supérieur présente une structure un peu différente de celle de deux noyaux inférieurs (ocul. 6).

Fig. LXI. — Spermatide à deux noyaux (ocul. 6).

Fig. LXII. — Spermatide à deux noyaux. Auprès de chacun d'eux, on note un archoplasme (ocul. 6).

Fig. LXIII. — Spermatide dont les deux noyaux sont prêts à faire saillie hors du cytoplasme (ocul. 6).

Fig. LXIV. — Spermatide naine, hypochromatique, à noyaux de taille inégale (ocul. 6).

Fig. LXV. — Spermatide binucléée avec un archosome unique entouré d'une auréole claire (ocul. 12, tube tiré).

Fig. LXVI. — Spermatide binucléée avec ses deux filaments axiles. Le filament supérieur est en connexion avec les centrosomes; le filament inférieur n'est visible qu'en partie; sa portion intracytoplasmique est hors du plan de la coupe; son centrosome distal est vu de face (ocul. 12, tube tiré).

Fig. LXVII. — Coupe de la portion distale d'un tube (obj. 8, ocul. 1).

LA FONCTION ADIPOGÉNIQUE DU FOIE

DANS LA SÉRIE ANIMALE

Par Mlle C. DEFLANDRE
Docteur ès sciences.

TECHNIQUE

Deux méthodes s'offrent à nous, qui permettent de rechercher les graisses dans le foie : une *méthode chimique* et une *méthode histologique*.

La *méthode chimique* consiste à extraire les graisses par l'éther, à évaporer la solution, à purifier le résidu, et à peser. Elle a le grand avantage d'être précise, de donner des chiffres comparables les uns aux autres, qui permettent de juger rapidement de la richesse du tissu en réserves graisseuses.

Cette méthode peut être utilisée avec succès chez de gros animaux, dont le foie est assez volumineux pour permettre une analyse dosimétrique; mais il n'en est pas de même lorsqu'il s'agit de petites espèces, dont la glande hépatique pèse à peine quelques centigrammes : l'analyse chimique ne serait alors possible qu'en rassemblant, au préalable, le foie d'un grand nombre de ces animaux, ce qui est souvent difficile, parfois impossible, et ce qui enlève toute précision aux résultats ainsi obtenus.

La *méthode histologique* n'a pas cet inconvénient; elle utilise principalement la propriété que possède l'acide osmique de se réduire, et de se déposer à l'état d'osmium, au contact des matières grasses : elle met ainsi en évidence des quantités minimes de graisse, dans un tout petit fragment d'organe, sous forme de petites granulations noirâtres d'osmium réduit, qui en indiquent à la fois la nature et la topographie.

Cette méthode permet de localiser la graisse dans telle ou telle

cellule, d'en suivre l'origine et l'aboutissant : elle a donc, pour le physiologiste, un grand avantage.

D'après les méthodes employées jusqu'ici, on ne pouvait histologiquement distinguer les différentes graisses; l'acide osmique se réduit, en effet, en présence des graisses, des lécithines, et des savons; mais nous indiquerons une technique histochimique nouvelle, qui nous permettra de les distinguer.

Les méthodes chimique et histologique donnent-elles des résultats comparables? Dans la très grande majorité des cas, l'analyse chimique confirme les données de l'analyse histologique. Toutes deux se complètent admirablement : l'une, fournissant des mesures comparatives; l'autre, précisant la répartition topographique. Généralement, les organes qui fournissent le plus de graisse, par extraction éthérée, sont aussi ceux qui contiennent le plus de granulations noirâtres d'osmium réduit. Cependant, il semble qu'une certaine quantité de graisses échappe à la réduction par l'acide osmique. C'est ainsi que le foie des animaux supérieurs ne révèle, à l'acide osmique, aucune surcharge graisseuse, alors que l'analyse chimique, portant sur l'organe entier, démontre la présence normale d'une certaine quantité de graisses. Inversement, la réduction d'osmium ne permet pas toujours d'affirmer la présence de graisse dans un tissu. C'est ainsi que, récemment, Siegert (68), étudiant chimiquement l'autolyse du foie, et la production de graisses après la mort, a constaté que ni l'extrait éthéré, ni les acides gras fixes ne sont chimiquement augmentés, alors que toutes les cellules de l'organe autolysé sont remplies de gouttes transparentes noircissant par l'acide osmique : ces faits ont besoin de confirmation, mais ils tendraient à indiquer quelque discordance entre les deux procédés que l'on peut actuellement utiliser.

Aussi croyons-nous qu'aucune des deux méthodes ne doit être exclusive, et qu'elles doivent se compléter l'une et l'autre. Nous avons utilisé surtout dans ce travail la *méthode histologique*, qui, par sa topographie et sa finesse, nous a donné des résultats beaucoup plus intéressants que la méthode chimique. Mais nous avons tenu à compléter, et à comparer les données ainsi obtenues, par un certain nombre de dosages chimiques. Aussi allons-nous brièvement décrire la technique chimique et la technique histologique, simultanément employées par nous.

1° *Méthode chimique.*

Pour obtenir des résultats numériques précis, il est nécessaire d'opérer sur un certain poids d'organes, atteignant un minimum de quelques grammes : 10 grammes suffisent généralement. Si l'animal est assez volumineux (Chien, Lapin, Cobaye) on prélève, pour l'analyse, tout ou partie de son foie. S'il est de petites dimensions (Escargot, Ecrevisse, etc.), on doit rassembler 8 ou 10 foies d'individus différents, que l'on choisit, autant que possible, dans les mêmes conditions physiologiques. Pour les animaux plus petits encore, la méthode chimique est inapplicable, et l'on doit se contenter de la méthode histologique.

Dosage de l'extrait éthéré. — L'organe est pesé à l'état frais, broyé dans un mortier, et desséché dans le vide sulfurique, à la température du laboratoire, ou mieux à l'étuve à 50°, pour hâter l'opération et éviter la putréfaction du tissu. On obtient ainsi une poudre sèche, finement broyée; on en pèse un certain poids, on l'introduit dans un tube-filtre pour dosage de graisses, et on la soumet à l'épuisement, par l'éther, dans un petit appareil de Soxhlet.

Rappelons, en deux mots, le principe de cet appareil : Une certaine quantité d'éther anhydre est mise dans un ballon taré, puis soumise à l'ébullition; les vapeurs s'élèvent, passent dans un tube réfrigérant, se condensent, et retombent sur la substance hépatique; elles se chargent des matières grasses que cette substance peut renfermer, et retombent dans le ballon, à l'aide d'un siphon, lorsque le niveau de l'éther, s'étant élevé progressivement, a atteint le sommet du siphon, et l'a automatiquement amorcé. L'éther, chargé de graisse, s'évapore à nouveau en abandonnant la graisse au fond du ballon, distille de nouveau, repasse sur la substance hépatique, etc. On laisse l'épuisement se poursuivre pendant quatre heures, puis on distille l'éther; on sèche le ballon par un courant d'air sec; on le met à l'étuve à 100° pendant un quart d'heure; après refroidissement, on pèse. On obtient ainsi le poids de l'extrait éthéré, que l'on peut considérer, sans grande erreur, comme le poids total des graisses contenues dans la substance analysée; on rapporte le chiffre obtenu, d'une part au poids de l'extrait sec, d'autre part au poids de l'organe frais soumis à l'analyse, et enfin au poids total de cet organe.

Dosage des lécithines. — Pour doser les *lécithines*, qui se composent, comme on le sait, d'acides gras, d'une base (névrine, choline, etc.) et d'acide glycéro-phosphorique, on dose simplement l'acide phosphorique contenu dans l'extrait éthéré. On le dose généralement à l'état de pyrophosphate de magnésie : à cet effet, on précipite l'acide phosphorique sous forme de phosphate ammoniaco-magnésien que l'on change ensuite, par calcination, en pyrophosphate de magnésie et on détermine le poids de ce dernier qui, multiplié par 7,25, représente le poids de lécithine : on rapporte ce poids aux poids de l'organe sec et de l'organe frais.

Pour faire cette opération, on reprend l'extrait éthéré obtenu au cours des opérations précédentes, pour le dosage des graisses; on peut aussi faire l'extraction avec un mélange de parties égales d'alcool et d'éther; on dissout cet extrait dans l'éther; on le fait passer dans une capsule de platine, on évapore l'éther et on calcine au rouge le résidu, avec un mélange, à parties égales, de nitrate de potasse et de carbonate de soude. On reprend le résidu par le moins d'eau possible; on décante dans un verre de Bohême et on ajoute 10 c. c. d'acide chlorhydrique concentré, pour détruire les carbonates; on fait chauffer dix minutes au bain-marie, ce qui facilite la réaction. Après refroidissement, on neutralise avec de l'ammoniaque, jusqu'à odeur forte; puis on ajoute 5 c. c. de la mixture magnésienne suivante : sulfate de magnésie, 1 partie; chlorhydrate d'ammoniaque, 1 partie; eau, 8 parties; on laisse reposer vingt-quatre heures. On filtre sur un filtre sans cendre; on lave plusieurs fois le verre avec de l'ammoniaque que l'on jette sur le filtre; puis on fait sécher celui-ci dans une étuve à 100°; en dernier lieu, on le calcine, dans une capsule de platine tarée, et on pèse, après refroidissement, sous une cloche sèche. Le poids obtenu représente le poids de pyrophosphate de magnésie, qui, multiplié par 7,25, donne le poids de lécithine contenue dans la substance analysée.

La différenciation chimique des graisses est extrêmement difficile : il s'agit là d'ailleurs d'un problème purement chimique, que nous n'avons pu traiter dans tous ses détails.

En effet, il semble que le foie contienne :

1° Des graisses;

2° Des graisses phosphorées;

3° Des graisses phosphorées et soufrées.

Parmi les graisses phosphorées, les *lécithines* sont assez bien connues depuis les travaux de Gobley; elles sont constituées par une combinaison des différentes graisses avec un acide (acide glycéro-phosphorique), et avec une base (névrine, bétaïne, choline); néanmoins, les chimistes ne sont pas absolument d'accord sur les caractères distinctifs de solubilité de ces corps.

Les *protagons* rentrent également dans la catégorie des réserves graisseuses relativement mal connues.

Enfin, la *Jécorine*, qui a été isolée du foie, et qui est connue principalement par les recherches de Drechsel (21), de Baldi (1), de Jacobsen (36), de Manane (47), est une combinaison de graisses avec des substances phosphorées d'une part, sulfurées d'autre part, et donne du sucre par sa décomposition.

La composition exacte et le dosage de ces diverses substances, et même des diverses graisses de l'économie, sont très peu connus; il s'agit d'un problème chimique très aride et qui est loin d'être élucidé; bien d'autres combinaisons des graisses seront encore probablement découvertes; aussi, ne peut-on pas préciser exactement la nature et les proportions des différentes graisses qui existent dans le foie.

D'autre part, ces graisses se transforment probablement les unes dans les autres : c'est ainsi que la Lécithine se décompose en donnant des graisses sous un grand nombre d'influences.

Il est probable que dans le foie, d'après la théorie de Dastre et Morat (17), la lécithine se décompose en graisses et en acide glycéro-phosphorique; celui-ci, d'après Lépine (42), se retrouverait dans les urines (phosphore organique) : la présence de glycérophosphates dans l'urine indiquerait la surcharge du foie en graisses, et la transformation des lécithines en graisses.

Quelles que soient ces mutations, on ne connaît encore ni les différentes graisses du foie, ni leur origine, ni leur transformation; aussi nous contenterons-nous d'indiquer :

1° Le chiffre total des graisses par le poids de l'extrait éthéré;

2° La quantité totale de phosphore contenue, d'une part dans l'extrait éthéré à chaud, d'autre part dans l'extrait alcoolique, et que l'on peut provisoirement considérer comme représentant le chiffre des lécithines.

Dosage des savons. — Pour chercher les savons, on reprend la substance sèche, qui a déjà été épuisée par l'éther; on la fait

bouillir dix minutes dans l'eau distillée, on filtre : la solution renferme les savons; on ajoute de l'acide chlorhydrique, ou sulfurique étendu (1/5 à peu près); on agite avec de l'éther; on verse le tout dans un tube à boule, on laisse reposer douze heures.

On recueille l'éther qui nage à la surface, et qui contient les acides gras mis en liberté par cette manœuvre. En distillant l'éther et en pesant, on a le poids des acides gras, et, par conséquent, des savons.

2° *Méthode histologique.*

Plusieurs méthodes histochimiques permettent de déceler les graisses dans un organe.

La meilleure, et la plus pratique, est la fixation au moyen d'*acide osmique*; nous indiquerons plusieurs procédés qui nous paraissent permettre un certain degré de différenciation des graisses par l'acide osmique. Voici d'abord la technique que nous avons utilisée presque constamment :

Aussitôt après la mort de l'animal, on prélève, dans les différents lobes de la glande hépatique, des tranches aussi minces que possible. (Nous avons eu soin de prélever de même les différents organes qui pouvaient nous être utiles dans les recherches que nous poursuivions, pour l'évaluation comparative des graisses.) On met ces pièces directement dans la liqueur forte de Flemming :

Acide chromique (sol. aqueuse à 10 p. 100).	15	parties.
— osmique (sol. à 1 p. 100).....	80	—
— acétique cristallisé.....	10	—
Eau distillée.....	95	—

On les y laisse vingt-quatre heures, puis on lave à l'eau courante pendant vingt-quatre heures.

Il est essentiel, surtout lorsque les organes sont assez riches en graisses, de mettre des pièces petites, et très minces, dans la liqueur osmique; l'osmium se réduisant au contact des graisses serait, sans cette précaution, rapidement insuffisant, et les bords de la coupe seraient seuls colorés.

Il est essentiel, d'autre part, de laver à fond les pièces ainsi traitées.

Pour le lavage de ces pièces, nous avons adopté un dispositif nouveau, qui nous a rendu de grands services, et qui est d'ailleurs très facile à organiser : Nous adaptons à un récipient de verre,

terminé par un orifice inférieur (un entonnoir, par exemple) un tube de verre recourbé deux fois et faisant siphon. L'appareil, placé sous un robinet d'eau à débit constant et faible, se remplit jusqu'à la hauteur du siphon : celui-ci est alors amorcé, et vide automatiquement, à fond, le récipient; il est, par là même, désamorcé, et l'appareil peut à nouveau se remplir complètement. Le débit d'eau est réglé de façon que l'appareil de chasse fonctionne environ une fois par minute. Si l'on introduit dans ce récipient une série de tubes effilés, ouverts aux deux bouts, dans lesquels on place, bien étiquetées, les pièces histologiques à laver, le remplissage et l'évacuation alternatifs du récipient permettent le renouvellement simultané du liquide dans chacun des tubes. On peut ainsi laver un grand nombre de pièces sans confusion possible et avec un très faible courant d'eau.

Ces pièces sont ensuite déshydratées par l'alcool absolu, éclaircies dans le xylol pendant deux heures au plus, incluses quatre ou cinq heures dans de la paraffine fusible à 48°. Nous réduisons systématiquement au minimum le temps de passage par le xylol et par la paraffine, et la température de l'inclusion : ce petit point de technique a une importance particulière pour la recherche des graisses; car, même après fixation par l'acide osmique, quelques granulations peuvent se dissoudre dans le xylol, surtout au centre de la pièce.

Les coupes sont traitées par les procédés ordinaires; elles sont, ou montées sans coloration dans la glycérine, ou colorées pendant vingt-quatre heures dans une solution de safranine. Nous avons obtenu de très bons résultats du modus faciendi suivant : On fait une solution concentrée de safranine à 1/100e dans l'alcool absolu, qui se conserve très longtemps. Avec cette solution mère, on prépare les solutions définitives, employées pour la coloration, suivant la formule :

Safranine alcoolique.	10	cent. cubes.
Eau distillée.....	10	—
— anilinée.....	10	—

Les pièces sortant de la safranine sont lavées avec l'alcool absolu légèrement picriqué, et montées à la façon ordinaire (alcool absolu, xylol, baume de Canada). Il est à recommander de conserver ces pièces, non dans le baume au xylol, mais dans la glycérine, ou

dans le liquide d'Apathy (mélange à base d'eau, de gomme et de sucre). Par cette méthode, le protoplasma apparaît teinté en jaune pâle; les noyaux sont colorés en rouge, avec une élection chromatique très fine, les granulations graisseuses sont noires et se détachent remarquablement bien.

Nous avons souvent utilisé la coloration au rouge Magenta et à l'acide picrique; on colore d'abord par le rouge Magenta pendant quelques minutes (10 à 15) à chaud, on lave à l'alcool picrique et on monte comme précédemment; on obtient également les noyaux rouges, le protoplasma jaune, et la graisse noire. Cette coloration est moins fine que par la safranine, mais elle a le grand avantage de se faire en quelques minutes, au lieu de vingt-quatre heures.

Distinction histochimique des graisses et des savons. — La distinction histochimique des *graisses* et des *savons* a été faite d'après un procédé nouveau qui nous a donné de bons résultats :

Une partie de la pièce, prélevée au moment de l'autopsie, est fixée par une solution de formol à 4 p. 100; après vingt-quatre heures, elle est lavée, d'une façon prolongée, dans un courant d'eau; les savons, solubles dans l'eau, sont ainsi entraînés, et les graisses seules persistent.

Les pièces ainsi lavées sont alors fixées par la liqueur de Flemming. On compare les coupes lavées et débarrassées de leurs savons, où les granulations noires ne représentent que les graisses, aux coupes obtenues sur des pièces fixées directement par l'acide osmique, où les granulations noires représentent à la fois les savons et les graisses; on a ainsi l'évaluation approximative des savons contenus dans l'organe.

Distinction histochimique des graisses et des lécithines. — Pour la distinction histochimique des *lécithines* et des *graisses*, nous avons utilisé le procédé nouveau suivant qui nous a donné de bons résultats : On traite les pièces par le formol (solution salée à 4/100), puis celles-ci, une fois fixées, par l'acétone qui dissout les graisses, et ne dissout pas les lécithines. Après ce traitement, on fait agir l'acide osmique, en vapeurs, ou sous forme de liqueur de Flemming : les lécithines seules se colorent en noir. La comparaison des coupes, traitées par l'acide osmique, après action de l'acétone, et des coupes traitées directement par l'acide osmique, indique, histologiquement, la proportion relative des graisses et des lécithines contenues dans l'organe.

Dans ces derniers temps, et principalement à propos des graisses de la capsule surrénale, on a étudié quelques caractères différentiels des graisses, des lécithines, etc., relativement à l'action de l'acide osmique.

C'est ainsi que MULON (52), d'une part, et, d'autre part, L. BERNARD, BIGART et H. LABBÉ ont insisté sur la solubilité différente dans le xylol, des graisses et des lécithines, après fixation par l'acide osmique; d'où l'apparence spongieuse de certaines cellules des capsules surrénales, qui contiendraient des graisses particulièrement « labiles » et dont la place est marquée par le vide qu'a laissé leur dissolution. Chez la Grenouille, BONNAMOUR et POLICARD ont également observé cette dissolution de certaines graisses et lécithines dans le xylol. Nous ferons remarquer que la graisse réduit toujours l'acide osmique à l'état d'osmium métallique, corps toujours identique à lui-même, et jouissant de la même solubilité : il ne s'agirait donc probablement pas là de graisses plus ou moins labiles, mais de graisses plus ou moins susceptibles de réduire l'acide osmique à l'état d'osmium; on doit donc faire quelques réserves sur la solubilité particulière de certaines graisses fixées par l'acide osmique dans les différents solvants.

Il existe d'autres procédés de *coloration des graisses* par différentes matières colorantes; nous nous en sommes peu servie d'ailleurs, car, contrairement à l'acide osmique, ces colorants n'enlèvent aux graisses aucun de leurs caractères de solubilité dans l'éther, le xylol, et autres réactifs; il en résulte une grande difficulté pour fixer, inclure, et conserver les pièces, sans dissoudre les graisses; nous indiquerons seulement ces procédés en quelques mots.

L'*iode* colore fréquemment les graisses en bleu. M. REGNAULT a montré que le *henné* était un bon réactif de la graisse, en solution alcoolique à 50 p. 100; il colore la graisse en *vert*; le reste de la préparation peut être teint au picro-carmin, ou à l'hématoxyline; il faut monter les coupes dans la glycérine pure. M. ACHARD a préconisé l'emploi d'une solution alcoolique d'*orcanette*.

Le bleu de *quinoléine*, à l'état de solution alcoolique, colore la graisse en bleu; on colore à l'*obscurité* pendant quelques heures, on conserve dans la glycérine chargée de bleu. Malgré toutes ces précautions, la préparation se décolore assez vite.

Le *vert malachite* est employé suivant la même technique que le bleu; on monte la coupe dans la glycérine formique à 1 p. 200.

La *méthode de Doddi*, qui donne d'ailleurs des indications assez peu précises, consiste à colorer les coupes faites par congélation, sans inclusion préalable, pendant quelques secondes, avec une solution alcoolique saturée de Soudan III (de Grubler) : on enlève avec du buvard, l'excès de colorant et on monte dans la glycérine.

Mais ces différentes colorations ne peuvent être d'un usage courant, car elles sont peu fixes et rendent l'inclusion et le montage des coupes assez difficiles.

Une autre méthode de coloration des graisses est fournie par l'ancienne méthode à l'*hématoxyline cuprique* de Weigert, modifiée par Regaud, méthode dont se sont servis récemment Mulon d'une part, Bonnamour et Policard, de l'autre. Les pièces fixées, aussitôt après la mort, dans le liquide de Tellyesznicki, pendant 24 heures, sont laissées 24 heures dans le bichromate de potasse à 3 p. 100. Les coupes faites à la paraffine sont mises 24 heures, à 30°, dans de l'acétate de cuivre, à demi-saturation, puis colorées 12 heures dans l'hématoxyline à 1 p. 100; enfin, décolorées dans le mélange de ferrocyanure et borax étendu de 10 fois son volume d'eau. La graisse est colorée en bleu; la méthode est d'ailleurs assez peu précise, et la graisse se diffuse en partie.

D'après Wlassak (cité par Mann), la coloration en gris noir par l'acide osmique, et la coloration par l'hématoxyline de Weigert appartiennent aux lécithines et aux protagons.

Une autre réaction histologique caractériserait les lécithines, d'après Dastre et Morat (17); c'est l'examen en lumière polarisée : les grains de lécithine présenteraient une croix de polarisation; cette réaction, assez caractéristique, ne peut être faite que sur une dissociation des tissus, et seulement à une certaine période de la dessiccation.

Dans nos recherches, les pièces dans lesquelles la graisse n'était pas recherchée étaient fixées soit au formol à 4 p. 100, de préférence en solution dans l'eau salée physiologique, suivant la formule de Regaud, soit au sublimé à saturation, soit à la liqueur de Van Gehuchten-Sauer, qui nous a donné de très bons résultats. Ces pièces étaient colorées de préférence à la thionine ou à l'hématoxyline éosine.

Pour la recherche du *glycogène*, nous avons fixé nos pièces dans la liqueur de Sauer[1]. Le glycogène, soluble dans l'eau, insoluble

1. Le liquide de Sauer est composé de :

Alcool absolu	60
Chloroforme	30
Acide acétique glacial	10

dans l'alcool, est ainsi conservé dans les pièces; les coupes sont traitées par la gomme iodée suivant la technique de Brault. On fait une solution aqueuse de gomme arabique, jusqu'à consistance sirupeuse ; on ajoute quelques cristaux de sublimé d'iode, et quelques cristaux d'iodure de potassium. La coupe, déparaffinée et hydratée, est recouverte de quelques gouttes de cette solution, qu'on laisse évaporer pendant une nuit; le lendemain, on recouvre la surface desséchée d'une nouvelle goutte de gomme iodée, et on met, alors seulement, la lamelle. On obtient ainsi des préparations fort belles, qui ne se décolorent pas aussi facilement que si la lamelle était apposée immédiatement. Le glycogène prend une coloration brun acajou caractéristique.

PREMIÈRE PARTIE

ÉTUDE ANALYTIQUE DE LA FONCTION ADIPO-HÉPATIQUE DANS LA SÉRIE ANIMALE

Dans la première partie de ce travail, nous étudierons, analytiquement, la nature et l'importance de la fonction adipo-hépatique à tous les degrés de la série animale.

En suivant l'ordre de la classification zoologique, nous relaterons, pour chaque groupement animal, la présence ou l'absence de réserves graisseuses dans le foie, leur situation anatomique, le processus de leur formation et de leur élimination, et aussi leur apparition et leur disparition à telle saison, à tel moment de la vie génitale et du développement des éléments de reproduction. Mais nous écarterons systématiquement, en les réservant pour la deuxième partie, toutes les hypothèses sur la nature ou le rôle de la fonction adipogénique du foie.

INVERTÉBRÉS

Les premiers échelons de la série animale échappent forcément à notre étude, puisque la glande hépatique n'est pas encore individualisée.

Chez les *Protozoaires*, par exemple, aucune différenciation du protoplasma unicellulaire ne peut prétendre représenter le foie; il

ne peut donc y avoir rien qui corresponde à la fonction adipo-hépatique; les réserves adipeuses existent cependant déjà et sont disséminées dans le protoplasma cellulaire.

Chez les *Vers* apparaît déjà une très vague ébauche de ce qui sera plus tard l'organe hépatique : de même que, chez les animaux supérieurs, cet organe naît aux dépens d'une différenciation du mésentéron, de même, chez certains Vers, ce premier stade est déjà fixé par une différenciation d'une zone de l'intestin moyen.

D'après Jourdan (37[1]), les parois de l'intestin se composent de trois couches fondamentales : une couche péritonéale, une couche fibro-musculaire qui ne présente qu'un intérêt secondaire, et un épithélium endodermique.

L'épithélium intestinal se compose de longues cellules cylindriques, qui offrent des caractères divers suivant la région de l'intestin que l'on considère. Au niveau de l'intestin antérieur, le protoplasma des cellules épithéliales est transparent ou à peine granuleux ; dans la région de l'intestin moyen, ces cellules conservent bien la même forme, mais elles sont devenues plus longues, sont bourrées de granulations brunes et contiennent souvent des granulations graisseuses, elles prennent les caractères des éléments glandulaires, et donnent à l'intestin moyen un aspect particulier que l'on désigne sous le nom de couche hépatique. Ces modifications dans les caractères des cellules intestinales s'étendent à la totalité de la surface de l'intestin moyen; ce n'est que sur un point bien délimité que les cellules restent plus courtes, conservent leurs cils vibratiles, et constituent ainsi une sorte de sillon vibratile, qui semble faciliter la circulation du liquide intestinal. A mesure que l'on examine des coupes s'éloignant de plus en plus de la région moyenne du corps de l'animal, les cellules de l'épithélium intestinal perdent peu à peu leurs granulations et reprennent insensiblement l'aspect qu'elles avaient au début. Enfin, dans l'extrémité caudale, cet épithélium manque complètement de granulations brunâtres, même après l'action de l'acide osmique.

En résumé, on trouve toujours dans l'intestin des Vers, une région antérieure correspondant à un œsophage, une région moyenne remplissant le rôle d'un estomac et d'un foie, et une région terminale tapissée par des cellules épithéliales de protection.

Si l'on admet l'assimilation très vague encore des cellules de

1. Les chiffres correspondent aux numéros de l'Index bibliographique.

l'intestin moyen chez les Vers avec l'organe hépatique, on peut admettre également que la présence, à leur intérieur, de gouttelettes adipeuses représente la première ébauche de la fonction adipo-hépatique. Mais il nous paraît inutile d'insister davantage sur ce point.

ECHINODERMES

La plupart des Echinodermes ne possèdent pas de glandes hépatiques proprement dites.

Chez les *Oursins*, par exemple, la première ébauche du foie n'est représentée que par un épaississement de l'intestin moyen; à ce niveau, les cellules de l'épithélium se différencient, leur protoplasma devient granuleux et possède une fonction pigmentaire; car il se colore en jaune brun. On retrouve d'autre part, à leur intérieur, des gouttelettes graisseuses plus ou moins abondantes : ces cellules sont parfois désignées sous le nom de cellules hépatiques. A la vérité, leur assimilation aux cellules du foie ne peut pas être poussée plus loin; il est, néanmoins, un point qui nous intéresse et qui nous permet d'établir une analogie de plus, entre ce renflement et l'organe hépatique : c'est la présence, signalée par divers auteurs, et par Leydig en particulier, de granulations graisseuses à l'intérieur de ces cellules. Chez ces animaux, la toute première ébauche du foie possède donc déjà une fonction adipo-hépatique.

Chez les *Astéries*, la glande hépatique est représentée par des appendices ramifiés de l'estomac, qui s'étendent à l'intérieur des bras, en détachant, à droite et à gauche, des cæcums en grappe, placés alternativement sur le parcours de la branche principale. Les aliments ne pénètrent d'ailleurs pas en nature dans ces cæcums; leur partie non assimilable (coquilles, etc.) est rejetée par la bouche, et seule, leur partie assimilable, préalablement dissoute dans l'estomac, pénètre dans les cæcums, où elle se mélange avec le liquide digestif sécrété par les cellules hépatiques (Yung) (74).

Les glandes hépatiques subissent, suivant les différentes saisons, des variations de volume considérables qui présentent le plus haut intérêt pour la signification de la fonction qui nous occupe : en effet, lorsque se prépare la période de la reproduction, les glandes génitales se développent dans les bras, à la place même occupée par les glandes hépatiques. Au début, les glandes génitales sont petites; les glandes hépatiques sont, au contraire, très grosses et

occupent à elles seules la presque totalité des bras. Mais plus tard, à mesure que se développent les glandes génitales, les glandes hépatiques diminuent progressivement de volume, en évacuant leurs réserves nutritives; les glandes génitales occupent alors, à elles seules, l'espace précédemment occupé par les cæcums digestifs. On peut donc déjà conclure, *à priori*, que les réserves nutritives du foie disparaissent au fur et à mesure que grandissent les éléments primordiaux de la reproduction, probablement à leurs dépens.

Nous avons examiné histologiquement plusieurs échantillons de glandes hépatiques d'*Asterias rubens* recueillis à Wimereux. Sur une coupe au 1/300 de millimètre, nous remarquons que ces glandes sont constituées par une série d'acini glandulaires, à lumière très étroite, et juxtaposés les uns à côté des autres.

Fig. 1. — Hépato-pancréas d'*Asterias rubens* (avril) remarquable par une faible quantité de graisse.

Chaque acinus est formé par un long tube, que les sections entament différemment. A la partie externe, se trouvent des cellules endothéliales petites, serrées les unes contre les autres, et formant, par leur ensemble, une enveloppe périacinique. En dedans de ces cellules, se trouvent de grandes cellules fusiformes, très minces et très hautes, tassées les unes contre les autres, et qui constituent les cellules hépatiques proprement dites.

Il est à remarquer que chaque cellule est environ 80 ou 100 fois plus haute que large; on peut lui distinguer trois zones : la zone inférieure (*a*) contient les gouttelettes de graisse; la zone moyenne (*b*), généralement renflée, loge le noyau; dans la zone supérieure (*c*), qui va jusqu'au centre du tube, on distingue, après coloration par l'osmium, de petites granulations ambrées, qui représentent probablement la matière zymogène. Certaines cellules sont moins hautes que d'autres, aussi sont-elles moins serrées les unes contre les autres à la partie supérieure, et on observe souvent, à ce niveau, des vacuoles claires.

La graisse contenue dans les cellules varie suivant l'époque de l'année : Au mois d'*avril*, la glande est peu riche en graisse, les granulations sont fines, distinctes les unes des autres, et placées le plus souvent à la base de la cellule.

Au mois d'*août* au contraire, la graisse est très abondante, mais

Fig. 2. — Hépato-pancréas d'*Asterias rubens* (août), remarquable par une très grande quantité de granulations graisseuses, à la base des cellules.

elle n'est pas uniformément répartie dans toutes les cellules; certaines en sont bourrées; d'autres en contiennent relativement peu. Les granulations noires sont petites, juxtaposées les unes à côté des autres, et ne se fusionnent pas entre elles. La graisse est toujours plus abondante à la partie inférieure de la cellule; elle disparaît en partie, à la hauteur des noyaux, mais cependant on peut en retrouver au delà, jusque près des vacuoles centrales (fig. 2).

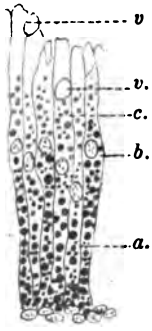

Fig. 3. — Détail des cellules hépatiques d'*Asterias rubens* (août); les granulations graisseuses sont surtout abondantes à la base des cellules (*a*), (*v*) vacuoles.

Ajoutons qu'au mois d'août les glandes génitales sont atrophiées, et que, sur quelques échantillons, elles sont à peine visibles; les tubes hépatiques, au contraire, sont hypertrophiés, et occupent tout l'intérieur des bras.

Des faits presque semblables s'observent chez les Oursins. M. Giard (28) a en effet constaté que lorsque la saison de la reproduction est passée, les glandes génitales diminuent de volume, prennent une teinte brun ambré, qui diffère de la couleur orangée de l'ovaire mûr, et

qu'alors l'ovaire joue le rôle d'organe excréteur. Nous nous proposons d'étudier ultérieurement la constitution des cellules hépatiques de l'intestin moyen à cette période.

MOLLUSQUES

La glande hépatique des Mollusques est, à proprement parler, un hépato-pancréas, à sécrétion digestive; mais elle est aussi (et c'est le point qui nous intéresse) un organe nutritif, riche en matériaux de réserve; nous allons voir que, chez eux, la fonction adipo-hépatique est particulièrement développée.

Nous avons examiné un grand nombre d'espèces, plus de 100 échantillons, appartenant à différents ordres de Lamellibranches et de Gastéropodes. Les espèces terrestres ont été recueillies aux environs de Paris. Les espèces marines proviennent surtout de Wimereux, où M. Giard nous a offert l'hospitalité de son laboratoire. M. Delage a bien voulu nous permettre de recueillir à Roscoff le foie d'un grand nombre d'espèces.

Nous résumerons tout d'abord, très rapidement, les données actuelles sur l'anatomie des glandes hépatiques et sur les fonctions diverses qu'on leur attribue. Nous étudierons ensuite les particularités et l'importance de la fonction adipo-hépatique, chez les principales espèces examinées par nous.

a) La glande hépatique des Mollusques est une glande digestive, dérivée de l'intestin, et communiquant encore avec lui par plusieurs canaux excréteurs; aussi sa position anatomique est-elle en rapport avec son rôle physiologique, et l'intrication du foie et de l'intestin est-elle généralement très intime. Il est habituel, aussi bien chez les Lamellibranches que chez les Gastéropodes, de voir le foie entourer le tube digestif, qui se contourne plusieurs fois à son niveau.

La sécrétion de la glande est, d'autre part, douée d'un actif pouvoir digestif; il s'agit donc, à proprement parler, d'un hépato-pancréas; la structure de la glande représente, d'ailleurs, la conformation habituelle des glandes à suc digestif; on y retrouve les mêmes acini et les mêmes cellules à ferment.

b) A côté de cette première fonction digestive, qui la rapproche du pancréas, la glande hépatique des Mollusques présente d'autres fonctions qui la rapprochent du foie des animaux supérieurs. Nous

ne parlons pas ici de la fonction biliaire; car, d'après les recherches de Mac Munn, de Bourquelot, d'Enriques, etc., il n'y aurait pas analogie entre les pigments de cette glande et les pigments biliaires; cependant, d'après M. Dastre (15), cette analogie existerait.

Mais, indépendamment des fonctions pigmentaires, le foie des Mollusques est, comme celui des animaux supérieurs, un organe d'accumulation pour les matériaux de réserves nutritives. Ce rôle est actuellement bien prouvé, en particulier pour le fer : d'après les intéressantes recherches de M. Dastre, l'organe hépatique des Céphalopodes possède une véritable fonction martiale. L'accumulation du fer est, en pareil cas, d'autant plus intéressante que l'élément minéral du sang de ces animaux est le cuivre (Hémocyanine), et non le fer, comme chez les Vertébrés.

De même, et surtout, le foie des Mollusques est, comme celui des animaux supérieurs, un réservoir de matières nutritives. L'étude que nous allons entreprendre de la fonction adipo-hépatique, en nous montrant son développement chez les Mollusques, apportera donc une preuve nouvelle et décisive de l'analogie fonctionnelle qui existe entre cette glande et le foie des autres animaux.

c) Une autre remarque d'ordre général peut être faite, relative aux rapports que présente, chez les Mollusques, la glande hépatique avec les organes de reproduction. Nous verrons, en effet, que très souvent, aussi bien chez les Lamellibranches que chez les Gastéropodes, il y a intrication intime de l'un et l'autre organe.

Chez les Lamellibranches, le foie, brunâtre, nettement circonscrit, situé à la base du pied, est en contact intime avec les glandes génitales situées dans les replis du manteau (*Mytilus*, *Cardium*) ou à la base du pied (*Pecten*). Les lobules de l'un pénètrent jusqu'entre les grappes de l'autre, à tel point qu'une seule coupe contient, à la fois, les deux organes imbriqués l'un dans l'autre (fig. 4 et 5).

Chez les Gastéropodes, la glande hermaphrodite est appliquée contre le dernier lobe du foie, qui souvent la recouvre tout entière; des coupes histologiques bien dirigées comprennent, à la fois, les deux tissus.

Chez les Céphalopodes, le foie, très volumineux, forme une masse rougeâtre au-dessus des glandes génitales.

Des connexions intimes existent donc, chez les différents Mollusques, entre la glande hépatique et les glandes génitales; nous

avons pu, d'ailleurs, démontrer, par des injections de gélatine colorée, des communications lacunaires entre l'un et l'autre organe. Cette intrication et ces communications ont très probablement une raison d'être; nous verrons que les réserves nutritives (et particulièrement les réserves graisseuses), accumulées dans le

Fig. 4. — Coupe transversale de *Mytilus edulis* montrant l'intrication de la glande hépatique *Gl. hép.* et des organes génitaux *O. g.*

foie, qui servent normalement à l'animal lui-même pour régulariser sa nutrition et le préserver des disettes alimentaires, servent également à la constitution des réserves nutritives destinées aux œufs, et que là est peut-être l'explication de ces connexions anatomiques.

Fig. 5. — Coupe transversale de *Tapes decussata* montrant l'intrication de la glande hépatique *Gl. hép.* et des organes génitaux *O. g.*

En résumé, la glande hépatique des Mollusques semble posséder, d'une part, des fonctions digestives sécrétoires qui la rapprochent du pancréas; elle se comporte, d'autre part, comme une glande de réserves, vis-à-vis des matériaux divers dont l'organisme a incessamment besoin (chaux, fer, glycogène, graisse) : en cela elle se rapproche du foie des animaux supérieurs. Enfin, cette glande est en connexion intime avec les glandes génitales : ce qui fait supposer une association fonctionnelle de ces deux organes.

Nous allons étudier comparativement, en suivant l'ordre de la classification, les différents types de glandes que nous avons observés, en insistant sur l'importance plus ou moins grande de la fonction adipogénique; nous noterons, chemin faisant, de grandes variations de la teneur en graisse du foie, suivant l'espèce examinée, suivant la saison où a été prélevé l'échantillon, suivant les réserves nutritives dont il disposait, suivant, enfin, l'état de développement et de maturation des œufs : de ces remarques, nous pourrons peut-être déjà tirer quelques indications sur le rôle et l'utilité de la fonction adipo-hépatique chez ces animaux.

Lamellibranches.

L'hépato-pancréas des Lamellibranches forme une grosse masse brunâtre à la base du pied. Il enveloppe complètement l'estomac et est traversé, de part en part, par le tube intestinal; il est composé de nombreux lobules, unis les uns aux autres et branchés sur différents canaux excréteurs; ceux-ci se réunissent les uns aux autres et constituent, finalement, deux canaux principaux qui s'ouvrent dans la cavité antérieure de l'estomac. Cet organe est, d'autre part, très généralement intriqué avec les glandes génitales; sa coloration brune tranche avec la coloration rosée de la glande hermaphrodite, et celle-ci envoie souvent des prolongements à l'intérieur de celle-là.

La constitution histologique de la glande est assez semblable à elle-même chez les différentes espèces. Sur une coupe, on voit une série d'acini plus ou moins larges, qui contiennent différentes sortes de cellules; 1° les unes sont remplies de corpuscules calcaires : ce sont les *cellules calcaires* (Kalkzellen); 2° les autres contiennent principalement des réserves alimentaires : ce sont elles qui paraissent bourrées de gouttelettes graisseuses; on les appelle souvent *cellules nutritives* (Nährzellen). Les granulations graisseuses y sont plus ou moins abondantes; tantôt isolées et irrégulièrement réparties, elles sont, d'autres fois, tellement abondantes que les acini glandulaires se colorent presque uniformément en noir par l'acide osmique, et qu'aucun détail cellulaire n'est plus visible; les noyaux, que l'on aperçoit de place en place, sont de taille normale, prenant fortement la couleur; il ne s'agit donc pas là d'une dégénérescence graisseuse, mais d'une surcharge alimentaire, puisque la vitalité de la cellule et du noyau ne paraît pas atteinte.

La présence et l'abondance des réserves adipeuses sont variables suivant les espèces; très abondantes chez les *Mytilus*, les *Pecten*, les *Cardium*, elles le sont moins chez les *Ostrea*, les *Tapes*; elles varient aussi suivant les saisons, ainsi que va nous le montrer l'analyse histologique des différentes espèces que nous avons étudiées.

ASIPHONIENS. — *Mytilidæ*. — Nous prendrons pour premier type de Lamellibranche asiphonien, le *Mytilus edulis*, que l'on se procure facilement, et que, pour cette raison, nous avons pu suivre, mois par mois, pendant toute une année.

Les moules possèdent une glande hépatique située à la base du pied et facilement reconnaissable grâce à sa teinte plus ou moins brunâtre.

Sur une coupe microscopique, on voit une série de tubules coupés en divers sens, et suivant diverses inclinaisons; ces tubules possèdent, d'ailleurs, une très large lumière et sont bordés d'un épithélium peu épais. Chaque tubule est constitué par une fine cuticule extérieure, recouverte d'un endothélium. L'épithélium de revêtement comprend les différents types de cellules caractéristiques de l'hépato-pancréas des Mollusques; les unes, qui sont les plus nombreuses, et sur lesquelles nous allons revenir plus longuement, sont les *cellules alimentaires* (Nährzellen); d'autres, disposées de place en place en corbeilles, constituent de petits îlots, par rapport au revêtement épithélial continu : elles présentent de gros grains qui prennent une coloration rouge intense par la safranine; ces îlots sont très remarquables par leur individualisation et semblent une formation glandulaire incluse dans une autre glande; ces cellules doivent probablement être identifiées aux *cellules calcaires*. Les troisièmes cellules, *cellules-ferment*, sont beaucoup plus rares dans les glandes que nous avons examinées; elles contiennent une série de grains safranophiles beaucoup plus petits que les précédents et qui prennent une coloration rouge; on n'en trouve guère qu'une ou deux au maximum par tubule, tandis que les cellules calcaires sont au nombre de 7 ou 8, et que les cellules nutritives constituent le reste de la glande.

La *graisse*, qui nous occupe seule ici, se trouve dans le premier type de cellules (Nährzellen). Contrairement à ce qui se passe pour d'autres espèces, les granulations graisseuses existaient dans toutes les glandes que nous avons examinées, mais la quantité était très variable suivant les échantillons, et surtout suivant la saison.

Au mois de *mars*, l'individu examiné présente une glande hépatique relativement peu riche en graisse; les granulations noires sont petites et distinctes les unes des autres : certaines cellules n'en contiennent pas; d'autres en contiennent, mais d'une façon assez discrète.

Au mois de *juin*, la glande est déjà plus riche en graisse : les granulations sont de taille très inégale; les unes très petites, les autres

grosses, provenant de la coalescence de plusieurs petites; certaines cellules se colorent presque entièrement en noir. A ce moment, le foie paraît également contenir beaucoup plus de réserves calcaires qu'aux autres époques de l'année.

Au commencement de *septembre*, les coupes nous permettent de saisir un processus assez particulier; la glande est très riche en graisse; mais déjà on note d'assez grosses variations dans la teneur en graisse des différents tubules. Au niveau de certains, la majeure partie des cellules est noire de graisse : l'ensemble de l'acinus est figuré comme un anneau très noir. Au contraire, sur la même coupe, en des points voisins, les cellules ne contiennent plus d'osmium, ou du moins ne conservent qu'une teinte ambrée diffuse; elles sont devenues très vacuolaires, et les intervalles entre les vacuoles dessinent une fine dentelle; par contre, l'intérieur de la lumière du canal est rempli, en grande partie, par un bloc noir de graisse excrété. Le processus qui aboutit à la formation de cette masse centrale est bien visible; sur d'autres points de la coupe, on voit les granulations des cellules se réunir en grosses masses centrales et s'évacuer hors de la cellule; ajoutons que le tissu conjonctif qui sépare les différents tubules présente une petite quantité de graisse.

En *octobre*, l'échantillon que nous avons examiné est également très riche en graisse, et, sur un grand nombre de points, tout détail histologique est impossible à discerner à cause de la coloration noire massive de l'épithélium.

En *janvier*, la graisse est toujours abondante, mais beaucoup moins qu'en septembre et en octobre.

On voit, *en résumé*, que la glande hépatique du *Mytilus edulis* présente une surcharge graisseuse toute l'année; mais certaines différences sont néanmoins très sensibles suivant les saisons; le maximum de la graisse paraît être aux mois de septembre et octobre; le minimum au mois de mars; mais d'assez grandes variations individuelles semblent exister.

Nous noterons également que de grandes variations semblent avoir lieu dans la teneur en grains calcaires, dont le minimum paraît être au mois de juin. On sait, d'autre part, que les réserves glycogéniques de la Moule sont toujours très abondantes, et que l'on utilise parfois la Moule pour préparer cette substance.

La Moule est donc un animal normalement surchargé de réserves glycogéniques et adipeuses; une pareille surcharge n'est probablement pas étrangère à l'utilisation comestible de ces animaux; mais, de ce fait, les variations de la fonction adipo-hépatique, suivant les saisons et les circonstances, sont peu apparentes et évoquent mal

un rapport de finalité entre cet état anatomique et un processus physiologique qui le nécessite.

Nous aurons, ultérieurement, l'occasion de revenir sur le foie du Mytilus, à propos de certaines expériences que nous avons faites pour déterminer les variations dans la teneur en graisse de cet organe (influence de la pilocarpine, transformation cadavérique, etc.).

Ostrea edulis. — MAC MUNN (46) a décrit des granulations graisseuses dans les cellules hépatiques d'Ostrea edulis, sans préciser le moment de son examen. Ce point est cependant important : en effet, nous avons, à maintes reprises, examiné plusieurs échantillons d'Ostrea aux mois de *novembre*, *décembre*, *janvier* et *mars*, mais à aucune de ces périodes nous n'avons pu déceler de granulations graisseuses.

D'autres échantillons prélevés vers le 10 *avril* nous ont, par contre, présenté une glande hépatique déjà riche en graisse. Les cellules hépatiques commencent à se charger, vers leur base, de granulations graisseuses plus ou moins grosses; mais celles-ci sont surtout abondantes dans les espaces interacineux.

Au commencement du mois d'*août*, la teneur en graisse de la glande augmente notablement; toutes les cellules hépatiques renferment des granulations graisseuses localisées surtout à la base de la cellule; la graisse est également abondante dans les espaces interacineux.

A la fin du mois d'août, les granulations graisseuses sont moins abondantes dans les cellules hépatiques; par contre, on les retrouve en grande quantité dans les espaces interacineux; il semble qu'ici encore on assiste à une mobilisation de la graisse de la glande hépatique vers la glande génitale.

Nous voyons donc que, chez les Ostrea, la fonction adipo-hépatique est nettement parallèle à la fonction de reproduction. En effet, la saison du frai ayant lieu ordinairement de juin à septembre, on conçoit aisément que la glande hépatique accumule des réserves graisseuses dès le mois d'avril, pour en charger secondairement les œufs au moment de la reproduction (de juin à septembre). Après la période de reproduction, de novembre en mars, la glande est entièrement dépourvue de graisses.

SIPHONIENS. — *Pecten Jacobeus.* — L'échantillon de Pecten que nous avons examiné au mois de *novembre*, est remarquable par sa teneur en graisse. Le foie est constitué par une série de tubules dont l'épithélium présente une assez grande quantité de granulations noires; dans l'intérieur de la lumière, on voit de grosses gouttes de graisse juxtaposées les unes à côté des autres, et qui sont extrêmement nombreuses. L'épithélium intestinal est également rempli de petits granules graisseux, d'une finesse

remarquable; ceux-ci sont situés surtout à la partie médiane de la cellule.

Au mois de *mars*, la graisse est plus abondante; on trouve une grande quantité de grosses gouttelettes graisseuses dans l'intérieur du canal; on trouve également, à ce moment, une grande quantité de réserves calcaires.

Au commencement du mois de *septembre*, la graisse est en telle quantité qu'il n'est plus possible de distinguer aucun détail de structure; les granulations se rassemblent en grosses gouttes qui déchirent les cellules, et tombent à l'intérieur du canal.

Donax trunculus. — Nous avons examiné un échantillon de Donax trunculus récolté à Wimereux au mois de *septembre*. Les coupes que nous avons étudiées sont particulièrement intéressantes, en ce qu'elles comprennent, à la fois, l'organe hépatique et l'ovaire. L'intrication de ces deux glandes est si intime que les lobules du foie pénètrent entre les grappes d'ovules plus ou moins développés; cette particularité nous a permis de constater quelques faits remarquables sur la mutation des graisses hépatiques.

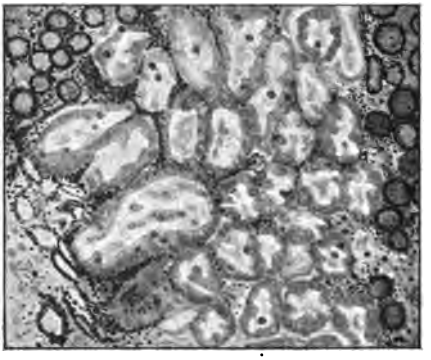

Fig. 6. — *Donax trunculus*. Coupe intéressant à la fois les tubes hépatiques et l'ovaire. La graisse s'évacue des tubes hépatiques dans les vacuoles intertubulaires et est conduite aux ovules qu'elle entoure.

La glande hépatique est constituée suivant le type habituel et elle présente les différents ordres de cellules caractéristiques. On trouve, au niveau des tubes hépatiques, un certain nombre de boules claires, assez grosses, ayant parfois presque la taille d'une cellule. Comme certaines de ces boules prennent une coloration brune, et même noire uniforme, par l'acide osmique, nous pensons que ces gouttelettes représentent de la graisse qui prend la coloration caractéristique et que les boules incolores étaient préalablement des boules de graisse, soit évacuée naturellement, soit dissoute par les réactifs; on voit d'ailleurs, à côté de ces grosses boules, de petites vacuoles claires, qui proviennent évidemment de l'évacuation de la graisse. Néanmoins, et quel qu'ait été l'état antérieur, le tubule hépatique ne présente actuellement que d'assez rares granules adipeux.

Il n'en est pas de même de l'ovaire, qui présente un grand nombre d'ovules, dont la périphérie se colore en noir, par une accumulation plus ou moins considérable de petites granulations graisseuses. Les ovules les plus petits ne présentent pour ainsi dire pas de graisse à leur

périphérie; d'autres, plus gros, se chargent progressivement de graisse, et certains d'entre eux sont encerclés d'une véritable enveloppe noire.

La même coupe nous montre donc, d'une part, un organe hépatique présentant des traces manifestes de surcharge graisseuse antérieure, bien que n'en possédant plus qu'une minime quantité, et, d'autre part, des ovules se chargeant progressivement de graisse à leur périphérie.

Un autre point intéressant, mis en évidence par cette coupe, est la présence de granulations graisseuses dans les vaisseaux lacunaires qui rampent autour des tubules hépatiques; cette graisse parait être à l'état libre et ne semble pas incluse dans les leucocytes; elle est, d'autre part,

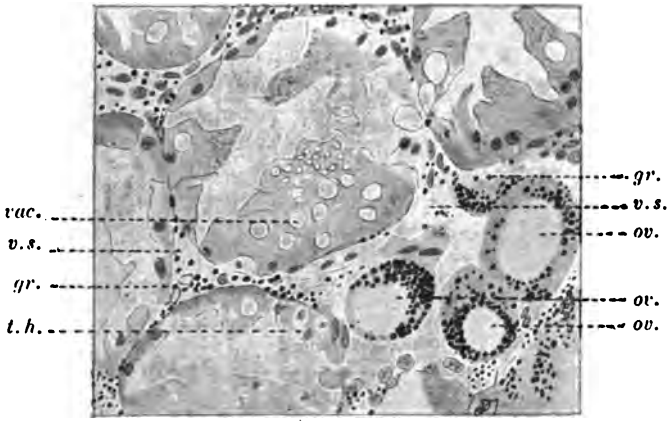

Fig. 7. — *Donax trunculus*. Détail du transport de la graisse du foie aux lacunes sanguines et aux ovules. — *t. h.* tubes hépatiques, *vac.* vacuoles hépatiques, *ov.* ovules, *v. s.* vaisseaux sanguins, *gr.* granulations graisseuses.

remarquablement abondante en certains points, contre les lobules qui n'en contiennent plus. La présence de graisse est d'autant plus abondante que l'on se rapproche davantage de la glande génitale. Enfin, entre les ovules qui se chargent de réserves adipeuses, on observe encore, par places, une grande quantité de gouttelettes graisseuses massées dans les lacunes circulatoires.

Il semble résulter, de l'exposé de ces faits, que la glande hépatique, primitivement chargée de graisse, se vide de ses réserves au profit de la glande génitale, et que la preuve de cette mutation est fournie par l'état des vaisseaux, qui ont encore à leur intérieur une grande quantité de granulations graisseuses : s'agit-il là d'un transport direct de graisse, de l'organe hépatique, qui l'avait accumulée à l'organe génital qui en a besoin pour constituer les provisions nutritives des œufs? le fait est très probable. Mais la preuve d'une

communication vasculaire directe entre les deux organes doit être faite par un procédé plus démonstratif : nous y reviendrons plus loin.

Tapes pullaster. — La glande hépatique du Tapes pullaster est très volumineuse. Elle forme une masse brune qui entoure l'intestin et l'estomac. Elle est composée de petits acini à lumière très étroite et trifide. Chaque acinus comprend : 1° une couche basale, formée par une rangée de *cellules endothéliales*; 2° de grandes cellules cylindriques, superposées aux premières, et qui sont les *cellules hépatiques* proprement dites. Elles sont régulières, placées les unes à côté des autres, et présentent, du côté de la lumière du canal, une partie plus condensée, qui se colore en brun clair par l'acide osmique, et en rose par l'éosine, ayant l'apparence d'un plateau, ou peut-être d'une rangée épaisse de cils vibratiles. Le reste du protoplasma est vacuolaire, et emprisonne des granulations graisseuses. Le noyau est placé, tantôt à la base de la cellule, tantôt à la partie moyenne; il se colore nettement par la safranine et possède un ou plusieurs nucléoles.



Fig. 8. — Hépato-pancréas de *Tapes pullaster*.
Les lumières des canaux sont pleines de gouttelettes graisseuses.

La *graisse* est très abondante; elle se présente en petites gouttelettes qui se réunissent les unes aux autres pour en former de très grosses; celles-ci s'échappent, même à l'intérieur du canal glandulaire, où on les retrouve en plus ou moins grande abondance. Notre dessin représente un foie de Tapes, dans lequel ces gouttes adipeuses sont en telle quantité dans l'intérieur du canal, qu'elles le remplissent complètement. On ne trouve pas de graisse dans les espaces lymphatiques qui séparent les lobules. La même pièce, traitée par la gomme iodée, ne nous a pas présenté la coloration acajou caractéristique du glycogène.

Cardium edule. — Chez le Cardium edule, la glande hépatique est située à la base du pied; elle est entourée par l'estomac et l'intestin, sa couleur et sa grosseur varient beaucoup suivant la saison. Au mois de *mars*, elle est petite, brune; aux mois de *mai* et de *juin*, elle est plus pâle; au mois d'*octobre*, elle est volumineuse et très claire.

En coupe, elle se présente sous la forme d'une glande acineuse, dont les acini seraient souvent ramifiés; ces acini sont bordés de cellules prismatiques, dans lesquelles on peut distinguer deux zones : une inférieure, formée par un protoplasma très condensé, qui se colore fortement par les réactifs, une supérieure formée par un protoplasma clair, qui se dissocie, et est rejeté dans l'intérieur du canal; il est probable que la partie basale est la seule vivante et que la partie supérieure n'est que son produit de sécrétion.

Sur un échantillon du mois de *mars*, nos coupes comprennent, à la fois, la glande hépatique, l'intestin et la glande génitale; l'intestin est complètement dépourvu de graisse, ainsi que la glande hépatique et les ovules, qui sont d'ailleurs très petits; les vaisseaux lacunaires de la glande hépatique, et ceux de l'ovaire, montrent un certain nombre d'éléments leucocytiques, mais n'ont aucune espèce de granulations graisseuses.

Au mois de *mai*, l'aspect a complètement changé : l'intestin est toujours privé de graisse; les tubes hépatiques, au contraire, en sont chargés; à un fort grossissement, on voit que la périphérie de l'acinus est encerclée d'une bande de protoplasma qui prend très fortement la couleur; les cellules nutritives présentent une assez grande quantité de granulations graisseuses, très fines, et assez régulièrement réparties; il y a peu de grosses gouttelettes de graisse, et aucun globule ne se manifeste dans l'intérieur du canal. Les vaisseaux chargés d'éléments leucocytaires ne présentent, à ce moment, aucune espèce de granulations graisseuses.

Au mois de *juin*, l'aspect de la glande est à peu près le même : il y a une certaine quantité de graisse, également répartie en gouttelettes très fines dans les différentes cellules du tubule; il n'y a pas de grosses gouttes à l'intérieur des canaux, ni dans l'intérieur des vaisseaux. Quelques ovules, que l'on distingue sur la coupe, sont remarquables par leur absence de graisse à la périphérie, et par leur coloration intense et uniforme rouge lilas, que prend leur périphérie par l'action de la safranine.

Au mois d'*octobre*, l'aspect ne s'est pas beaucoup modifié, la quantité de graisse que présentent les cellules hépatiques est assez discrète; celle-ci est toujours en gouttelettes très fines; il n'y en a pas dans le tube digestif; nos coupes ne comprennent pas la glande génitale.

Au mois de *novembre*, l'échantillon que nous avons examiné a des réserves adipeuses assez considérables, plus considérables que les autres échantillons que nous avons vus.

Gastéropodes.

La glande digestive des Gastéropodes est énorme; elle occupe la plus grande partie du sac viscéral; elle enveloppe l'intestin moyen et y déverse son produit de sécrétion, au niveau de la bosselure en cæcum.

La glande digestive est généralement composée de quatre lobes, divisés en lobules; sa couleur varie beaucoup suivant les saisons et son degré d'activité; elle est toujours brunâtre, mais parfois très foncée, jusqu'au noir, ou très claire jusqu'au gris.

La glande hermaphrodite est logée à l'intérieur du foie, et si intimement unie à lui, qu'elle est difficile à détacher.

On sait que le foie des Gastéropodes pulmonés renferme quatre sortes de cellules très différentes d'aspect et de fonction, dont la terminologie est assez différente suivant les auteurs ; ce sont :

1° De grandes cellules à phosphate de chaux (*Kalkzellen*);

2° Des cellules remplies de petits grains jaunes et incolores (*Leberzellen* de Barfurth, *Körnerzellen* de Frenzel, *Resorptionzellen* de Bidermann et Moritz);

3° Des cellules renfermant un nombre variable de grandes vacuoles, à liquide jaune, dans lesquelles on trouve des sphères brunes (*Fermentzellen* de Barfurth, *Secretzellen* de Bidermann et Moritz);

4° De petites cellules renfermant une concrétion incolore, ou jaune pâle, que Cuénot (13) a désignées pour la première fois sous le nom de *cellules cyanophiles*. Pour Bidermann et Moritz, ce seraient les cellules vacuolaires qui sécréteraient les ferments digestifs, tandis que les cellules hépatiques seraient chargées des produits dialysables de la digestion.

En faisant des injections de matières colorantes dans le cœlome, Cuénot a montré que, contrairement à ce que pensaient Barfurth, Yung et Frenzel, les cellules vacuolaires de la troisième catégorie et les cellules cyanophiles sont des cellules excrétrices, que leurs produits d'excrétion sont rejetés périodiquement avec les excréments. Les ferments seraient alors sécrétés par les cellules hépatiques (Leberzellen). Garnault (27) a également considéré les cellules vacuolaires de *Cyclostoma elegans* comme des cellules excrétrices; il a, d'ailleurs, retrouvé leur contenu dans le rectum.

Le foie des Gastéropodes pulmonés possède une fonction d'arrêt : ses cellules absorbent les matières colorantes mélangées à la nourriture (Cuénot) (13), mais il n'en passe pas trace dans le cœlome; la paroi basale des cellules oppose donc une barrière infranchissable au passage des produits inutiles ou nuisibles, qui sont cependant entrés dans le cytoplasma, à travers la paroi libre. Dastre (15) a montré récemment que la chlorophylle est bien absorbée, mais qu'elle reste fixée dans le foie, où on la retrouve, même après le long jeûne de l'hibernation.

Toutes les glandes hépatiques de Gastéropodes que nous avons examinées nous ont montré, à un moment donné, une grande quantité de granulations graisseuses. La fonction adipo-hépatique paraît d'ailleurs, ici comme partout, dépendre de multiples condi-

[illegible] à élucider : conditions d'âge, de nutrition, de [illegible] C'est ainsi que chez le jeune animal, les granula- [illegible] fines, tandis que, chez l'adulte, elles sont plus [illegible] nombreuses. Elles varient suivant les saisons : c'est [illegible] au printemps que ces réserves sont le plus abon- [illegible] l'*Helix* perd ses réserves au printemps, *Litto-* [illegible] hépatique riche de graisse en hiver, le foie de [illegible] de graisse que pendant les mois d'hiver [illegible] janvier[1].

[illegible] sont, en partie, sous la dépendance de l'alimen- [illegible] est probable que d'autres conditions interviennent. [illegible] saisonnières de la graisse semblent, là encore, coïn- [illegible] avec la période de reproduction.

[illegible] examiné 65 échantillons de Gastéropodes, d'espèces [illegible] recueillis dans des conditions variées de saisons, de [illegible] d'alimentation et de vie génitale.

[illegible] — Nous commencerons la description de la fonction [illegible] chez les Gastéropodes, par l'étude de la glande hépa- [illegible] *pomatia*; en effet, nous avons pu nous en procurer faci- [illegible] échantillons à tous les mois de l'année, et les soumettre à [illegible] conditions expérimentales.

[illegible] pancréas de l'*Helix pomatia* enveloppe la glande hermaphro- [illegible] laquelle est appliquée contre son dernier lobe, celui qui constitue [illegible]. Nous remarquons que les œufs naissent tout à fait à la [illegible] de la glande hermaphrodite, c'est-à-dire dans la partie atte- [illegible] au foie, tandis que les éléments mâles naissent à l'intérieur de la [illegible]. Un tel emplacement morphologique permet de concevoir des [illegible] entre la portion ovarienne de la glande hermaphrodite et de [illegible] hépatique.

[illegible] follicules de l'hépato-pancréas présentent différentes sortes de [illegible] :

1° Des *cellules-ferment*, cylindriques, reconnaissables à leur contenu [illegible]; elles renferment des boules rondes et des concrétions irrégulières;

2° Des *cellules hépatiques*, qui ont à peu près la même forme que les précédentes, mais qui sont beaucoup plus claires; le noyau est situé à la base. On trouve, dans le protoplasma, deux sortes de granulations : les unes, petites, colorables en rose par l'éosine; les autres, plus grosses, de coloration verte, qui souvent se réunissent et forment une masse dans le protoplasma : ce sont les pigments chlorophylloïdes de DASTRE (27);

3° Des *cellules calcaires*, renfermant des concrétions de phosphate de chaux (BARFURTH).

Nous avons étudié la glande hépatique de l'Helix pomatia durant toute une année. Nous avons pu ainsi établir, d'une façon précise, le

fait que la glande hépatique ne présente de réserves adipeuses que pendant une courte période de temps.

Nous avons examiné, chaque mois, deux ou trois échantillons de cette espèce : le foie de l'Escargot ne présente aucune trace de graisse pendant les mois de *janvier*, *février*, *mars*, *avril*, *juillet*, *août*, *septembre*, *octobre*, *novembre* et *décembre* ; il en présente, par contre, pendant les mois de *mai* et de *juin*. Au mois de *mai*, la graisse apparait, d'abord en petite quantité, puis elle augmente graduellement et finit par devenir très abondante au mois de *juin* ; elle disparait complètement à la fin de ce mois.

Fig. 9. — Hépato-pancréas d'*Helix pomatia* (mai).
La graisse, peu abondante, apparait à la périphérie des acini.

Pendant la période où la glande hépatique est surchargée de graisse, nous voyons que, le *10 mai*, le foie, ou plutôt l'hépato-pancréas présente, après fixation et coloration par l'acide osmique, de petites granulations noirâtres d'osmium réduit, caractéristiques de graisses, de lécithines ou de savons. Ces granulations sont peu abondantes ; elles se trouvent situées constamment à la base des cellules qui bordent les grands acini glandulaires. Plus tard (à la fin du mois de *mai*), les granulations sont plus grosses, plus nombreuses : certaines sont refoulées à l'intérieur de la cellule, mais jamais elles n'atteignent la lumière centrale, et toujours elles sont plus grosses et plus abondantes à la partie basale de la cellule.

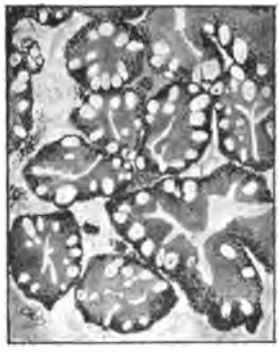

Fig. 10. — Hépato-pancréas d'*Helix pomatia* (mai 3 heures après injections de pilocarpine. La graisse s'évacue dans les lacunes intertubulaires.

Le *26 mai*, nous faisons, d'après la technique indiquée précédemment, le dosage quantitatif de la graisse contenue dans les foies réunis de 10 Helix pomatia. Cette glande contient une grande quantité d'eau, soit 82 p. 100, puisque 17 gr. 047 de foie ne nous donnent, après dessiccation dans le vide, que 3 gr. 134 de substance sèche. La substance sèche, épuisée par l'éther, abandonne 0 gr. 590 de graisses, dans lesquelles nous trouvons 0 gr. 112 de lécithines.

La quantité de graisses est donc de 18 grammes p. 100 par rapport au foie sec, ou 3,4 p. 100 par rapport au poids de l'organe frais ; les lécithines constituent le 1/5e des graisses. La graisse constitue donc presque le 1/5e des éléments solides du foie, alors qu'aux autres périodes de l'année, elle était pour ainsi dire absente.

En résumé, le foie de l'*Hélix pomatia* ne renferme de la graisse que pendant deux mois de l'année (mai et juin); la proportion de celle-ci est, par rapport à la substance sèche, de 18,83 p. 100; parmi ces graisses, on trouve 3,54 p. 100 de lécithines. Nous avons donc, dans un foie non déshydraté, 82 p. 100 d'eau, 3,46 p. 100 de graisses, et 0,67 p. 100 de lécithines. D'autre part, pendant les huit autres mois de l'année, le foie est dépourvu de graisses.

Le court espace de temps pendant lequel persistent les réserves graisseuses du foie nous permettra d'élucider la finalité de cette fonction, grâce à la coïncidence de cette période avec la période de reproduction.

Nous parlerons, dans une autre partie de ce travail, de différentes expériences que nous avons faites sur l'Helix pomatia, à propos de la pilocarpine, du phosphore, et des variations de température.

Limax cinereus. — Nous avons examiné plusieurs échantillons de Limax cinereus. Les follicules de la glande hépatique se divisent fréquemment et s'anastomosent entre eux, déterminant ainsi une structure caverneuse, qui la rapproche du foie des Vertébrés (LEYDIG) (44). Les cellules qui composent ces follicules sont à peu près semblables à celles de l'hépato-pancréas de l'Helix.

Au mois d'*août*, alors que l'alimentation est, depuis longtemps, très favorable à l'animal, la glande hépatique est presque entièrement dépourvue de granulations graisseuses; on n'en trouve que quelques grains isolés; encore faut-il avoir recours à un objectif fort pour les apercevoir.

D'autre part, un échantillon, recueilli en *octobre*, présente une glande hépatique déjà riche en réserves graisseuses. Les granulations sont de grosseur moyenne, distinctes les unes des autres, presque uniformément réparties : on en trouve souvent autour des grandes vacuoles; elles s'échappent même à l'intérieur de celles-ci, qu'elles remplissent fréquemment.

Au mois de *février*, la glande paraît avoir atteint son maximum de surcharge graisseuse; les granulations sont plus grosses et beaucoup plus nombreuses qu'au mois d'octobre; certains acini sont presque uniformément teintés en noir par l'acide osmique, d'autres sont moins riches en graisse, mais néanmoins en possèdent encore beaucoup. Les espaces interacineux sont également bourrés de granulations adipeuses.

L'état vital de la glande ne paraît pas souffrir de cette surcharge : la structure du protoplasma est très nette et les noyaux fortement colorés : ajoutons qu'à cette époque, les ovules sont dépourvus de réserves adipeuses.

Au mois d'*avril*, la glande est beaucoup moins riche en graisse; cer-

tains acini sont encore très chargés de granulations graisseuses, mais la plupart en sont très pauvres, ou même complètement dépourvus.

Les réserves adipeuses de la glande hépatique paraissent, chez cette espèce, peu en rapport avec l'alimentation : en effet ces réserves sont nulles, alors que la nourriture est exubérante (mois d'août). D'autre part, la graisse apparaît en octobre, avec l'insuffisance de nourriture; elle augmente à partir de cette époque, jusqu'à devenir très abondante en décembre, alors que l'animal est presque en état d'hibernation; de plus, elle est en voie de disparition au mois d'avril, alors que l'alimentation recommence à être favorable.

Si l'on compare les variations de la fonction adipo-hépatique chez deux espèces voisines, Helix et Limax, vivant dans les mêmes conditions biologiques, et se nourrissant d'une façon à peu près semblable, on voit que, chez *Helix*, les réserves graisseuses du foie n'existent qu'aux mois de *mai* et *juin*, alors que chez *Limax*, au contraire, ces réserves n'existent qu'à partir d'*octobre*, jusqu'en *mai*; l'alimentation n'a donc, dans ces variations, qu'un rôle restreint, et elles doivent être expliquées par une autre cause que nous aurons à déterminer et qui est vraisemblablement la fonction de reproduction.

Limnea auricularis. — La glande hépatique des Limnées a une structure analogue à celle des autres Gastéropodes. Les acini sont entremêlés aux éléments de la glande génitale.

Nous avons examiné quelques échantillons recueillis aux environs de Paris, en juin. Les cellules hépatiques contiennent, d'une part, une grande quantité de granulations colorées en brun clair par l'acide osmique, et qui représentent probablement des diastases. D'autre part, la graisse y est abondante, elle occupe le pied de la cellule; elle est très souvent située entre les pieds des cellules : peut-être ce siège est-il en rapport avec son évacuation dans les lacunes sanguines.

Sur un échantillon examiné, on observe que les ovules se chargent de réserves adipeuses. Il est à remarquer que les ovules situés près du foie sont beaucoup plus riches en graisse que les autres, et que le pôle de la cellule ovulaire situé du côté du foie, présente une plus grande quantité de granulations graisseuses que le côté opposé. Il semble donc que l'on assiste à un processus d'évacuation de la graisse du foie vers les cellules génitales.

Les cellules génitales, dont dérivent les spermatozoïdes, non plus que les spermatozoïdes eux-mêmes, n'ont pas de graisse.

Planorbis contortus. — L'hépato-pancréas présente deux sortes de cellules : les unes rondes, toujours situées à la périphérie de l'acinus, possèdent un nucléole très volumineux; les autres, cylindriques, sont 60 ou 80 fois plus hautes que larges, elles ont un noyau toujours situé à la base de la cellule; leur protoplasma est vacuolaire et renferme, à l'intérieur de ces grandes vacuoles, des granulations de ferment.

Nous avons examiné le foie de ces échantillons au mois de juin; il ne présentait, à cette époque, aucune trace de graisse.

Chiton spinosus. — Nous avons examiné deux échantillons de Chiton spinosus, recueillis à Roscoff, en septembre. Les tubes hépatiques sont constitués par de grandes cellules cylindriques, à extrémités arrondies. Le protoplasma de ces cellules est nettement vacuolaire et renferme deux sortes de granulations : les unes, petites, de grosseur uniforme, se colorent en brun clair par l'acide osmique et sont désignées sous le nom de grains hépatiques; les autres, beaucoup plus grosses, doivent représenter des grains d'excrétion. Le noyau n'a pas une position fixe; on le trouve, tantôt à la base, tantôt à la partie moyenne de la cellule; il se colore bien et possède un ou deux nucléoles. Parmi les groupes de cellules hépatiques, on trouve des cellules isolées ou pressées en petit nombre; elles sont plus volumineuses, mais plus courtes que les cellules hépatiques et ne paraissent pas toujours atteindre la lumière du canal; le protoplasma en est vacuolaire et renferme différentes granulations; le noyau est volumineux, possède un gros nucléole et présente souvent des divisions karyokinétiques.

La graisse se trouve dans les deux sortes de cellules; elle n'est pas uniformément répartie dans l'acinus, mais elle est groupée par places : tandis que plusieurs cellules, placées les unes à côté des autres, sont très riches en granulations graisseuses, leurs voisines en sont dépourvues. Les granulations sont fines et ont tendance à se réunir les unes aux autres, pour en constituer de plus grosses. La graisse ne se trouve pas située de préférence à la base des cellules, comme c'est généralement le cas chez les autres Mollusques; mais de grosses gouttes adipeuses occupent aussi bien la partie supérieure que la base de la cellule.

A cette époque, l'ovaire commence à se charger de réserves graisseuses; les jeunes ovules possèdent déjà quelques granulations noires, espacées, distinctes les unes des autres; les autres ovules, plus âgés, prennent avec l'acide osmique une coloration noirâtre, tout autour de la partie centrale : cette coloration est due à une série de petits grains, très nombreux, placés les uns à côté des autres, et formant par leur ensemble une enveloppe de graisse à l'ovule.

En résumé, nous voyons que la glande hépatique du *Chiton spinosus* présente, au mois de septembre, une grande quantité de réserves adipeuses, qu'à cette époque l'ovaire commence à se charger de graisse. Cette charge ovulaire semble se faire aux

dépens des réserves du foie, car, dans notre second échantillon, la glande hépatique est beaucoup moins riche en graisse que dans le premier cas, et les ovules en sont au contraire plus chargés.

Patella vulgata. — Nous avons examiné plusieurs échantillons de Patelles, recueillis en septembre, soit à Wimereux, soit à Roscoff, qui nous ont semblé très comparables les uns aux autres.

La glande hépatique est formée, comme chez la plupart des Gastéropodes, de cellules hépatiques, de cellules-ferment et de cellules calcaires. L'étude histologique de ces éléments est rendue difficile par la *très grande quantité de graisse* que renferment les cellules : elles sont, en effet, remplies depuis la base jusqu'à la lumière du canal, par des granulations de moyenne grosseur, qui se colorent fortement en noir par l'acide osmique; malgré cette surcharge, l'état vital de la cellule n'est pas atteint; car les noyaux que l'on peut apercevoir ne sont pas déformés et se colorent en rouge intense par la safranine.

Ajoutons que les cellules intestinales sont également très chargées de granulations graisseuses et que les ovules n'en contiennent pas encore.

Sur un autre échantillon, la graisse est un peu plus abondante dans les cellules; de plus, on en trouve à l'intérieur du canal glandulaire, et quelquefois en quantité telle, que le canal est entièrement rempli par une substance graisseuse qui se colore fortement en noir par l'acide osmique.

En résumé, les Patelles présentent, au mois de septembre, une glande hépatique extraordinairement riche en graisse, alors que la glande génitale en est tout à fait dépourvue.

Trochus tumidus. — Nous avons examiné deux échantillons de Trochus tumidus, recueillis à Wimereux, en septembre.

La structure histologique des tubes hépatiques ne présente rien de particulier et nous ne nous occuperons que de la graisse contenue dans cette glande. Elle se présente en granulations de différentes grosseurs; les plus grosses sont constamment situées à la base de la cellule, elles vont en diminuant progressivement jusqu'à la lumière du canal; quelques-unes même s'échappent dans ce canal. Nous remarquons, d'autre part, que l'acinus n'est pas uniformément riche en graisse, mais que celle-ci est groupée de telle sorte que la moitié, ou les trois quarts de l'acinus sont chargés de granules adipeux, tandis que l'autre quart n'en contient que quelques-uns, ou même pas du tout. Ajoutons que l'on trouve de la graisse en circulation dans les espaces interlobulaires, que l'ovaire en contient également, mais très peu, et en grains isolés les uns des autres.

Littorina littorea. — Nous avons examiné plusieurs échantillons de Littorina littorea; deux d'entre eux sont particulièrement intéressants par la variation de leur teneur en graisse.

L'un, pris au mois de *juin*, nous montre une glande hépatique peu riche en granulations graisseuses; celles-ci se trouvent groupées par

places, à la base des cellules. On n'en trouve que très rarement dans la moitié supérieure de la cellule; certaines parties de l'acinus en sont même complètement dépourvues. Les espaces interlobulaires contiennent également des granulations graisseuses, mais d'une façon discrète; ces granulations augmentent dans les vaisseaux qui se rapprochent de l'ovaire. A cette époque, les œufs paraissent avoir atteint une maturité presque complète; ils sont entourés d'une couche de granulations graisseuses, dont l'épaisseur atteint 6 ou 8 fois les dimensions de l'ovule, et qui constitue les réserves embryonnaires.

Au mois de *septembre*, alors que la ponte est effectuée, l'ovaire semble tout à fait réduit, le tissu conjonctif qui réunit les jeunes ovules contient encore des granulations graisseuses, mais les ovules eux-mêmes en sont dépourvus. Par contre, la glande hépatique parait avoir son maximum de surcharge graisseuse.

Chaque acinus est entouré d'une couronne de granulations graisseuses; elles sont si nombreuses qu'elles se confondent et colorent uniformément en noir le pourtour de l'acinus; la base des cellules est entièrement noire; la partie supérieure, tout en étant un peu plus distincte, est encore très chargée de graisse. On trouve, dans l'intérieur du canal, de grosses gouttes de graisse englobées.

Nous avons observé les mêmes faits chez la *Littorina obtusata*.

En *résumé*, les Littorines présentent une glande hépatique très surchargée de graisse, à l'époque où l'ovaire en est dépourvu; à mesure que les ovules se chargent de réserves graisseuses, la glande hépatique se décharge des siennes.

Il semble donc, là encore, y avoir un balancement entre la surcharge graisseuse et lécithinique des deux organes.

Nous rapporterons, d'après Leydig (44), le cas de *Paludina vivipara*: lorsqu'elle se prépare au commencement de novembre, à entrer dans le sommeil hibernal, le foie, au lieu d'avoir, comme d'habitude, un aspect brun jaunâtre, est blanchâtre : les cellules hépatiques ne renferment plus de matières bilieuses, mais seulement des corpuscules de graisse. Dans l'estomac, où la bile formait auparavant des cordons enveloppés d'une substance incolore, Leydig a trouvé que ces cordons n'étaient composés que de lamelles graisseuses.

Céphalopodes.

La glande digestive des Céphalopodes, désignée sous le nom de foie, occupe la plus grande partie du segment antérieur du corps.

Les lobes du foie sont au nombre de deux chez les Décapodes;

ils sont réunis en une seule masse ovoïde chez les Octopodes; mais alors il existe toujours deux canaux excréteurs qui trahissent la parité primitive de l'organe, et vont déverser leur contenu dans le sac pylorique.

Le foie des Céphalopodes sécrète plusieurs ferments, une diastase qui digère l'amidon et le glycogène, de la pepsine, et de la trypsine. Comme le foie des animaux supérieurs, il renferme du glycogène, de la mucine, et des graisses. En revanche, il ne contient ni acides biliaires, ni pigments biliaires : mais le foie des Vertébrés eux-mêmes ne contient pas d'acides biliaires; c'est la bile qui en contient. Bourquelot (5) ne considère pas cet organe comme un foie, mais comme une glande à propriétés digestives, que l'on doit assimiler au pancréas ; il nous paraît plus rationnel de l'envisager comme une glande mixte, un hépato-pancréas, réunissant à la fois les propriétés du pancréas et du foie.

Une coupe du foie d'*Octopus vulgaris* prélevé à Roscoff, au mois de septembre, présente une série de tubes aciniques accolés les uns aux autres; ceux-ci sont constitués par une grande quantité de cellules tassées les unes contre les autres et fréquemment disposées en éventail.

Après coloration par l'acide osmique et par la safranine, chacune de ces cellules apparaît bourrée de deux sortes de granules : les uns, rouge vif, les autres noirs; il existe également dans le protoplasma un certain nombre de vacuoles. Les granulations rouges ont fixé avec une élection remarquable la safranine; peut-être ces corps safranophiles sont-ils doués d'un pouvoir diastasique et ressortent-ils au rôle digestif de la glande; mais peut-être aussi sont-ils constitués par des matériaux de réserve de nature albuminoïde.

Quant aux granules noirs, ils représentent évidemment des corps gras; un certain nombre d'entre eux sont de très petite taille et se disposent en traînées à la base de la cellule; d'autres, plus gros, sont situés surtout à la partie supérieure de la cellule; enfin, quelques grosses masses noires semblent être tombées dans les vacuoles, qu'elles occupent en partie.

En résumé, l'organe hépatique du Poulpe apparaît, tout au moins dans le cas que nous avons examiné, extrêmement riche en graisses, et en granulations safranophiles; les unes et les autres semblent s'élaborer progressivement dans la cellule, et s'éliminer dans les vacuoles.

CRUSTACÉS

Les glandes gastro-pyloriques sont bien développées chez les Crustacés. Chez les *Entomostracés*, elles s'ouvrent dans l'estomac ou dans la région qui lui correspond; chez les *Malacostracés*, elles s'ouvrent au-dessous de l'estomac, dans une région où ce dernier est souvent dépourvu de revêtement chitineux.

Les glandes gastriques des *Entomostracés* sont des cæcums parfois simples, généralement plus ou moins ramifiés. Ces glandes manquent chez beaucoup de *Copépodes*. Chez les *Ostracodes*, elles sont représentées par deux simples cæcums gastriques; ceux-ci s'allongent davantage, et commencent à se ramifier chez les *Phyllopodidés*. Ils se transforment enfin chez *Apus*, et chez les *Cirrhipèdes* non parasites, en appendices arborescents très développés.

Chez les *Décapodes*, l'organe hépatique est formé de grosses masses glandulaires symétriques, qui occupent la majeure partie de la cavité viscérale; elles sont souvent réunies entre elles par un pont assez large de même substance; la couleur plus ou moins jaune de ces organes se distingue à travers la fine membrane qui les recouvre et qui s'enfonce entre leurs lobes.

Lorsqu'on a dépouillé le foie de sa tunique externe, on trouve qu'il est formé par d'innombrables tubes glandulaires, qui, d'un côté, sont fermés en cæcums, et, de l'autre, débouchent de proche en proche dans un canal commun, ouvert dans la partie latérale de la portion pylorique de l'estomac; la bile qui s'y déverse est d'une couleur jaune verdâtre. La forme et le volume du foie varient beaucoup, ainsi que le nombre de ses lobes, et la longueur des vésicules cæcales qui la composent.

Ajoutons que chez les *Squilles*, ce viscère a une structure granuleuse et présente, comme l'a observé Cuvier (14), deux rangées de lobes qui s'étendent dans toute la longueur de l'intestin.

Il est aussi à remarquer que, chez les Crustacés suceurs, le foie paraît être remplacé par un tissu spongieux et réticulé, qui forme autour du tube digestif une sorte de lacis (Milne Edwards [50]).

Si on fait une coupe de la glande hépatique d'un Décapode quelconque, on constate que l'épithélium sécréteur repose sur une fine membrane musculaire; il est formé de deux sortes de cellules: les *cellules-ferment* (Fermentzellen de Weber) et les *cellules hépa-*

tiques (Leberzellen). Ce sont ces dernières qui contiennent les réserves graisseuses : celles-ci sont particulièrement abondantes, d'après Bouvier, chez les Paguriens et les Crabes terrestres.

La glande digestive des Crustacés paraît avoir des fonctions multiples; elle possède :

1° *Une fonction digestive* : c'est en effet au travers de cet épithélium que passent dans le sang les produits de la digestion, comme l'a observé Cuénot;

2° *Une fonction excrétrice* : si on injecte du bleu de méthylène dans le cœlome de l'Écrevisse, par exemple, on obtient une belle coloration élective des cellules à ferment, dont les vésicules prennent une teinte bleue; au bout de quelques jours, le bleu est éliminé avec les excréments (Cuénot [13]);

3° *Une fonction absorbante* : les produits solubles (peptones, glycose) seraient absorbés par la glande digestive; les graisses, au contraire, seraient absorbées en grande partie par l'intestin;

4° *Une fonction d'arrêt* : la glande digestive des Mollusques Gastéropodes, ainsi que celle des Crustacés Décapodes, possèdent une fonction d'arrêt. Quand on injecte, dans la poche malaxatrice d'un Crustacé, des matières colorantes, on retrouve ces matières dans les cellules hépatiques. Un *Gecarcinus ruricola*, nourri avec de la viande que l'on mélange tous les jours à de petites quantités croissantes d'acide arsénieux, supporta ce régime; après un mois, on put constater la présence du poison dans les lobules de la glande digestive et à peu près exclusivement dans cet endroit du corps (Hœckel [35]);

5° *Une fonction anticoagulante* : le liquide exsudant de la glande digestive de l'Écrevisse ou du Homard, enlevé à l'animal vivant, possède une propriété anticoagulante comparable à celle de l'extrait de sangsue. Il empêche in vitro la coagulation du sang des Crustacés et des Mammifères; il rendrait, en outre, le sang incoagulable lorsqu'on l'injecte dans les veines d'un Mammifère (Abelous et Billard).

Le liquide sécrété par les glandes hépatiques des Crustacés est acide, il contient toujours de la pepsine, dissout rapidement la fibrine sans la gonfler, émulsionne l'huile et saccharifie l'amidon. Il se comporte à peu près comme le suc pancréatique des Vertébrés.

Relativement à la *fonction adipo-hépatique*, qui nous intéresse seule, Dastre (30) a constaté l'extrême rareté de la graisse dans les tissus des Crustacés; à première vue, elle fait défaut; les dépôts de

matières grasses paraissent absents. L'examen micro-chimique direct apporte une confirmation à cette vue. On peut faire, en effet, un grand nombre de préparations de muscles, de parois digestives, du tissu conjonctif interposé, sans rencontrer ni cellules adipeuses, ni même de corpuscules graisseux, ou de graisse infiltrée.

Par contre, au niveau du foie, et du foie seul, on constate une abondante provision de matières grasses. Chez le Homard, par exemple, la substance grasse est si abondante, qu'elle rend impossible la déshydratation complète de l'organe. Cette matière grasse sert de support à une petite quantité de pigment soluble dans le chloroforme, que Dastre (16) a appelé *choléchrome*.

Chez d'autres Crustacés, *Astacus* par exemple, la glande hépatique contient une bien moindre proportion de matière huileuse; cependant, elle existe encore en une quantité très appréciable.

Un élève de M. Dastre, E. Davenière, a opéré sur divers Crustacés (*Carcinus mœnas*, *Cancer pagurus*, *Astacus fluviatilis*, *Homarus vulgaris*). Dans chaque cas, il faisait deux parts des organes : d'un côté, les foies, de l'autre, l'ensemble des différents tissus; l'un et l'autre lot étaient traités de la même manière pour l'extraction des corps gras. Le résultat a été constant, les matières grasses sont localisées exclusivement dans le foie.

Nous avons repris la question principalement au point de vue histologique : nos résultats confirment, d'une façon générale, ceux de M. Dastre, quant à la localisation exclusive de la graisse dans le foie. Mais nous avons vu, ainsi que l'avaient déjà remarqué MM. Giard et J. Bonnier (29) que les réserves graisseuses, accumulées dans le foie des Crustacés, ne sont pas constantes; elles sont sujettes à de grandes variations qui semblent en rapport avec les saisons.

Chez les Décapodes, en particulier, le foie est très volumineux et très coloré avant la ponte, ou plutôt avant la formation des œufs; il se réduit beaucoup, et devient d'une nuance très pâle, au moment où la glande génitale est en pleine activité.

A certaines époques de l'année, on trouve, chez tous les individus d'une même espèce, une grande quantité de corpuscules adipeux dans la glande hépatique; à d'autres périodes, au contraire, ils font totalement défaut, quel que soit l'individu examiné; là encore, cette variation saisonnière très précise pourra nous renseigner sur la finalité de la fonction adipo-hépatique.

(*A suivre.*)

BIBLIOGRAPHIE

Précis d'histologie humaine, par F. TOURNEUX. Doin, 1903.

Ce Précis a été rédigé pour tous ceux qui désirent se familiariser avec les notions élémentaires de l'histologie humaine, et, en particulier, pour les étudiants en médecine. Il comprend, outre l'introduction, deux parties distinctes. L'introduction est relative aux notions générales concernant l'histologie; la première partie a pour objet les tissus et les humeurs constituantes, et, la seconde, les organes groupés par appareils.

Tels sont à peu près les termes dans lesquels l'auteur expose lui-même le but et le plan de son livre.

Le Précis compte 963 pages (grand in-18) et 489 figures originales pour la plupart. De ces figures, les unes sont une copie fidèle des préparations, les autres sont des schémas qui résument la structure d'un tissu ou d'un organe.

C'est une tâche délicate de vulgariser l'histologie.

Si l'on se borne à présenter au lecteur une série de cellules, de tissus ou d'organes, on a bien vite fait d'écrire un livre ou de confectionner un atlas. Ne possède-t-on pas de préparations à faire dessiner, rien de plus simple que d'emprunter les figures des auteurs. On en est quitte pour les adapter aux théories qu'on adopte. Combien de fois ne voyons-nous pas les mêmes images, reproduites par les diverses écoles, recevoir une interprétation diamétralement opposée?

Il y a mieux à faire. Nous sommes en droit de demander à l'histologie de nous montrer la nature et l'enchaînement des phénomènes complexes qui constituent la vie des éléments.

Des travaux multipliés nous ont fait connaître les changements de structure qui accompagnent l'évolution ou le fonctionnement des organes. Les résultats de ces travaux ne sont pas toujours concordants; ils ne sauraient être acceptés qu'à la condition que l'auteur en contrôle lui-même le bien fondé. Pareille tâche le met en mesure de faire œuvre de critique et de présenter au débutant des conclusions fermes.

Entente des proportions, documentation précise, mise en relief des faits fondamentaux, tout cela se retrouve dans l'ouvrage de M. Tourneux. Mais les faits ont donné matière à des interprétations. Ces interprétations, l'auteur les fait connaître d'un mot discret, en donnant le développement qu'elle comporte à l'opinion qu'il juge la plus vraisemblable. Il évite ainsi un double écueil : il est complet sans être diffus; il est clair, tout en étant bien renseigné.

Je me résume d'un mot : le précis du Prof. Tourneux est un livre excellent. Je ne connais pas de meilleur guide pour l'étudiant qui, non content de retenir des formules histologiques, s'applique à retrouver, sur les préparations qu'il peut faire, les faits dont on lui signale la genèse, l'importance ou la variété. ÉD. RETTERER.

Allgemeine Anatomie und Physiologie des Nervensystems, par ALBRECHT BETHE. 95 figures dans le texte et 2 planches. G. Thieme, Leipzig, 1903.

Les images qu'on obtient avec la méthode de Golgi ou le bleu de méthylène ont fait considérer dans ces derniers temps le système nerveux comme une association de milliers d'individualités (*neurones*), dont chacune descendrait d'une seule cellule et se composerait d'un corps cellulaire et de divers prolongements (neurites et deudrites). Les neurones n'auraient que des relations de contact. Cette théorie fut ébranlée en 1897. Apathy montra, en effet, qu'il existe des fibrilles élémentaires anastomosées entre elles, aussi bien dans le corps cellulaire que dans les prolongements du neurone. Il existerait, de plus, des anastomoses entre les neurones voisins. Une telle structure concorde avec celle qu'on observe dans la cellule épithéliale ou conjonctive, constituée également par un réticulum chromophile dont les mailles contiennent un protoplasma homogène.

Bethe confirma ces données chez le Crabe, de sorte que le neurone ne représenterait qu'un câble où passeraient des quantités de fibrilles élémentaires. D'autre part, l'élément nerveux ne descendrait pas d'une cellule unique; il résulterait de la fusion intime de plusieurs cellules originelles ou neuroblastes. Enfin, au point de vue pathologique, on comprend mieux les phénomènes de dégénérescence si l'on admet que l'élément nerveux résulte de l'union intime de plusieurs neuroblastes.

Tels sont les points de vue nouveaux auxquels s'est placé Bethe pour exposer les faits de développement et de structure ainsi que les phénomènes physiologiques et pathologiques du système nerveux. L'auteur n'a écrit ni un traité didactique, ni un manuel. Il a voulu montrer comment les résultats tout récents dus à l'histologie et à l'expérimentation mettent l'anatomiste, le physiologiste et le neurologue à même de se faire des fonctions du système nerveux une idée plus nette et plus conforme à la réalité que ne l'avaient fait les théories précédentes.

Voici l'indication des principaux chapitres du livre de Bethe; elle en dira plus long qu'une analyse détaillée : 1° historique des fibres et des ganglions nerveux; 2° généralités sur les relations de continuité; 3° historique des neurofibrilles; 4° système nerveux des Invertébrés; 5° neurofibrilles des Vertébrés; 6° réseaux nerveux et leurs neurofibrilles; 7° concordance de l'expérimentation physiologique et de la structure au point de vue de la continuité des éléments nerveux; 8° colorabilité des éléments nerveux et des neurofibrilles; 9° changements de coloration et de structure à la suite des lésions pratiquées sur le vivant; 10° dégénérescence nerveuse; 11° modifications des cellules nerveuses après la lésion des fibres; 12° guérison des nerfs sectionnés et régénération nerveuse; 13° développement des éléments nerveux; 14° essence de la conduction nerveuse; 15° propriétés générales du système nerveux; 16° changement de réflexe; 17° non-réciprocité des parties centrales et ralentissement dans la conduction; 18° sommation; 19° l'influence des poisons; 20° tonus; 21° arrêts nerveux; 22° mouvements rythmiques.

ÉD. RETTERER.

Le propriétaire-gérant : FÉLIX ALCAN.

Coulommiers. — Imprimerie PAUL BRODARD.

DU CAL

AU POINT DE VUE EXPÉRIMENTAL ET HISTOLOGIQUE

Par le Professeur V. CORNIL et le Dr P. COUDRAY

(Planches III et IV.)

Poursuivant les études que nous avons entreprises sur la physiologie expérimentale des os, nous indiquerons dans ce mémoire les résultats de nos recherches sur la formation du cal. Malgré le nombre des travaux faits sur ce sujet, tant à l'étranger qu'en France[1], nous avions la conviction que cette question n'était pas épuisée. Si, sur beaucoup de points, nos recherches n'ont eu pour effet que de confirmer des faits antérieurement connus, sur d'autres, au contraire, nous sommes arrivés à des notions très différentes de celles qui ont cours aujourd'hui encore dans nos livres classiques.

Dans ce mémoire, nous étudierons :

1° L'historique du cal au point de vue expérimental ;

2° L'histologie du cal, comprenant les fractures fermées, les fractures avec plaies, les fractures voisines des extrémités ;

3° Enfin, nous relaterons les observations des expériences.

I

Historique.

Les premières expériences sur les animaux, relatives à la formation du cal, semblent être celles de Antonio de Heide[2], d'après

1. Voir le récent article de Cazin, in *Traité d'Histologie pathologique*, de Cornil et Ranvier, 3e édition, Paris, F. Alcan, 1901.

2. *Anatomie Mytuli, authore Antonio de Heide*, Amstelod, 1681.

du Hamel, qui cite avec détails ses expériences qui ont porté sur la patte de la grenouille. A. de Heide note l'épanchement sanguin étendu au loin de la fracture, et il pense que le cal prend son origine dans les transformations du sang épanché. Cette couche de sang durcit; devient plus pâle, au vingt-septième jour elle est *cartilagineuse*.

Du Hamel[1], dans des travaux très originaux, dont le premier parut en 1741, dans les *Mémoires de l'Académie Royale des Sciences*, compare la cicatrisation des os à la cicatrice des plaies des arbres. D'après cet ingénieux naturaliste — du Hamel n'était pas médecin — c'est l'écorce de l'arbre et non l'arbre lui-même, qui répare ses plaies; ses expériences sur les animaux l'ont conduit à assimiler le périoste à l'écorce des arbres, et à attribuer toute la réparation osseuse au périoste. Du Hamel fit sept expériences sur le fémur du pigeon.

Il note d'une façon précise que la tuméfaction périostale débute à une certaine distance de la fracture, tandis que les fragments eux-mêmes restent sans changement pendant plusieurs jours. Au bout de quinze jours, le cal est déjà osseux à sa partie profonde, tandis que la partie extérieure est cartilagineuse. Le cal étant fendu suivant la longueur : « On voyait clairement, dit-il, que les bouts fracturés n'avaient point contribué à la formation du cal, et qu'étant l'un au bout de l'autre, ils étaient seulement assujettis par une espèce de virole osseuse que formait l'endurcissement de la partie intérieure de la tumeur ».

Tout en faisant jouer le rôle capital au périoste dans la production du cal, du Hamel n'a cependant pas méconnu le rôle de la moelle, car il dit que, dans des expériences ultérieures sur de *jeunes animaux*, cette membrane intérieure des os, qu'on peut appeler le périoste interne, se gonflait, de même que le périoste externe, qu'elle s'ossifiait comme lui et que ces deux membranes pouvaient s'unir l'une à l'autre ». Par ces courtes citations, on peut déjà juger de l'importance des expériences de du Hamel. Il est entendu que depuis lui, on a vu, entre autres choses, que le périoste n'avait de valeur ossifiante que par sa couche interne, et que la membrane médullaire est devenue la moelle, mais à part cela, du Hamel a remarquablement observé les principaux faits macroscopiques relatifs à l'étude du cal.

1. *Mémoires de l'Académie Royale des Sciences*, 1741, p. 97.

La théorie de du Hamel fut combattue par Haller et son élève Dethleef, qui consigna dans son travail inaugural[1] les résultats de nombreuses expériences sur des animaux nourris à la garance. Quelques années plus tard, Haller résumait ces conclusions dans un mémoire publié à Lausanne[2]. D'après ces auteurs, le périoste ne prendrait aucune part à la formation du cal. Ce dernier naîtrait d'un suc gélatineux issu de la moelle des extrémités osseuses, lequel deviendrait cartilagineux, puis osseux.

A la même époque, Bordenave[3] fit connaître une opinion mixte, qui se résume en ceci : dans la première phase, le cal est gélatineux et le périoste épaissi « semble l'instrument de la réunion » ; plus tard l'os « semble réuni par lui-même ». Dupuytren reprit plus tard cette opinion et l'affirma avec force.

Les deux travaux de Bordenave ont été reproduits dans le mémoire de Fougeroux[4], qui se donna la tâche de réunir tous les arguments destinés à défendre la théorie de du Hamel.

Un peu plus tard, Troja[5] combattit la théorie de du Hamel en se basant sur des expériences faites sur des chiens. Son travail mérite d'être cité plus particulièrement, car Troja examina le cal au microscope. Il vit au quatrième jour une substance gélatineuse à forme de fibres ; ces fibres, devenues plus tard charnues, se portaient de l'un à l'autre fragment.

Troja ne se prononce pas sur la nature de ces fibres charnues, bien que son microscope fût, dit-il, un des meilleurs de l'époque. Il conclut que la cicatrisation des os se fait par granulation comme celle des os amputés, et le périoste n'y a aucune part. Ce que Troja a bien vu, c'est l'ossification interne due à la moelle, et non à la membrane médullaire ou périoste interne, dont Troja nie l'existence.

Hunter. 1784 (trad. par Richelot, p. 557), reprend l'opinion d'Antonio de Heide, attribuant la formation du cal au sang épanché. Hunter a signalé ce fait, observé dans la suite par nombre d'auteurs, c'est que dans les fractures avec plaie, la réunion osseuse a lieu par granulation, sans formation de cartilage ; en pareil cas, dit Hunter, il y a *inflammation* et *le cal est très volumineux*.

1. Dethleef, *Dissert. exhibens ossium calli generationem*, etc., Gottingue, 1753.
2. Haller, *Mémoire sur la formation des os*, Lausanne, 1758.
3. *Académie royale des Sciences*, 11 mars et 31 mai 1757.
4. *Mémoire sur les os, pour servir de réponse aux objections proposées contre le sentiment de M. Duhamel du Monceau*, etc., Paris, 1760.
5. Troja, *De ossium novorum... regeneratione experimenta*, Paris, 1775.

Macdonald[1], 1799, à la suite d'expériences faites, comme celles de du Hamel sur des pigeons, adopte une opinion mixte, le périoste prenant une grande part à la formation du cal, mais le sang jouant aussi un rôle en se changeant en substance gélatineuse. Macdonald a noté qu'en faisant absorber de la garance aux animaux en expérience, la substance du cal était très rapidement rougie, comme l'os lui-même, de telle sorte que l'auteur a été amené à nier un fait parfaitement observé par ses prédécesseurs, à savoir l'état cartilagineux intermédiaire entre l'état gélatineux et la phase osseuse.

Scarpa[2] réédite la théorie de Troja. Comme pour ce dernier, le périoste ne fait rien pour le cal. Celui-ci provient de bourgeons qui naissent des extrémités osseuses.

Bichat[3] (1801), émet une doctrine qui est l'expression de la vérité presque entière, si l'on n'entre dans aucun détail. D'après lui, le cal provient de bourgeons qui naissent du périoste, des tissus celluleux et aussi du tissu compact de l'os. Les tissus néoformés passent par trois périodes : gélatineuse, cartilagineuse, calcaire ou osseuse.

Béclard[4] a noté en particulier les phénomènes tardifs du cal. Au bout de trois mois, le périoste est reconstitué et le canal médullaire, jusqu'alors oblitéré par des productions osseuses, est rétabli.

Viennent les données anatomo-cliniques fournies par Dupuytren. C'est en 1812, d'après Cruveilhier[5], puis dans un cours d'anatomie pathologique fait pendant l'hiver de 1815-1816, que Dupuytren, se basant sur des faits cliniques et sur quelques documents anatomo-pathologiques, fut amené — plutôt par induction que par démonstration directe, dit Cruveilhier qui était était fort bien renseigné sur ce point — à proposer une théorie *mixte ou conciliatrice* (Cruveilhier) d'après laquelle il y avait deux cals, l'un *provisoire* formé par le périoste et par la moelle (bouchon médullaire) destiné à disparaître ; l'autre, *définitif*, ne débutant qu'au bout de quatre ou cinq mois et formé par l'union et la soudure des surfaces de rupture, cal lent à se faire, achevé seulement après huit mois et plus. Le cal provisoire était fragile, facile à rompre

1. Thèse de Lambron, Paris, 1842.
2. Scarpa, De penitiori ossium structurâ commentarius, *Mém. de physiol. et de chir. prat.*, par Scarpa et Léveillé, 1804, p. 19.
3. *Anatomie générale*, édit. de 1831, t. III, p. 103.
4. *Observations et réflexions sur le cal*, Thèse Paris, 1813.
5. *Traité d'anat. pathol. générale*, t. I, p. 240, 1849.

même pendant deux ou trois mois, d'où la nécessité de longues immobilisations.

A la même époque, 1814-1815, J. Cruveilhier faisait des expériences sur les animaux et en communiquait les résultats à Dupuytren, résultats qui l'amenaient à des conclusions assez différentes de celles de Dupuytren. Ces faits sont renfermés dans la thèse de Cruveilhier, son premier travail sur l'*anatomie pathologique générale*[1]. Étudiant le cal chez l'homme et sur le lapin, Cruveilhier crut voir qu'il n'est pas formé seulement par le périoste, mais que les muscles aussi s'ossifient, tout au moins dans les fractures avec grands déplacements.

Dans des expériences que Cruveilhier fit avec Breschet sur des pigeons et des lapins, il note aussi l'ossification de la membrane médullaire.

En somme, pour Cruveilhier, il n'y a pas deux cals, mais un seul cal formé par l'ossification du périoste et des parties molles et aussi par l'ossification interne. A vrai dire, les expériences de Cruveilhier restèrent incomplètes à cette époque.

Quelques années plus tard, Breschet, continuant ses expériences avec Villermé, publiait un travail sur le cal[2] ; puis Villermé[3] résumait, dans un article du Dictionnaire en 60 volumes, la même année 1819, les expériences sur les chiens qu'il avait faites en commun avec Breschet.

Ces auteurs, dans leur important travail, ont complété l'anatomie pathologique macroscopique *du cal*. Ils divisent en cinq stades l'évolution du cal : 1° période des épanchements et de la tuméfaction inflammatoire (1 à 6 jours) ; 2° période fibro-cartilagineuse (16 à 25 jours) ; 3° période du cal osseux (état spongieux, 25 jours à 3 mois) ; 4° période du cal compact (2 à 6 mois) ; 5° disparition de la tumeur du cal et rétablissement du canal médullaire (4 à 6 mois).

Breschet et Villermé, étudiant les vaisseaux du cal après Dethleef (*loc. cit.*) et Howship[4], ont vu les vaisseaux à partir du treizième jour. Ils proviennent surtout du canal médullaire et de

1. Cruveilhier, *Essai sur l'anatomie pathologique*, t. II, 1816.
2. Breschet, *Recherches expérimentales sur la formation du cal*, Thèse pour la place de chef des travaux, Paris, 1819.
3. Villermé, *Dict. des sciences médicales* en 60 vol., t. XXXVIII.
4. John Howship, Experimenta and observations of the union of fractured bones. *Medico-chirurgical Transactions*, vol. IX, p. 143, London, 1818 ; dans ce travail Howship reprend la vieille théorie de A. de Heide et de Hunter attribuant le cal à l'organisation du sang épanché.

la moelle et vont d'un fragment à l'autre. Les auteurs n'ont pas examiné au microscope, mais à la loupe.

Les expériences faites sur les pigeons ont donné à Breschet et à Villermé les mêmes résultats que sur les chiens, seulement l'évolution est notablement plus rapide chez les premiers animaux où ils ont noté en particulier l'ossification complète du cal huméral au bout de 49 jours, alors que sur les chiens cette ossification demandait 55 jours.

Breschet et Villermé ont très bien étudié expérimentalement les fractures avec suppuration. Ils combattent l'opinion de Boyer et de Dupuytren d'après laquelle, en pareil cas, la cicatrisation se fait par bourgeons charnus. « Il s'en faut de beaucoup que dans les cas de suppuration, le travail du cal se fasse entièrement par bourgeons charnus, car l'oblitération du canal médullaire, les extrémités de la tumeur du cal et une portion plus ou moins considérable de celle-ci suivent exactement dans leur développement la marche du cal des fractures simples » (Villermé, p. 491). En somme, dans les fractures avec suppuration, les bourgeons se montrent sur une couche de substance fibro-cartilagineuse. En résumé, le cal est dû non seulement à l'ossification du périoste, mais à l'ossification de toutes les parties qui entourent les os, et à celle de la moelle.

L'année suivante, 1820, un élève de Dupuytren, Sanson [1], traduisit la doctrine de Dupuytren encore inédite.

Les principaux points développés sont les suivants : 1° Dupuytren adopte l'opinion de du Hamel sur le cal initial qui est d'origine périostique ; 2° Dupuytren a montré que dans les fractures avec délabrements, toutes les parties molles en dehors du périoste, muscles, tendons, tissu cellulaire, participent à la formation du cal. Or, comme nous l'avons vu, cette dernière donnée appartient surtout à Cruveilhier ; 3° Dupuytren a décrit les phénomènes tardifs du cal, c'est-à-dire l'union des surfaces divisées et la disparition complète du cal provisoire. En lisant les documents publiés par Sanson, on est frappé de leur pauvreté d'une part, et on voit, d'autre part, qu'ils ne peuvent réellement avoir aucune valeur probante. En effet, Sanson ne cite que deux cas. Dans le premier, Dupuytren trouve qu'au bout de 55 jours, les fragments du tibia ne sont pas encore unis bout à bout ; mais le sujet était un homme

1. Exposé de la doctrine de M. le Professeur Dupuytren sur le cal, *Journal universel des sciences médicales*, 1820, t. XX, p. 131.

de soixante-trois ans, débile, porteur d'*un énorme foie* ; ce malade serait mort d'une indigestion? L'autre cas est encore beaucoup plus anormal. Il s'agissait d'une fracture de jambe avec plaie, suppuration, septicémie, érysipèle phlegmoneux.

On est peu étonné d'apprendre que chez ce malade mort au soixante-dix-neuvième jour, les deux fragments fussent encore mobiles, non réunis bout à bout.

Dans les *Leçons orales de clinique chirurgicale*[1], publiées par les élèves de Dupuytren, et où est réédité l'article de Sanson, nous trouvons comme seul document ajouté aux deux observations que nous venons de citer, une troisième observation d'examen d'un cal humain au quatre-vingt-quatorzième jour chez un malade mort d'infection, cas n'ayant, par conséquent, pas plus de valeur que les deux autres.

Dans le même travail, nous trouvons une division du cal en cinq périodes, division qui répond assez exactement aux cinq périodes établies par Breschet et Villermé dans leur remarquable travail expérimental.

Quelques années auparavant, Miescher[2] dans un très important travail paru en 1836, soutient que l'ossification ne provient pas du périoste, mais qu'elle naît de la surface de l'os d'une part, de la moelle de l'os. Histologiquement, comme nous le verrons, le fait est absolument exact. Miescher a vu que les vaisseaux du cal ne diffèrent pas de ceux de l'os ancien; qu'ils s'anastomosent avec ceux du périoste et avec ceux de l'os ancien.

Heine (de Wurtzbourg)[3], dans ses recherches relatives à la régénération des os, fut amené aussi à s'occuper du cal qui est formé :

1° Par le périoste ;

2° La membrane médullaire ;

3° Les parties molles environnantes.

Flourens[4] fit des expériences sur les chiens et les pigeons. Sur le chien, le cal n'est pas encore cartilagineux au bout de 12 jours ; au bout d'un mois, chez le pigeon, le cal est fibro-cartilagineux avec un peu d'ossification parfois. Mais toujours ce fibro-cartilage tient au périoste dont il émane.

1. Dupuytren, *Leçons orales de clinique chirurgicale*, t. II, p. 47.
2. *De inflammatione ossium*, etc., Barolini, 1836.
3. *Acad. des sciences*, 1833-1837 et *Medicinische chirurgische Zeitung*, t. IV, 1837.
4. Flourens, *Acad. des Sciences*, t. XIII et *Gaz. médicale* de Paris, 1841.

Dans un travail publié quelques années plus tard[1], Flourens fait suite de nouvelles expériences, avec de beaux dessins à l'appui. Confirmant ses travaux précédents, il montre les expansions que le périoste envoie entre les fragments osseux, expansions qui vont aller joindre le périoste à la membrane médullaire. Les noyaux osseux ne se montrent qu'au bout de 20 jours dans le périoste, loin de l'os ancien. Ces noyaux osseux isolés vont à la rencontre des deux bouts des fragments qu'ils soudent l'un à l'autre. C'est là seulement le vrai cal. Dans ce nouveau travail, Flourens ne dit plus que les noyaux osseux sont précédés par du cartilage. En un mot, d'après Flourens comme d'après du Hamel, le cal serait exclusivement formé par le périoste.

Nous arrivons à la thèse très importante de Lambron[2], en 1842. Lambron a étudié histologiquement des cals récents avec le concours de Mandl. Il a vu que la réparation osseuse se fait d'abord à une certaine distance des extrémités fracturées. Une lymphe est secrétée entre le périoste et l'os, lymphe qui, plus tard, s'introduit entre les deux fragments. Cette lymphe, d'abord amorphe, est parcourue par des vaisseaux, puis devient cartilagineuse, puis osseuse; la description de Lambron se rapproche beaucoup de celle de Breschet et Villermé, mais il n'admet pas que le périoste se change en os; « on le sépare très bien (le périoste) de cette exsudation devenue osseuse; il est plus difficile de le détacher des points qui sont encore cartilagineux, mais il est aisé de distinguer l'un de l'autre, même à l'œil nu ».

Lambron admet avec du Hamel (qui a vu le fait expérimentalement) que certaines fractures peuvent exceptionnellement se réunir par soudure directe des extrémités sans cal extérieur. Cela se voit dans quelques cas où il y a contact immédiat des fragments ou pénétration.

Les fractures *avec plaie* se réunissent comme les fractures simples quand on ferme la plaie. Lorsqu'il y a suppuration, Lambron, adoptant les données fournies par Bonn, Larrey, Gerdy, estime que les extrémités enflammées perdent leur phosphate calcaire, que des bourgeons charnus se forment. Mais lorque la suppuration diminue, ces bourgeons sécrètent, « une sorte de lymphe qui passe très vite à l'état cartilagineux puis osseux ».

1. *Théorie expérimentale de la formation des os*, J.-B. Baillière, 1849.
2. Lambron, *Du cal*, Thèse Paris, 1842.

Lambron n'accepte pas la disparition complète du cal provisoire admise par Béclard, Dupuytren, Breschet et Villermé.

L'examen de nombreux cals humains fait à des époques tardives, au bout de plusieurs années, lui a montré la persistance partielle de l'ossification du canal médullaire. « Sur des cals de plus de vingt ans, on trouve le canal médullaire interrompu, tantôt par des lames de tissu spongieux, tantôt par des lames de tissu compact » (p. 62). L'ossification extérieure elle-même disparaît rarement en totalité. Enfin, Lambron n'a pas vu l'ossification des muscles au niveau des fractures ; il pense que les prétendues ossifications musculaires sont en réalité des prolongements du cal lui-même.

J. Cruveilhier a complété dans son traité[1] paru en 1849, son étude sur le cal, et il indique le résumé des expériences qu'il a faites sur les chiens, les lapins et les pigeons. 1° Le *périoste* est presque toujours déchiré sur toute la circonférence et décollé plus ou moins loin. 2° Le cal *cartilagineux* se forme du dizième au quinzième jour, c'est-à-dire beaucoup plus tôt que ne l'avaient vu Villermé et Breschet, et à cette époque on trouve déjà du phosphate calcaire à la surface de l'os; parfois même, il y en a déjà une couche continue aux limites du décollement périostique, et on en rencontre presque toujours aussi dans le canal médullaire. « Dans mes expériences sur les pigeons, dit-il, j'ai quelquefois trouvé des granulations osseuses au bout de vingt-quatre heures. Il résulte de ce fait que l'état cartilagineux n'est pas un intermédiaire nécessaire pour arriver à l'état osseux. »

Le cal initial est formé par le périoste seul, quand ce dernier est seul déchiré, mais lorsque les parties molles (les muscles en particulier), sont déchirées, ces parties contribuent à la formation du cal ; « la fibre musculaire se continue manifestement avec le cal cartilagineux ». Le sang est un corps étranger, ce n'est pas un agent du cal, mais un obstacle.

Pendant toute cette période de cartilaginisation (10 à 15 jours) du cal, le cartilage forme un tampon entre les deux extrémités et autour d'elles et, ces fragments restent dans le même état où ils se trouvaient immédiatement après la fracture.

Notons en passant toute la finesse de l'observation de Cruveilhier qui a vu dans le cal tout ce qu'on peut en voir à la loupe, et même

1. J. Cruveilhier, *Traité d'anatomie pathologique générale*, t. I, p. 236 et suiv.

l'ossification musculaire. A la vérité, ce phénomène est rare, et l'on comprend qu'il ait été mis en doute, mais nous l'avons vu d'une façon certaine dans un cas de fracture de l'humérus de 27 jours consolidée après mobilisation des fragments.

3° *Cal osseux.* Cruveilhier a vu dans certaines expériences que le décollement du périoste provoquait au bout de *trois ou quatre jours* une sécrétion calcaire à la surface de l'os, mais l'ossification véritable succédant à l'état cartilagineux n'apparaîtrait que du quinzième au vingt-cinquième jour chez les sujets jeunes. Le tissu spongieux du cal est encore mou à cette date et peut être séparé des fragments. Cruveilhier suppose qu'à cette époque, « il n'y a encore aucune communication entre les moyens de nutrition des os et les moyens de nutrition du cal ».

4° *Condensation du cal.* Le cal osseux durcit. Chez l'homme, on peut encore le trouver mobile au quarante-cinquième jour. L'ossification intérieure tantôt disparaît, tantôt persiste partiellement à l'état compact.

Enfin, relativement aux fractures avec plaie, Cruveilhier accepte cette proposition erronée que la cicatrisation se fait par bourgeons charnus et par simple état fibreux, sans cartilage, ni tissu osseux.

Gerdy[1] émet quelques opinions sur le cal à l'occasion d'expériences qu'il a faites, mais sur lesquelles il ne donne aucun éclaircissement. La sécrétion initiale ne serait pas une lymphe « coulante et tremblotante » mais une substance rouge, rosée, formée comme de la fibrine concrétée; c'est une substance « *fibriniforme* ».

Gerdy cite un exemple de cicatrisation interfragmentaire qu'il reproche à tort à Cruveilhier d'avoir niée.

Enfin, le cal intramédullaire disparaît du moins en grande partie. Tout cela, comme on le voit, n'est rien de bien important.

Fœrster[2] n'apporte pas de documents nouveaux relatifs au cal; il émet seulement des doutes sur l'existence du cartilage dans le cal humain; on n'en observerait que chez les animaux, idée singulière qui sera combattue par Ranvier et plus tard par son élève Vignal. *Nous arrivons à la vraie période histologique du cal.*

Dans sa thèse inaugurale publiée en 1865, Ranvier[3] donne la

1. Gerdy, *Maladies des os, muscles*, etc., 3e monographie, Masson, 1855.
2. *Handb. der speciellen path. Anat.*, 1863, t. II.
3. *Considérations sur le développement du tissu osseux et sur les lésions élémentaires des cartilages et des os*, Thèse Paris, 1865.

première description histologique du cal, d'après des expériences faites surtout sur le rat et le lapin.

1° *Dans les fractures simples*, Ranvier indique ainsi l'invasion cartilagineuse du périoste, des tissus fibreux et intermusculaires : « les corpuscules de tissu conjonctif prolifèrent d'abord ; la substance intercellulaire (fibres lamineuses) se dissout de telle sorte qu'on trouve dans une trame formée par des fibres élastiques, des cellules globuleuses ou légèrement allongées, se touchant les unes les autres. Ces cellules sécrètent une nouvelle substance intercellulaire qui présente tous les caractères de la substance fondamentale du cartilage...

« ... Cette transformation commence par les couches les plus voisines de l'os et de là, s'étend entre les muscles ; elle gagne même les faisceaux secondaires. Sur certaines préparations, on peut même voir des îlots de jeunes capsules de cartilage entre les faisceaux secondaires. » Cette constatation a été faite sur un lapin 9 jours après la fracture. « Du dixième au onzième jour, chez le lapin, la calcification envahit par îlots les parties devenues cartilagineuses. »

2° *Dans les fractures avec plaie*, Ranvier, dans ses expériences, n'a jamais vu se développer de tissu cartilagineux au voisinage de la fracture. Le cal se fait par ossification directe du tissu médullaire.

Étudiant l'ossification normale aux dépens du *cartilage* préexistant, il fait jouer aux cellules médullaires un rôle capital. Ces cellules, qui dérivent elles-mêmes directement des cellules de cartilage, s'entourent d'une matière transparente et deviennent des cellules osseuses.

Ollier[1] admet des fractures sans solution de continuité du périoste. Expérimentalement, on produit bien difficilement ces fractures, si même on y arrive. D'après Ollier, ces fractures s'ossifient sans formation de cartilage.

Lorsqu'il y a déchirure du périoste, l'irritation est plus grande et « il peut y avoir sous les points les plus dilacérés quelques masses cartilagineuses ». En somme, Ollier pense, comme Virchow[2], que l'apparition de cartilage est le fait d'une irritation intense, et qu'on trouve toujours du cartilage dans les cals volumineux.

1. *Traité expérimental et clinique de la régénération osseuse*, Paris, 1867, t. I, p. 200 et suiv.
2. *Pathologie cellulaire*, p. 357.

Le cal lui-même est dû à l'ossification du périoste et de la moelle ; la couche ostéogène sous-périostée est la raison de l'ossification du périoste, et son rôle dans la formation du cal est prédominant.

Lössen[1] a étudié histologiquement sur des pièces sèches la résorption du cal provisoire. Ce cal disparaît par une ostéite raréfiante : agrandissement des canaux de Havers, formation de nouveaux canaux vasculaires qui doivent être considérés comme des agents de résorption.

Parallèlement à ce travail de résorption du cal primitif, s'opère un processus d'ostéite ossifiante, qui forme un nouvel os aux dépens de la moelle ; ainsi se trouvera formé le cal définitif.

Rindfleisch[2] parle aussi de la résorption du cal. Il estime que si le processus qui fait disparaître l'exubérance du cal périphérique est rapide, inversement, le bouchon médullaire disparaît très lentement par ostéite raréfiante, quelquefois seulement au bout de plusieurs années.

Gosselin[3] étudie les fractures non seulement au point de vue clinique, mais aussi au point de vue anatomique à l'aide d'expériences faites sur des cobayes et sur des chiens.

La capsule qui entoure les fragments ne doit pas être formée uniquement par le périoste, car généralement ce périoste a été déchiré, mais toutes les parties molles voisines du foyer de la fracture contribuent à sa formation. Gosselin a noté au bout de *15 à 20 jours* sur des chiens l'adhérence intime de la couche musculaire profonde à la capsule. A cette époque, cette virole présente des cellules cartilagineuses. Du côté des fragments, à cette époque (15 à 20 jours), on trouve de l'ostéite plastique, mais pas encore de cal interfragmentaire ; la moelle est enflammée. Gosselin ne fait commencer la période osseuse du cal qu'à 40 jours.

Pour les *fractures avec plaies*, Gosselin a très bien vu que l'ostéité suppurante bénigne et superficielle n'empêche pas l'ossification. Il ne parle pas de cartilage, mais il dit qu'au niveau de l'ostéite condensante au-dessus et au-dessous de la fracture et dans le voisinage, naissent des bourgeons charnus qui suppurent à leur superficie et s'ossifient dans leur profondeur. Au contraire, lorsqu'il y a ostéite, suppuration générale, surtout avec nécrose, le cal se fait

1. Lössen, Ueber Rückbildung der Callus, *Virchow's Archiv*, 1872, Bd. LV, p. 45.
2. *Traité d'histologie patholog.*, trad. par Gross, 1873, p. 591 et suiv.
3. *Clinique chirurgicale*, t. I, 18 3.

aux dépens de bourgeons charnus sans ossification. Cette distinction faite par Gosselin est très importante. Nous verrons aussi que dans nos expériences la suppuration bénigne au niveau du cal n'empêche ni l'ossification, ni même la formation du cartilage.

Rigal et W. Vignal[1], dans une courte note présentée à l'Académie des Sciences, acceptent l'opinion de Ranvier, à savoir que le cartilage ne se produit pas dans le cal des fractures avec suppuration. La raison en serait dans ce fait, qu'en pareil cas, le périoste est détruit; or le cartilage provient du périoste. Rigal et Vignal ont vu en effet qu'en détruisant le périoste sur le tibia d'un lapin et en provoquant une fracture, le cal était directement osseux.

H. Marcy[2] constatant, comme Gosselin l'avait déjà fait, que le périoste étant détruit en général au niveau de la fracture, ce périoste ne participe pas à la réparation, et que même les extrémités fragmentaires seraient atrophiées. Cet auteur pense avec Ercoloni[3] que c'est l'épanchement interfragmentaire qui s'organise, produit l'os nouveau et le périoste.

Cornil et Ranvier[4] ont examiné le cal sur des sujets ostéomalaciques où ils ont vu que le cal se forme par étape cartilagineuse, puis ils l'ont étudié expérimentalement sur le rat et le lapin. L'agent initial, le moteur de la réparation est la moelle irritée tant sous le périoste que dans les canaux de Havers. Cette irritation se traduit par un flux de cellules dans lesquelles la substance cartilagineuse embryonnaire se montre du huitième au dixième jour. L'infiltration calcaire envahit le cal du dixième au quinzième jour, mais en beaucoup de points cette infiltration est indépendante du cartilage. Les muscles ne participent à la formation du cal que par leur tissu conjonctif qui prolifère.

Dans les *fractures ouvertes*, la réparation est plus rapide. On trouve déjà des trabécules osseuses sous le périoste au bout de 5 à 6 jours. Lorsqu'il y a suppuration, fréquemment il n'y a pas formation du cartilage.

Rigal et W. Vignal[5] ont expérimenté sur le rat, le cobaye et le

1. Rigal et W. Vignal, *Comptes rendus de l'Académie des Sciences*, 1880, t. 90, p. 1218.
2. *Transact. of the americ. med. assoc.*, 1880, p. XXX.
3. *Mem. accad. d. Sc. de Bologne*, 1878.
4. Cornil et Ranvier, *Manuel d'histol. path.*, 2e édit., 1881.
5. Recherches expérimentales sur la formation du cal, etc., *Arch. de physiol. norm. et path.*, 1881, t. XIII.

lapin, mais surtout sur le rat. Les résultats sont d'ailleurs identiques chez ces divers animaux. Dans cette étude extrêmement importante, ces auteurs ont examiné le cal jusqu'à six mois, époque après laquelle il n'aurait plus de modifications histologiques. Ils ont même examiné quelques cals plus anciens.

Au bout de 7 jours il n'y aurait encore ni os, ni cartilage dans le cal. Au quatorzième jour le cartilage sous-périosté enveloppe les fragments comme un manchon, et la production osseuse sur l'os aux limites du décollement du périoste est déjà très abondante. Les trabécules osseuses nouvelles sous-périostiques se montrent contre l'os du dixième au douzième jour et ne paraissent se développer autour d'un des vaisseaux « qui partent du périoste pour s'enfoncer dans l'os ». A la même époque apparaît le cartilage dont les cellules ne sont qu'une transformation des cellules de la moelle périostale.

L'ossification du cartilage se fait en certains points en séries linéaires, mais pas partout.

Au vingtième jour l'ossification est à peu près complète ; le cartilage n'existe plus qu'au niveau du point où le périoste a été déchiré. Ce cartilage disparaît, par deux procédés : 1° il est remplacé par du tissu osseux ; 2° il subit la résorption moléculaire par un procédé qui nous est inconnu, après mise en liberté des cellules cartilagineuses par le fait de l'ouverture des capsules les unes dans les autres.

Symonds [1] a été assez heureux pour examiner des cals humains de quelques semaines. Dans un cas de fracture intracapsulaire du col du fémur chez un homme âgé, l'auteur put constater au bout de *cinq semaines* l'ossification sur les limites du cartilage embryonnaire, comme cela existe chez l'embryon.

Dans une autre fracture du même genre, il existait encore au bout de *deux mois* des restes de cartilage dans les trabécules osseuses nouvelles. Des examens de fractures plus vieilles (trois mois et demi) montrent que le cartilage pourrait encore exister dans le cal à cette époque.

Une description précise des phénomènes initiaux du cal est due à Ziegler [2] (de Tubingen, puis de Fribourg en Brisgau) qui a vu, à

1. Pathological Society of London, 20 oct. 1891, *Brit. med. Journal*, t. II, p. 896.
2. *Lehrbuch der speciellen pathologischen Anatomie*, von Dr Ernst Ziegler, Tubingen, 1886.

partir du deuxième jour, la prolifération de l'endothélium vasculaire au milieu de la prolifération périostique. Ziegler fait apparaître le tissu osseux nouveau sous le périoste au bout de quatre jours sous forme de trabécules ostéoïdes ou bien chondroïdes, et au bout d'une semaine cette ossification est très développée. Après cinq jours, le cartilage est visible sous le périoste, et ce cartilage hyalin se transforme lui-même après une certaine durée en tissu osseux spongieux. Le cal intermédiaire aux fragments est dû surtout au périoste qui se dirige de l'extérieur vers l'intérieur du foyer de la fracture. Le cal médullaire est formé par des ostéoblastes de nouvelle formation qui forment des trabécules naissant au contact de l'os dans les grands espaces médullaires. Ziegler a pu examiner un cal humain au bout de quatorze jours chez un homme jeune (vingt-cinq ans); il y avait peu de cartilage interfragmentaire, mais du tissu conjonctif en assez grande abondance entre les fragments. Inversement les productions osseuses sous-périostique et médullaire étaient considérables. Cette observation de Ziegler, jointes à celles faites par Rigal et Vignal, sur les cals humains, montre une fois de plus que le cal évolue chez l'homme d'une manière identique à ce qu'on voit chez les animaux. Dans les expériences, en effet, la quantité de cartilage est très différente suivant le cas, même pour la même époque.

Au résumé, dans sa très remarquable description, Ziegler fait jouer un rôle capital à la prolifération périostique qui donne naissance à un « tissu germe » lequel se transforme en cartilage et en tissu osseux.

Dans sa description de 1902 le professeur Ziegler ne donne aucune modification, aucun détail nouveau.

Depuis le premier travail du professeur Ziegler quelques travaux ont cependant paru, parmi lesquels il faut citer une étude très complète du docteur Ziegler [1]. Cet auteur a étudié le cal chez le triton, constaté l'extrême lenteur de sa formation, puis chez le cobaye sur l'humérus, en particulier. Il a constaté au deuxième jour la mitose sous-périostique, la disparition des corpuscules osseux au voisinage de la fracture. Ziegler n'a vu le tissu osseux apparaître dans le cal qu'au bout de cinq jours, de même que le cartilage. La prolifération sous-périostique ne porterait que sur la couche interne, ce

1. Ueber der mikroscopische Verhalten subcutanen Brücke langen Röhrenknochen, *Deutsche Zeitschrift f. Chir.*, t. 60, 1900.

qui n'est pas rigoureusement exact. Ziegler a bien vu la pénétration du cartilage par le tissu médullaire riche en noyaux et en vaisseaux. Il admet la transformation des cellules de cartilage en cellules osseuses ou en ostéoblastes; mais il dit n'avoir pu trouver la preuve de la transformation des cellules cartilagineuses en cellules médullaires. Cependant, ajoute-t-il « les noyaux des cellules médullaires ressemblent beaucoup à ceux des cellules cartilagineuses ». Cette étude de l'ossification du cartilage a été faite surtout à treize jours. Mais le processus dure beaucoup plus longtemps puisque Ziegler retrouve encore du cartilage au bout de cinquante-quatre jours. De même chez l'homme, Ziegler a pu trouver encore du cartilage dans un cal de fracture datant de *huit semaines*.

A noter particulièrement ce fait, car il s'agissait d'une fracture compliquée de plaie qui fut traitée par la résection de la malléole. Il y avait des îlots cartilagineux sur les côtés desquels naissaient des trabécules osseuses bordées d'ostéoblastes.

Dans la présente étude nous laissons de côté les fractures juxta-épiphysaires et les décollements proprement dits qui doivent être étudiés à part, mais à la fin de ce travail nous dirons un mot des fractures voisines des extrémités chez les jeunes sujets, fractures parfois exubérantes et qui peuvent donner lieu à des erreurs fâcheuses.

II

Étude histologique.

Les recherches expérimentales que nous avons publiées sur les plaies des os [1], sur la réimplantation de la rondelle cranienne soit vivante [2] soit morte [3] après la trépanation, nous avaient appris avec quelle rapidité apparaissent les néoformations osseuses dans la réparation de ces plaies. Il en est de même pour les fractures dont nous donnons dans ce mémoire l'analyse histologique.

1. Réparation de la moelle des os, par V. Cornil et P. Coudray, *Revue de chirurgie*, t. XXIV, octobre 1901.
2. Étude expérimentale sur la réimplantation de la rondelle cranienne après la trépanation chez le chien et le lapin, par MM. V. Cornil et P. Coudray, *Archives de médecine expérimentale et d'anat. path.*, septembre 1902.
3. Sur l'implantation de l'os mort au contact de l'os vivant, par MM. Cornil et Coudray, *Archives de médecine expérimentale et d'anat. path.*, mai 1903.

Technique histologique. — Les fragments osseux comprenant la fracture et une longueur de l'os de 1 cent. 1/2 au-dessus et au-dessous de la fracture ont été placés d'abord pendant trois jours au moins dans une solution concentrée d'acide picrique, puis pendant trois à cinq jours dans ce même liquide additionné de 5 p. 100 d'acide azotique. A ce moment, après avoir constaté que la décalcification était complète, on les lavait dans un courant d'eau et on les plaçait dans de l'alcool de plus en plus fort. Ce n'est qu'après cette série de manipulations qu'ils étaient sectionnés avec le rasoir, les uns suivant des tranches transversales, les autres suivant leur longueur. Nous nous sommes servis le plus ordinairement de morceaux coupés longitudinalement. Les fragments ainsi obtenus étaient ensuite montés dans la celloïdine pour en faire des coupes histologiques.

Les coupes ont été colorées tantôt à la thionine, tantôt à l'hématoxyline et au liquide de van Gieson. Avec la première de ces substances, les noyaux des cellules sont fortement colorés en bleu violet, la substance fondamentale du cartilage en violet, les capsules du cartilage en bleu. Avec l'hématoxyline et le van Gieson, le tissu osseux ancien est coloré en rouge orangé, les travées osseuses de nouvelle formation en rouge violacé intense, les capsules de cartilage en bleu violacé et les noyaux cellulaires en violet foncé. C'est cette coloration qui nous a donné les meilleurs résultats, car elle permet aussi de bien voir les globules rouges qui restent jaunâtres.

Pour étudier les multiplications cellulaires dans la zone sous-périostique, nous avons traité le cal périphérique seulement par l'alcool, sans avoir fait séjourner la pièce dans l'acide picrique ni dans l'acide picrique additionné d'acide azotique, et nous avons ainsi observé de nombreuses figures de karyokinèse aux second et troisième jour.

Manuel opératoire. — Pour l'étude des fractures fermées ou sous-cutanées, nous avons choisi les côtes et le radius du lapin, dans le but d'éviter les trop grands chevauchements qu'on observe d'habitude lorsqu'on fracture l'humérus ou le fémur. Pour les côtes, la chose est des plus simples; on prend la deuxième ou l'avant-dernière côte, côtes libres, abdominales, et la brisure est amenée vers le milieu de l'os par le redressement de la courbure. Pour le radius, on rencontre plus de difficulté; il nous est arrivé

une fois de fracturer le cubitus en même temps que l'os voisin. On peut cependant en général isoler le radius en le saisissant avec une forte pince et en fixant avec la main la partie inférieure de la patte de l'animal. Nous avions d'abord choisi l'humérus, mais le chevauchement excessif nous avait gênés pour l'étude.

Examen à l'œil nu. — Au bout d'*un jour*, le gonflement est minime, mais cependant très net, et le siège de la fracture est marqué par une suffusion sanguine.

Après *deux jours*, le gonflement est plus considérable, l'épanchement sanguin encore manifeste, la consistance de la région de la fracture déjà ferme.

Au bout de *trois et de quatre jours*, les fragments restent très mobiles, le gonflement accusé au maximum, et plus dur; la suffusion sanguine a disparu en grande partie. Dans certains cas, on note l'extension de l'épanchement sanguin dans les muscles qui avoisinent la fracture.

Après *cinq jours* une fracture du radius était devenue peu mobile, il y avait d'ailleurs peu de déplacement, mais le fait est dû à une disposition anatomique *spéciale* (engrènement de fragments). Chez l'homme, au radius en particulier, on rencontre le même fait dans les fractures par pénétration dans lesquelles il n'y a presque pas de mobilité et parfois un cal très peu appréciable.

En revanche au bout de *six jours* nous retrouvons un cal costal très mobile avec un cal volumineux.

Après *neuf jours*, le cal costal reste volumineux et présente une dureté ostéo-cartilagineuse avec très peu de mobilité.

Au bout de *quinze jours*, le cal est solide, dépourvu de mobilité, beaucoup moins volumineux qu'à cinq et à neuf jours. Ultérieurement, au bout de vingt et de vingt-cinq jours, le cal diminue encore de volume, mais il est parfaitement appréciable encore à la nodosité, variable d'ailleurs, par laquelle il marque sa présence sur l'os.

En somme, chez le lapin, la mobilité du cal disparaît vers le *quinzième jour*. Chez l'homme, l'évolution est évidemment plus lente, mais on rencontre déjà à cette époque une assez grande fixité du cal, notamment chez les jeunes sujets dans un certain nombre de fractures. C'est dire qu'il n'est pas rigoureusement indispensable d'immobiliser pendant une longue durée toutes les fractures, qu'en particulier pour le radius, le péroné, une courte période d'immobilisation suffit. C'est là une question surtout cli-

nique et qui doit être jugée non pas d'une manière générale, mais pour chaque cas particulier, d'après la mobilité de la fracture d'après son siège et surtout d'après sa tendance ou non au déplacement.

Nous avons dit que parfois les muscles étaient le siège d'un épanchement sanguin. En effet, les observations montrent qu'ils sont souvent déchirés. Cruveilhier avait autrefois attaché une grande importance aux lésions musculaires. L'étendue de ces lésions est très variable; il est des cas où les muscles sont presque intacts; en général ils présentent des déchirures très appréciables.

On a beaucoup agité la question de la déchirure du périoste dans les fractures; certains ont pensé que dans quelques fractures, il n'y avait pas de lésion du périoste. Rigal et Vignal, dans toutes leurs expériences, ont trouvé des déchirures du périoste. Nous sommes arrivés au même résultat. Il est possible que si l'on se contente d'un examen à l'œil nu, la déchirure périostique peut échapper, surtout lorsqu'il n'y a pas de déplacement. Notre figure 2 relative à une fracture de côte au bout de deux jours donne une démonstration de ce fait. La fracture est complète; deux fragments sont exactement bout à bout, et le périoste est décollé manifestement, comme l'indique l'examen, à un très faible grossissement, mais fort peu déchiré. A l'œil nu le fait eût passé très probablement inaperçu. En général, la déchirure périostique est évidente, et plus ou moins marquée; tantôt elle existe d'un seul côté, la plupart du temps des deux côtés de la fracture.

Pour les fractures avec plaie, tantôt la fracture a été faite après la plaie, tantôt avant. La plaie a été laissée béante avec un pansement à plat; deux fois sur trois il y a eu suppuration minime, mais évidente, dans le troisième cas, l'os était resté à nu, sans suppuration manifeste.

1° Fractures fermées.

Les premiers phénomènes, et les plus intéressants, sont observés presque immédiatement après la fracture, à la face profonde du périoste sur la surface de l'os, à la limite du décollement périostique. Ces phénomènes aboutissent à une néoformation osseuse considérable qui constituera le cal périphérique ou sous-périostique. Un peu plus tard, les parois du canal médullaire et la moelle elle-même sont envahies par une néoformation osseuse distincte;

enfin les extrémités des fragments réagissent de leur côté et donnent naissance à des bouquets d'os nouveau qui contribuent à la formation du cal.

Pour traduire la réalité des faits et pour la commodité de la description, il y a donc lieu d'étudier : un cal *périphérique*, un cal *médullaire*, un cal *interfragmentaire*.

A. *Cal périphérique.*

Le fait initial consiste dans une irritation nutritive et formatrice de la couche profonde du périoste propagée aux canaux nourriciers de la surface de l'os, c'est-à-dire dans une périosto-ostéite superficielle.

Nous l'avons étudiée sur des coupes longitudinales, transversales et obliques de l'os, comprenant à la fois ce dernier et son périoste.

Sur les coupes *transversales* après vingt-quatre heures, on constate déjà une hypertrophie et une multiplication très nettes de la couche de grosses cellules interposées entre le périoste et l'os. Ces cellules qui ont été nommées cellules embryonnaires (cellules médullaires de Ranvier), se rapprochent par leur forme des ostéoblastes ; en même temps les cellules plates de la membrane fibreuse du périoste sont devenues plus volumineuses qu'à l'état normal.

C'est ce que représente la figure 1 de la planche III, dessinée à un fort grossissement. La lame fibreuse du périoste *p*, possède des cellules conjonctives, fusiformes, *c*, interposées entre ses fibres. En *a*, entre le périoste et la surface de l'os *o*, on voit une ou deux couches de grosses cellules conjonctives de forme épithélioïde ou ostéoblastes, très volumineuses, accolées à la surface de l'os. Ces cellules sont déjà plus grosses et plus nombreuses qu'à l'état normal, vingt-quatre heures après le traumatisme.

Ces phénomènes se passent à une certaine distance du foyer de la fracture, à la limite du décollement du périoste et là où cette membrane a conservé son adhérence avec l'os, car presque constamment elle est déchirée et lacérée plus ou moins au niveau du trait de séparation des deux fragments. Ainsi, dans la figure 2 qui se rapporte à une fracture de côte du second jour, sans déplacement apparent, les fragments étant restés presque au contact, séparés seulement par du sang coagulé *s*, le périoste *p* n'en est pas moins décollé en *p'* et lacéré à gauche du dessin.

Au second jour, l'inflammation ostéo-périostique est plus manifeste, et la formation des cellules intermédiaires entre le périoste et l'os beaucoup plus abondante par suite de la division directe et indirecte des noyaux. Cette néoformation cellulaire se montre en même temps dans les canaux de Havers ou canaux nourriciers de la surface de l'os qui sont agrandis, la substance fondamentale calcifiée de l'os étant en même temps ramollie.

Cet épaississement de la couche sous-périostique et l'agrandissement des canaux de Havers sont très manifestes sur les cou-

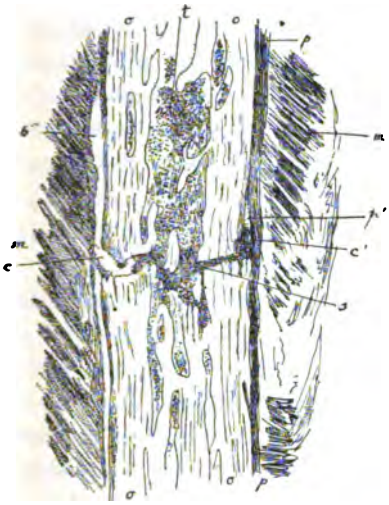

Fig. 2. — Fracture de côte de lapin après deux jours. Les fragments sont bout à bout, sans déplacement. — *p*, *p*, périoste; dans la partie représentée à la droite du dessin, le périoste est intact, tandis qu'il est déchiré à gauche; *c*, *c'*, *s*, sang contenu dans le foyer de la fracture; *m*, muscles accolés au périoste. (Grossissement de 8 diamètres.)

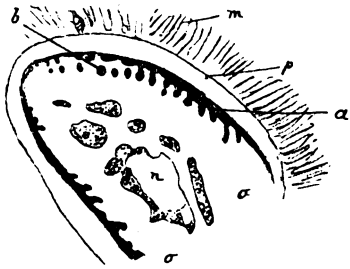

Fig. 3. — Coupe transversale d'une côte de lapin deux jours après la fracture. — *m*, muscles; *p*, périoste; *n*, cavité médullaire centrale; *o*, os ancien; *a*, prolifération des cellules sous-périostiques qui entrent dans les canaux de Havers superficiels en les agrandissant. (Grossissement de 10 diamètres.)

pes transversales de l'os et s'observent très bien même avec les plus faibles grossissements. On sait que ces canaux de Havers sont, à la surface de l'os, perpendiculaires au périoste dont ils reçoivent les vaisseaux, tandis que les canaux qui leur font suite sont dirigés suivant la longueur de l'os. Sur les coupes transversales, les canaux sous-périostiques seront donc vus suivant leur longueur tandis que la série plus profonde de ces canaux sera coupée transversalement. En effet dans la figure 3, on voit une couche sous-périostique *a* très épaisse qui se continue dans les canaux de Havers superficiels très dilatés et dans les canaux transversaux sous-jacents *b*. Ces canaux, agrandis, sont bourrés de cellules qui ont

ramolli et absorbé la substance fondamentale calcaire périphérique.

La surface osseuse paraît donc, dès le second jour sur les coupes transversales, crénelée par le remplissage et l'élargissement des canaux de Havers, qui se montrent séparés par des crénelures constituées elles-mêmes par les parties osseuses conservées entre eux.

Mais le ramollissement superficiel de l'os n'est pas seulement dû à la lésion des canaux vasculaires; dans toute sa surface, sous le périoste enflammé, l'os présente une hypertrophie nutritive des cellules osseuses qui se gonflent et dont les noyaux et le protoplasme sont plus volumineux qu'à l'état normal. Ces cellules osseuses se ramollissent et absorbent la substance fondamentale qui les entoure, de telle sorte que les cavités ostéoplastiques sont elles-mêmes agrandies. Ces cellules s'unissent aux cellules sous-périostiques.

Nous avons représenté dans la figure 4 (planche III) ces lésions, deux jours après la fracture, avec un fort grossissement.

Dans cette figure, le périoste *p*, uni à la couche musculaire *m*, est doublé par la couche de grandes cellules proliférées *a* qui se continue dans les canaux de Havers *v*, *r*. Mais ce n'est pas tout : l'os superficiel *c* montre des lacunes *b*, *d*, contenant de grosses cellules osseuses à noyaux volumineux qui s'anastomosent souvent entre elles et avec les ostéoblastes sous-périostiques. Les ostéoplastes en un mot se transforment par suite de l'irritation nutritive en cavités irrégulières contenant de grosses cellules.

Les coupes *longitudinales* de l'os, deux jours après la fracture, nous donnent des résultats tout à fait semblables et nous montrent les ostéoblastes perforant et disséquant la surface de l'os enflammé. Telles sont les figures 5 et 6 (voyez planche III).

Dans la figure 5 (planche III), au-dessous du périoste *p*, l'os superficiel ramolli et dont la substance fondamentale se colore faiblement, est percé de cavités assez volumineuses *e*, *b*, *d*, qui sont remplies d'ostéoblastes irréguliers, les uns aplatis, de forme épithélioïde, à un seul noyau, parfois à deux noyaux, les autres accolés comme de minces lamelles à la surface de la cavité, les lacunes contiennent de 1 à 5 ou 6 cellules parfois disposées en boyaux, les uns au bout des autres.

La figure 6 (planche III) montre en A des lacunes de Howship remplies d'ostéoblastes épithélioïdes.

En B (fig. 6), une lame osseuse *c*, située sous le périoste *p* est soulevée et en partie détachée de l'os dont elle est séparée par une

quantité d'ostéoblastes sous-périostiques *b*, *a*, remplissant l'espace situé entre elle et l'os ancien *o*.

Les coupes *obliques* par rapport à la surface de l'os accentuent et augmentent les saillies des crénelures formées par le tissu osseux entre les canaux de Havers. Ainsi dans la figure 7 de la planche III qui représente une coupe de ce genre, deux jours après la fracture, à un grossissement de 100 diamètres, on voit en *l*, *l'*, *l''*, trois longues arêtes osseuses situées entre les canaux de Havers remplis de grosses et nombreuses cellules sous-périostiques. Ce sont les crénelures apparentes sur les coupes transversales et dont nous avons parlé plus haut.

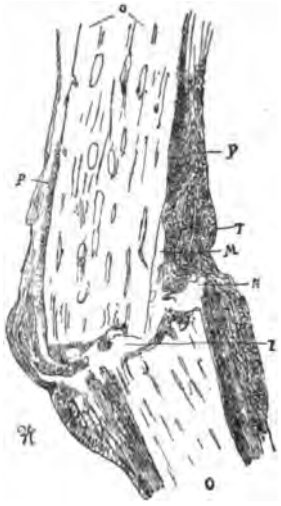

Fig. 8. — Coupe longitudinale d'une fracture de côte d'un lapin trois jours après le traumatisme. (Grossissement de 8 diamètres.) — *o*, *o*, os ancien dont les fragments chevauchent un peu et font un angle obtus ; *p*, *p*, périoste déchiré, décollé en *M*, *N* et très épaissi ; *I*, intervalle entre les deux fragments, *T*, tissu conjonctivo-musculaire périphérique.

Ainsi, pendant les deux premiers jours qui suivent la fracture, la surface de l'os, au niveau du point où le périoste est resté en contact avec lui, présente une sorte de découpage par ostéite, non seulement par l'agrandissement des canaux de Havers, mais aussi par un ramollissement superficiel de la substance osseuse.

Les lésions s'accentuent encore après *trois jours* : le soulèvement de parties osseuses sous forme de minces travées entourées de tissu conjonctif et d'ostéoblastes, l'agrandissement des canaux de Havers envahissant une couche plus épaisse de la surface de l'os, font que ce dernier est hérissé de travées osseuses intermédiaires au périoste et à l'os ancien.

Il est difficile de prononcer s'il s'agit d'une ostéite raréfiante simple ou de l'édification d'un os nouveau périphérique à l'ancien ; pour mieux dire on a affaire sans doute à une ostéite initiale qui se continue par une néoformation osseuse.

On en jugera par la description suivante :

A un faible grossissement, les coupes longitudinales de la côte fracturée montrent un épaississement considérable de tout le tissu périphérique à la fracture, c'est-à-dire des muscles, du périoste et

du tissu sous-périostique. C'est ainsi qu'en *p*, *p* (fig. 8), le tissu nouveau sous-périostique est très épais.

Sur une coupe transversale passant à ce niveau, on voit sous le périoste *p* (fig. 9), une zone de l'os, occupant presque la moitié de l'épaisseur de la diaphyse, en *a*, dans laquelle les canaux de Havers sont extrêmement agrandis, d'un diamètre trois ou quatre fois plus considérable qu'à l'état normal.

Ces canaux de Havers et la surface de l'os entre eux présentent une quantité de gros ostéoblastes. On trouve à la surface de l'os des travées osseuses minces limitées par des ostéoblastes. Ces travées osseuses contiennent elles-mêmes des ostéoblastes. C'est ce que nous avons dessiné dans la figure 10 (voyez la planche III) à un grossissement de 250 diamètres, sur une coupe longitudinale.

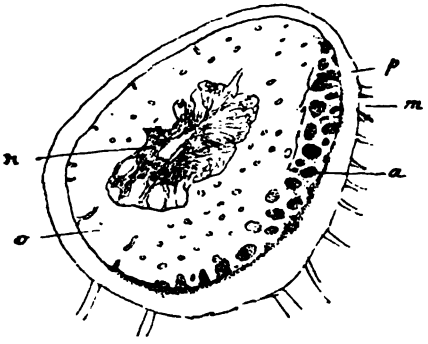

Fig. 9. — Coupe transversale d'une côte trois jours après la fracture. — *m*, muscles entourant le périoste *p*; *n*, cavité médullaire centrale; *a*, cellules sous-périostiques proliférées, entrées dans les canaux de Havers superficiels et les dilatant; *os* avec ses petits canaux de Havers. (Grossissement de 15 diamètres.)

Là, entre le périoste enflammé *p* et l'os ancien *m*, on voit des travées anhistes *l* de substance osseuse légèrement colorée en rose; autour de ces travées s'implantent perpendiculairement des ostéoblastes *o*, pressés les uns contre les autres, très nombreux. Au milieu des travées anhistes elles-mêmes, on voit des ostéoblastes à protoplasma ramifié qui y sont incrustés et qui représentent déjà des ostéoplastes de nouvelle formation. Cette ébauche d'ossification n'existe que par places; elle n'est pas généralisée à une grande étendue de la surface osseuse. C'est le commencement de l'os nouveau sous-périostique qui est la suite ininterrompue de l'ostéite raréfiante des deux premiers jours. Dans cette figure, les ostéoblastes accompagnent le vaisseau *v* qui pénètre dans les canaux de Havers *c*.

Après le troisième comme après le deuxième jour, on observe dans les noyaux des ostéoblastes sous-périostiques une grande quantité de figures de karyokinèse par deux, dont nous avons

donné plusieurs images dans la figure 11 (planche III) (*b*, *c*, *d*, *f*), et des divisions directes. L'ossification sous-périostique, qui apparaît après trois jours, marche avec une extrême rapidité, à tel point qu'après quatre jours elle atteint et même dépasse l'épaisseur de la lame corticale de l'os.

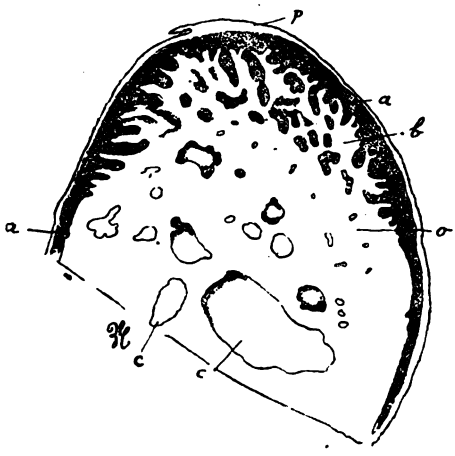

Fig. 12. — Ossification sous-périostique dans une fracture de côte coupée en travers, quatre jours après le traumatisme. — *p*, périoste; *a*, *a*, tissu inflammatoire sous-périostique; *o*, os; *c*, *c*, cavités médullaires; *b*, lamelles osseuses sous-périostiques de nouvelle formation. (Grossissement de 20 diamètres environ.)

Il est facile de se rendre compte de cette néoformation exubérante et de sa forme lorsqu'on examine comparativement les coupes transversales et longitudinales des côtes à cette période.

Les figures 12 et 13 représentent à un faible grossissement un spécimen de ces deux séries de coupes. Dans la section transversale de la figure 12, sous le périoste *p*, au milieu du tissu inflammatoire sous-périostal *a*, on voit une série de travées élevées de l'os ancien en forme de crêtes, anastomosées entre elles, se continuant par leurs bases avec le tissu osseux ancien, terminées en pointe du côté du périoste qu'elles n'atteignent pas, et séparées par du tissu médullaire.

Fig. 13. — Coupe longitudinale d'une côte de lapin quatre jours après la fracture, montrant l'ossification sous-périostique. (Grossissement de 25 diamètres.) — *a*, *a*, tissu cellulo-adipeux recouvrant le périoste; *p*, périoste; *b*, *b*, tissu osseux nouveau sous-périostique, dont les travées minces, parties de l'os ancien, se terminent en pointe dans le tissu inflammatoire sous-périostique; *c*, *c*, os ancien; *d*, *d*, cavité médullaire.

Si l'on examine cette figure en la comparant aux figures 3 et 9, on comprend très facilement le rôle de la multiplication des ostéoblastes dans les canaux de Havers et à la surface de l'os

qui ont donné l'apparence de saillies, de crénelures, de crêtes irrégulières au tissu osseux sapé, découpé, effondré d'abord, puis en néoformation.

La section longitudinale de la figure 13 complète la précédente. On reconnaît en effet, entre le périoste *p* et l'os ancien *c*, une série d'élevures, parties de l'os ancien et faisant corps avec lui par leur base. Ces travées se divisent, s'anastomosent les unes avec les autres et se terminent en pointes effilées du côté du périoste qu'elles n'arrivent pas à toucher. Dans cette figure on remarquera que l'os nouveau périostique *b* a un diamètre à peu près égal à l'écorce *c* limitée en bas par la cavité médullaire centrale *d*.

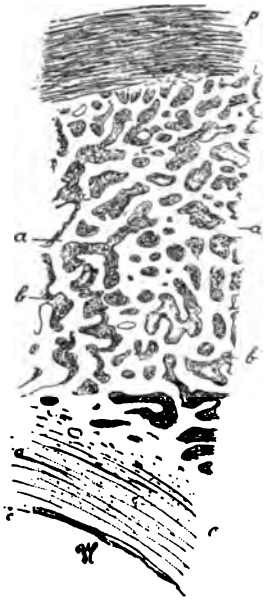

Fig. 14. — Ossification sous-périostique du radius d'un lapin quatre jours après la fracture. — *o*, *o*, os ancien; *p*, périoste; *c*, cavité médullaire. Entre le périoste et l'os ancien on voit une couche très épaisse d'os nouveau avec ses travées minces *a*, *a*, et ses espaces médullaires étroits *b*, *b*. (Grossissement de 25 diamètres.)

Nous avons dessiné, dans la figure 14, un point d'une fracture du radius après quatre jours, où l'os nouveau sous-périostique était beaucoup plus épais que ce qui restait de l'os ancien. Là en effet, on reconnaît que l'os nouveau *ab* situé sous le périoste *p* est deux à trois fois plus étendu que ce qui reste de la diaphyse ancienne *o*, *o*, limitée en bas du dessin par la moelle centrale *c*. Dans cette figure, l'os sous-périostique est complètement constitué déjà et se présente sous la forme de travées minces, ramifiées et anastomosées, constituant un réseau régulier, ininterrompu, séparées par des cavités médullaires étroites.

Dès ce moment, c'est-à-dire après quatre jours, l'os ancien, attaqué à sa surface par l'ostéite raréfiante du début, a été remanié profondément et transformé en un os nouveau exubérant, véritable exostose qui encroûte sa périphérie.

Les travées osseuses présentent, au milieu d'une substance fondamentale calcifiée, des cavités ou ostéoplastes avec de grosses cellules osseuses à protoplasma granuleux, ramifié, à noyau ovoïde très manifeste, comme cela a toujours lieu pour les travées de

nouvelle formation. Le protoplasme de ces cellules s'unit par ses prolongements avec celui des cellules voisines. Le long des travées on trouve plus ou moins d'ostéoblastes en train de s'y incruster. Le contenu, souvent vascularisé des cavités médullaires, est du tissu cellulaire à cellules conjonctives volumineuses possédant de gros noyaux ovoïdes.

Dans certaines travées, l'ossification se fait aux dépens des cellules conjonctives de la moelle voisine, sans l'intermédiaire des ostéoblastes, ainsi que le montre bien la figure 15. Là, en effet, les deux travées osseuses *a* et *b* siègent au milieu d'une moelle conjonctive *c*, dont les cellules voisines du bord des travées s'y inscrustent et deviennent des ostéoplastes.

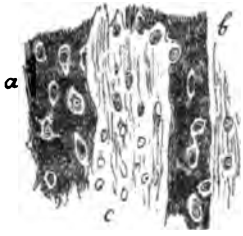

Fig. 15. — Ossification par le tissu conjonctif dans une fracture du radius de quatre jours chez un lapin. — *a*, *b*, lamelles osseuses contenant des ostéoplastes; *c*, tissu conjonctif médullaire. (Grossissement de 200 diamètres.)

Jusqu'ici nous n'avons pas parlé de la formation de tissu cartilagineux. Ce dernier ne fait son apparition qu'après la formation osseuse des quatre premiers jours. L'ossification du début se passe absolument du concours des cellules du cartilage.

En règle générale, ce n'est qu'après cinq jours qu'il se forme une lame mince de cartilage au-dessous du périoste, ainsi que l'a montré Ziegler. Ce tissu cartilagineux de formation périostique est ordinairement séparé des travées osseuses sous-jacentes par des couches de tissu conjonctif enflammé et d'ostéoblastes. La double coloration à l'hématoxyline et au liquide de van Gieson met en évidence les capsules et la substance fondamentale de ce tissu, car les capsules en sont colorées en violet clair ainsi que nous l'avons représenté dans la figure 16 (voyez la planche III). Dans cette figure dessinée à 500 diamètres, on peut constater la genèse des capsules et cellules cartilagineuses aux dépens des cellules conjonctives hypertrophiées du périoste *p*. On constate d'abord des filaments minces colorés en violet le long des cellules périostiques, puis un entourage de quelques-unes de ces cellules par ces mêmes filaments qui s'épaississent ensuite (*c*, *c*) et constituent enfin la capsule propre des cellules; ces dernières s'hypertrophient; leur protoplasme devient globuleux ou ramifié, et les capsules sont au milieu d'une substance fondamentale anhiste.

Cette zone cartilagineuse est, dans notre figure 16 (planche III), intermédiaire entre le périoste et la couche de grands ostéoblastes *t'* qui la sépare de la travée osseuse *l*. Cette travée contient dans son intérieur des ostéoplastes *n* volumineux qui proviennent évidemment des ostéoblastes voisins *o* qui entourent partout la travée osseuse. Le cartilage ne contribue en rien ici à l'ossification.

Fig. 17.— Ossification dans le cartilage sous-périostique quatre jours après la fracture d'un radius de lapin. (Grossissement de 250 diamètres.) — *a*, capsule cartilagineuse vide ; *c*, cellule cartilagineuse dans sa capsule ; *b*, capsule cartilagineuse contenant cinq cellules ; *m*, incrustation calcaire d'une capsule cartilagineuse ouverte ; *o*, incrustation calcaire du même ordre, entourant un ostéoplaste ; *m'*, une cellule en train de devenir ostéoplaste ; *n*, une capsule cartilagineuse calcifiée ; *p*, *p*, substance fondamentale cartilagineuse.

C'est ainsi que se passent habituellement les choses. Cependant nous avons vu, dans un point de nos préparations après quatre jours, un îlot de cartilage sous-périostique tout à fait net et à la limite profonde duquel il y avait une ébauche d'ossification aux dépens des cellules et capsules du cartilage. Nous avons représenté ce fait exceptionnel dans la figure 17. On y voit une coupe de cartilage hyalin contigu, en haut de la figure, avec le périoste, en bas avec des travées osseuses ; les capsules cartilagineuses présentent en *b* une quantité plus ou moins considérable de cellules proliférées. Les capsules ouvertes dans les espaces médullaires comme en *d* et en *e*, montrent à leur surface des points incrustés de calcaire *m*, colorés en rouge intense et que nous avons indiqués par une teinte foncée. Dans la calcification *o*, on voit un ostéoplaste, de même qu'en *m'*. En *n*, toute la bordure d'une capsule cartilagineuse est incrustée de calcaire. Les capsules s'incrustent isolément de substance calcaire, ce qui donne à l'ossification par le cartilage un aspect tout spécial. Nous y reviendrons bientôt à propos du cal interfragmentaire. Telle est l'ossification débutant dans le cartilage.

En même temps que se développe le cartilage, après le cinquième jour, l'os nouveau continue son évolution et sa croissance, les lamelles de nouvelle formation, toujours très minces, étant placées au milieu d'un tissu médullaire conjonctif très vascularisé, et bordées

par de nombreux ostéoblastes. La figure 18 de la planche III montre ces lamelles dans leur zone profonde en contact avec l'os ancien. Ces lamelles, *o*, *o*, *p*, possèdent dans leur intérieur de gros ostéoplastes *f*. Elles sont bordées d'ostéoblastes disposés tantôt irrégulièrement, tantôt comme des cellules d'épithélium pavimenteux *d* ou cylindrique, possédant parfois deux gros noyaux ovoïdes, souvent anastomosées. Au milieu des espaces médullaires assez larges, on trouve du tissu fibrillaire conjonctif avec des vaisseaux capillaires *v*. Au contact de l'os ancien *m*, dont les lamelles sont régulières et les ostéoplastes petits et allongés, il se forme toujours des travées osseuses nouvelles *n*, qui font corps avec lui, mais s'en distinguent nettement par leur couleur plus rouge et par le volume beaucoup plus considérable de leurs ostéoplastes, contenant des cellules osseuses volumineuses pourvues de gros noyaux.

Après le sixième jour, le cal périphérique de la côte est bien constitué, de telle sorte qu'il apparaît, lorsqu'on a mis l'os à nu, en le séparant des faisceaux musculaires qui l'entourent; on voit à l'œil nu un renflement ovoïde, blanchâtre, assez ferme au niveau de la fracture; mais les fragments ont encore conservé une certaine mobilité. La surface de ce renflement montre des fibres musculaires englobées dans du tissu conjonctif enflammé riche en grandes cellules de ce tissu, puis, en allant plus profondément, les tissus fibreux denses dus à l'inflammation du périoste, doublés par une couche de cartilage hyalin, et enfin la production de travées osseuses parties de l'os. L'os nouveau qui se développe aussi à ce moment, au contact des extrémités osseuses fracturées, s'unit à l'os nouveau sous-périostique et forme un bourgeon osseux de travées minces à la surface de chacun des fragments de l'os fracturé. Ces deux bourgeons osseux sont séparés l'un de l'autre par du tissu conjonctif dans lequel se forme du tissu cartilagineux venu de la périphérie sous-périostale.

Ce cartilage qui, du périoste, son lieu de développement primitif, pénètre comme un coin entre les deux extrémités osseuses, se développe peu à peu les jours suivants, de telle sorte qu'il les sépare complètement comme par une virole ou un diaphragme cartilagineux.

Après six jours, le cartilage sous-périostique, assez épais, est toujours séparé des travées osseuses par du tissu conjonctif et des ostéoblastes qui s'implantent et s'incrustent dans les travées en train de se développer.

La figure 19 montre à gauche le cartilage hyalin *C*, au milieu, le tissu conjonctif vascularisé *V*, et à droite, une travée mince *O* dont les ostéoplastes proviennent des ostéoblastes *B* qui lui sont accolés.

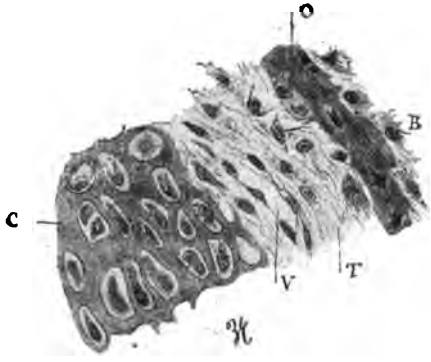

Fig. 19. — Ossification d'une fracture de côte de six jours. — *C*, cartilage; *T*, tissu médullaire avec des ostéoblastes *B*, constituant une travée osseuse *O*; *V*, un vaisseau capillaire de nouvelle formation. (Grossissement de 250 diamètres.)

Certaines travées, plus profondes et plus épaisses, s'accroissent aux dépens des cellules de tissu conjonctif qui remplissent les espaces médullaires. Dans la figure 20, on a sous les yeux deux travées *O*, *O*. Entre elles, existe un espace médullaire *M* rempli de cellules conjonctives anastomosées, pourvues de gros noyaux ovoïdes. Ces cellules conjonctives entrent directement dans le tissu calcifié et y restent emprisonnées à l'état d'ostéoplastes. Ceux-ci restent anastomosés par les prolongements du protoplasma cellulaire, comme cela est très évident au niveau du groupe A des cellules osseuses. Il n'y a pas là d'ostéoblastes. En d'autres termes, les ostéoblastes et les cellules du tissu conjonctif jouissent de la même propriété de former les cellules osseuses; les premiers, en effet, dérivent assurément des secondes et possèdent les mêmes propriétés physiologiques. C'est pourquoi nous leur assimilons les grandes cellules libres sous-périostiques représentées dans la figure 1 (planche III) et dont le rôle initial est si important. Cellules de tissu conjonctif sous-périostique et médullaire, ostéoblastes, cellules de la moelle, cellules cartilagineuses proliférées dans les capsules en voie de rivulation, ont la

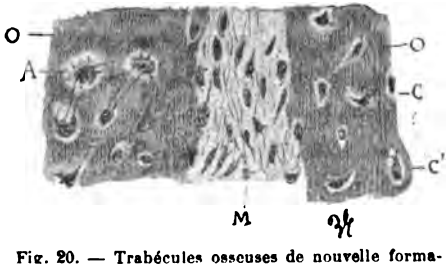

Fig. 20. — Trabécules osseuses de nouvelle formation, six jours après la fracture d'une côte chez le lapin. — *O*, *O*, ces deux travées osseuses; *A*, cellules osseuses anastamosées par les prolongements de leur protoplasme; *M*, moelle conjonctive dont les cellules deviennent directement des ostéoplastes; *C*, *C'*, deux cellules conjonctives en train de devenir des cellules osseuses. (Grossissement de 250 diamètres.)

même structure et les mêmes fonctions en ce qui touche l'ossification. Nous avons représenté dans la figure 21 de la planche III des spécimens de ces cellules : en A, des cellules conjonctives du périoste dont l'une est en voie de division indirecte, en B des ostéoblastes dont plusieurs sont en division directe. La multiplication de ces éléments se poursuit pendant une dizaine de jours après la fracture; ceux qui sont représentés dans la figure 21 se rapportent à une fracture de neuf jours.

Au bout de neuf jours, le cal est plus volumineux; il est d'apparence fibro-cartilagineuse, mais cependant les fragments ont conservé encore une certaine mobilité.

Au bout de douze à quinze jours, les fragments ne sont plus mobiles et ils sont encroûtés dans une substance unissante fibro-ostéo-cartilagineuse; la tuméfaction ovoïde formée par le cal au niveau de la fracture a diminué de volume. Elle est constituée à sa surface par l'épaississement fibreux des muscles voisins de l'os et par le périoste épaissi; puis, au-dessous du périoste et entre les fragments par du cartilage; au-dessous du cartilage par l'os nouveau sous-périostique et par celui qui part de l'extrémité des fragments.

Les coupes d'ensemble longitudinales de fractures de côte sont, à cet égard, très démonstratives à un faible grossissement.

La figure 22 de la planche IV représente à 12 diamètres une préparation passant au centre de la fracture : les deux fragments osseux *o*, *o* sont presque en contact, et le déplacement est minime. Sous le périoste *p*, *p*, on voit un tissu cartilagineux hyalin *c*, *c*, très épais, qui s'amincit pour passer entre les deux fragments qu'il sépare. Ce tissu cartilagineux est coloré par l'hématoxyline en violet, tandis que les fragments osseux anciens *o*, *o*, sont colorés en rouge orangé et l'os nouveau trabéculaire sous-périostique *b*, *b*, est coloré en rouge carmin par le liquide de van Gieson. On remarquera que les travées de l'os nouveau sont toujours plus épaisses à partir de l'os ancien avec lequel elles sont intimement unies; les travées s'amincissent et se terminent en pointe à leur union avec le cartilage; leurs mailles sont aussi beaucoup plus étroites au niveau de ce dernier. La raison en est que ces travées sont en voie de développement aux dépens du cartilage comme nous le verrons bientôt.

La figure 23 dessinée aussi à un faible grossissement, et qui se

rapporte à une fracture de quinze jours, n'est pas moins instructive. Sous le périoste P, il existe une nappe de cartilage hyalin C, C, très large qui borde les travées d'ossification nouvelle. Celles-ci, T, T, constituent un réseau qui se termine par des extrémités libres dans le cartilage et qui se continue directement avec l'os ancien O, O, d'où il part. Ces réseaux T, T, d'os nouveau, de même que ceux *b*, *b*, de la figure 22, sont surtout développés dans le sinus de l'angle obtus que forment les deux fragments osseux O, O. Dans le foyer de la fracture de la figure 23, nous avons représenté en N, N', deux

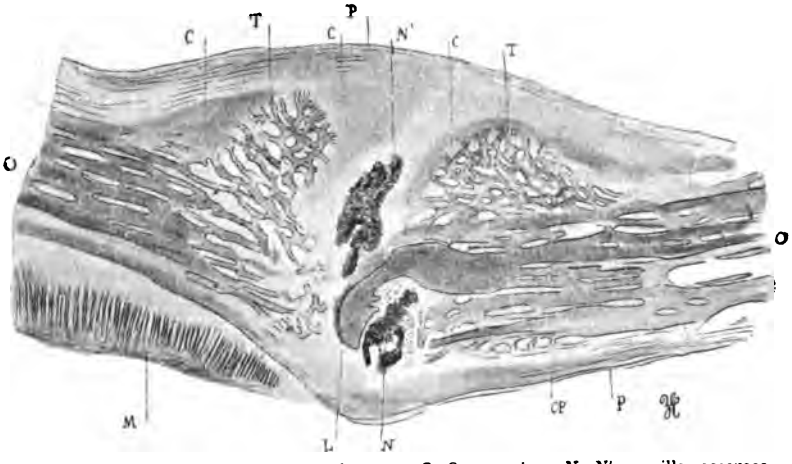

Fig. 23. — Fracture de côte de quinze jours. — *O*, *O*, os ancien ; *N*, *N'*, esquilles osseuses entourées de cellules géantes, de sang et de tissu cellulaire ; *T*, *T*, os nouveau situé sous le périoste et à l'extrémité des fragments ; *L*, lame osseuse ancienne retournée par le traumatisme ; *C*, cartilage ; *M*, muscles ; *P*, périoste. (Grossissement de 10 diamètres.)

îlots dans lesquels il y avait encore des débris osseux provenant de la fracture et sur le sort desquels nous reviendrons bientôt.

Le cal périphérique, où domine le cartilage autour des extrémités de l'os et entre elles, cartilage en rapport avec la surface externe de l'os nouveau, est donc complet et unit les deux fragments du douzième au quinzième jour ; mais il n'est pas encore à l'abri d'un traumatisme un peu fort, car le cartilage n'y résisterait pas.

La consolidation complète du cal périphérique ne sera définitive que lorsque le cartilage sera remplacé par de l'os. Cette transformation du cartilage en travées osseuses va se faire progressivement les jours suivants par les procédés histologiques bien connus de l'ossification aux dépens du cartilage.

Sous le périoste, le cartilage est hyalin avec une substance fon-

damentale anhiste et des capsules ovoïdes ou rondes ne contenant en général qu'une cellule. Celle-ci est généralement pourvue d'un protoplasme étoilé, ou irrégulier avec des prolongements multiples et d'un noyau ovoïde assez volumineux. Mais quand on se rapproche des travées osseuses, les capsules s'agrandissent, le protoplasme des cellules augmente; des noyaux se divisent par division directe, plus rarement par division indirecte et les capsules se divisent elles-mêmes ou montrent dans leur intérieur plusieurs cellules.

La figure 24 représente les capsules cartilagineuses quinze jours après la fracture et dans le voisinage de l'ossification. Les unes possèdent deux cellules; d'autres trois, quatre ou cinq cellules avec leur protoplasme granuleux, souvent anastomosé, et leurs noyaux.

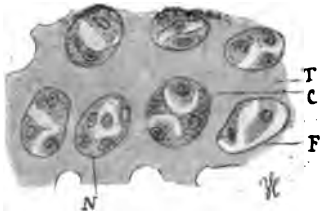

Fig. 24. — Cartilage sous-périostique au voisinage des travées osseuses de nouvelle formation, quinze jours après une fracture de côte d'un lapin. — *C*, cellules cartilagineuses en division, au nombre de quatre dans une capsule; *F*, capsule contenant deux cellules; *N*, capsule contenant cinq cellules; *T*, tissu cartilagineux. (Grossissement de 250 diamètres.)

Le tissu cartilagineux ainsi constitué est parcouru par des vaisseaux de nouvelle formation venus les uns du périoste, les autres du tissu médullaire de l'os ancien. Ces vaisseaux capillaires sont accompagnés de cellules du tissu conjonctif volumineuses qui se transformeront en ostéoblastes. Les capsules cartilagineuses, contenant une ou plusieurs capsules ou seulement des cellules après la dissolution des capsules secondaires, s'ouvrent les unes dans les autres et finalement dans les espaces médullaires vascularisés qui se sont creusés au milieu du cartilage.

Ces capsules cartilagineuses, contenant plusieurs cellules assez petites, à protoplasme hérissé de saillies, habituellement anastomosées entre elles, s'ouvrent par dissolution en un point de leur étendue, dans un espace médullaire appartenant à l'os nouveau qui leur est contigu.

La figure 26, A, de la planche IV, colorée à l'hématoxyline et au van Gieson, représente une phase plus avancée de l'ossification du cartilage; les parties incrustées de sels calcaires sont fortement colorées en rouge; le centre de la figure est occupé par une travée cartilagineuse *t* contenant des capsules et cellules du cartilage *h*, *d*; cette travée est limitée en *m*, *m*, par deux espaces médullaires con-

tenant de petites cellules parfois anastomosées et des vaisseaux sanguins. La bordure rouge, calcifiée, de la travée cartilagineuse, emprisonne déjà plusieurs petites cellules médullaires *n*, *n*, qui sont devenues des corpuscules osseux.

En B, figure 26, nous avons représenté trois capsules du cartilage hyalin, voisin de l'ossification, dont les cellules sont en voie de division.

Le cartilage hyalin dont les capsules s'ouvrent dans des espaces médullaires de l'os voisin est donc ainsi découpé, percé irrégulièrement par la moelle vascularisée, et les travées cartilagineuses festonnées, conservées entre les cavités médullaires, servent de charpente à l'incrustation calcaire, à l'ossification, qui s'effectuent à leurs bords.

La figure 27 de la planche IV fera bien comprendre ce mode d'ossification. Une partie du cartilage hyalin sous-périostique montre, à gauche du dessin, en *c*, *c'*, *c''*, des capsules dont les cellules sont en voie de multiplication. A droite, des espaces médullaires vascularisés *m*, *m*, *m*, ont perforé le cartilage; il en est résulté que des travées cartilagineuses *t*, *t*, *t*, *t*, séparent les espaces médullaires. Ces travées de cartilage hyalin contiennent dans leur substance hyaline des capsules et des cellules cartilagineuses *b*, et elles sont bordées par des incrustations calcaires festonnées, renfermant des ostéoplastes.

Cette figure 27 qui se rapporte à une fracture du radius de vingt jours est comparable à la figure 17 prise sur une fracture de quatre jours.

L'apparence de festons calcifiés est due à ce que l'infiltration calcaire a atteint plus particulièrement la capsule d'un chondroplaste ouvert, et la calcification conserve l'aspect d'une demi-lune au milieu de laquelle se trouve souvent un ostéoplaste.

Ce tissu osseux nouveau dans lequel les travées, formées par du cartilage hyalin, contiennent des capsules et cellules cartilagineuses, est assez curieux par lui-même et pose le problème de ce qui adviendra ultérieurement. Il est certain que ces éléments cartilagineux disparaîtront plus tard ; la substance hyaline du cartilage sera incrustée de sels calcaires et contiendra des ostéoplastes venus des cellules médullaires ; mais que deviendront les capsules et cellules cartilagineuses?

Nous avons observé souvent des dégénérescences et la mortification de ces cellules. Ainsi dans la travée T de la figure 28, prise

dans une préparation de fracture de 15 jours, presque toutes les cellules cartilagineuses sont atrophiées et réduites à quelques granulations qui remplacent leur protoplasma et leur noyau. Les capsules sont épaissies et plusieurs, comme A, sont incrustées de sels calcaires sans qu'il y ait genèse d'ostéoplastes. Cet îlot de cartilage est entouré de tissu médullaire M.

La figure 29, provenant d'une fracture de côte de vingt-cinq jours, montre aussi une travée cartilagineuse A, entourée de tissu médullaire T. Au milieu de cellules cartilagineuses vivantes dont l'une

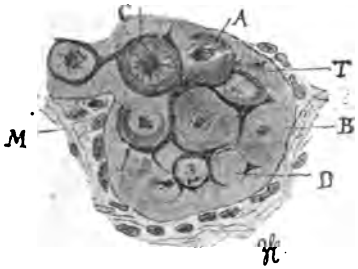

Fig. 28. — Une travée cartilagineuse en voie d'ossification dans une fracture de côte de quinze jours. — *D*, tissu osseux au pourtour de la travées avec deux ostéoplastes *B* et *D*; *C*, cellule cartilagineuse avec son protoplasma étoilé et sa capsule; *A*, cellule cartilagineuse en voie d'incrustation calcaire; *M*, tissu médullaire. (Grossissement de 250 diamètres.)

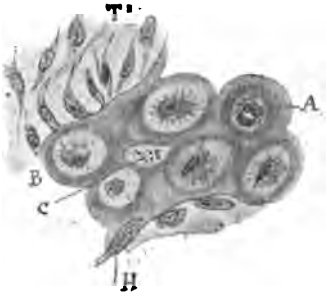

Fig. 29. — Travée cartilagineuse située au milieu d'un tissu médullaire riche en cellules conjonctives *T* et présentant en *H*, une cellule conjonctive pénétrant dans le tissu cartilagineux. — *A*, cellule cartilagineuse possèdent deux noyaux; *C*, cellule cartilagineuse en dégénérescence karyolithique. (Grossissement de 250 diamètres.)

est même en division, on observe une cellule C qui est réduite à une agglomération de granulations de nucléine.

Une des cellules médullaires, H, est en train d'entrer dans la travée pour y devenir un corpuscule osseux.

L'ossification du bord de ces travées peut être déjà très complète bien qu'il reste encore des cellules cartilagineuses à leur centre. Ainsi, dans la figure 30, relative à une fracture de 25 jours, on a affaire à une travée presque complètement ossifiée et épaisse limitée en F et C par du tissu médullaire. Tout le tissu voisin de la moelle est ossifié avec de nombreux ostéoplastes, O, O, E, F. Cependant, au milieu de ce tissu osseux, on a de nombreuses capsules cartilagineuses dont beaucoup sont incrustées de sels calcaires M, en même temps que leurs cellules sont atrophiées. On remarquera, au bas de ce dessin, que la cavité médullaire est bordée

d'ostéoblastes C et contient au milieu de son tissu conjonctif une grande cellule ou myéloplaxe B.

Bien que l'ossification irrégulière dans le cartilage, telle que nous venons de la décrire soit le plus communément observée, on peut y trouver cependant une ossification régulière, une rivulation des capsules et cellules cartilagineuses, semblable à ce qui se passe dans les cartilages de conjugaison.

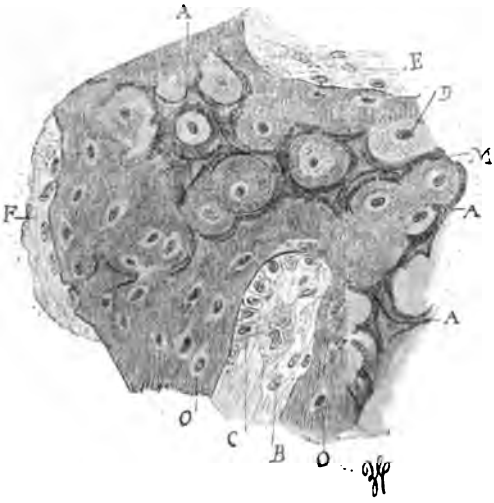

Fig. 30. — Lamelle osseuse contenant des cellules et capsules de cartilage dans une fracture de côte de vingt-cinq jours chez un lapin. — *A*, *A*, cellules et capsules épaisses de cartilage incrustées de sels calcaires; *D*, capsule cartilagineuse contenant une cellule osseuse; *O*, *O*, cellules osseuses de nouvelle formation. Dans la cavité médullaire au bas de la figure, on voit des ostéoblastes *B*, et une cellule géante multinucléée *B*. (Grossissement de 250 diamètres.)

La figure 31 de la planche IV en est un type manifeste.

A partir du périoste *a*, on voit des cellules conjonctives s'entourer d'une capsule comme en *t*; puis il se forme entre les cellules cartilagineuses capsulées une substance anhiste cartilagineuse. Cellules et capsules se divisent et se multiplient pour former de longs boyaux, *c*, *c'*, séparés par une mince couche de cartilage hyalin; puis ces boyaux de rivulation s'ouvrent dans les espaces médullaires voisins en donnant lieu à des rigoles *b*, remplies de petites cellules et bordées par des travées de cartilage *d*. Celles-ci serviront de travées directrices à l'ossification qui s'effectuera à leurs bords.

Suivant ce mode, il n'y aura pas de capsules ni de cellules cartilagineuses dans les travées ossifiées.

Quelle que soit la variété d'ossification observée dans le cartilage, il n'en est pas moins sûr qu'il finit par disparaître totalement, remplacé par l'os nouveau. Ce dernier arrive jusqu'à la limite du tissu fibreux du périoste, à la périphérie de la fracture. Entre les deux fragments osseux, les travées de l'os nouveau s'unissent à travers le cartilage qui les séparait d'abord.

Déjà au bout de 25 jours, il ne reste que très peu de ce cartilage intermédiaire, et l'espace compris dans le foyer de la fracture est comblé presque complètement par un réseau de travées osseuses formant un tout, sans distinction entre les bouquets osseux venus de chacun des fragments.

C'est ce que nous avons dessiné dans la figure 32, à un très faible grossissement, dans une fracture costale de 25 jours.

Dans ce fait, les fragments *o*, *o*, *o'*, *o'*, avaient un peu chevauché; tout l'espace compris entre eux, N, est occupé par l'os nouveau

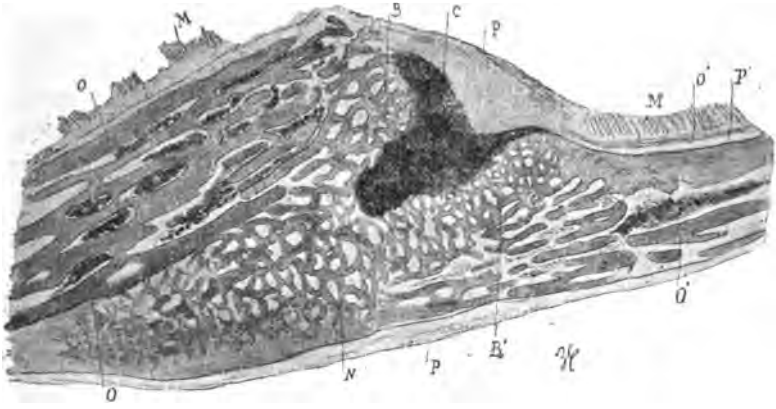

Fig. 32. — Coupe longitudinale d'une fracture de côte de lapin après vingt-cinq jours. — *O*, *O'*, os ancien dont les fragments chevauchent; *M*, muscles; *P*, *P'*, périoste; *N*, os nouveau sous-périostique réunissant les deux fragments; *C*, cartilage très coloré par l'hématoxyline; en *B*, *B'*, les travées de l'os nouveau forment des mailles très étroites au niveau du cartilage. (Grossissement de 10 diamètres.)

dont les travées sont plus épaisses au niveau de l'os ancien que du côté du périoste ou qu'au contact du cartilage C. Le cartilage, coloré très fortement par l'hématoxyline, et que nous avons ici teinté en noir, est réduit à une sorte de coin dont la base regarde le périoste fibreux très épaissi en ce point, tandis que sa pointe est dirigée vers le centre de la fracture. Ses bords sont en voie de transformation osseuse, ce qu'indique la petitesse des travées et des mailles osseuses à son contact. Les deux parties de la néoformation osseuse B, B' représentent des émanations du bout des deux fragments.

On a devant les yeux une ossification considérable, sous-périostique et interfragmentaire, tandis que le cartilage, très réduit, n'existe plus que d'un côté sous le périoste.

Dans toutes ces formations osseuses des fractures de 12 à 30 jours, il est facile de reconnaître les travées osseuses provenant soit du périoste ou de la moelle, soit du cartilage. Les premières en effet, formées aux dépens des ostéoblastes périostiques ou médullaires ne présentent pas de lignes cartilagineuses directrices, tandis que dans les travées osseuses provenant du cartilage on reconnaît toujours des lignes cartilagineuses rectilignes ou indiquant des capsules cartilagineuses. Dans nos préparations en effet, tout ce qui est d'origine cartilagineuse est coloré en violet par l'hématoxyline pendant que le tissu osseux est teinté en rouge par le van Gieson. C'est une coloration élective tout à fait caractéristique.

Dans les pages qui précèdent, nous nous sommes surtout attachés aux phénomènes les plus importants de la réparation des fractures, c'est-à-dire au rôle du périoste et à l'étude de la formation nouvelle de l'os sous-périostique et du cartilage. Nous avons vu que la formation des premières travées osseuses précède l'apparition du cartilage ; que ce dernier sert très puissamment ensuite à l'organisation de l'os.

Nous devons maintenant insister sur le rôle du *tissu conjonctif* et *des muscles* qui entrent pour une part dans la constitution du cal périphérique.

Pendant le premier et le second jour, du sang a été épanché dans le tissu cellulo-adipeux et le tissu conjonctif des muscles ; il y subit les modifications habituelles aux ecchymoses, en même temps que les éléments conjonctifs présentent un certain degré de diapédèse et d'inflammation.

Mais dans les fractures fermées, la formation des globules blancs est peu intense et les phénomènes inflammatoires prédominent. Au second et au troisième jour, les cellules conjonctives hypertrophiées et multipliées dans le tissu cellulo-adipeux et les faisceaux musculaires donnent lieu à une tuméfaction très notable, et à un tissu inflammatoire qui entoure les débris du périoste, transforme le tissu cellulo-adipeux et infiltre les muscles, surtout les muscles intercostaux voisins de la solution de continuité de la côte. La multiplication des cellules du tissu conjonctif, leur forme ovoïde, en fuseau, leurs noyaux volumineux et leur grand nombre donnent, par places, à ce tissu, au quatrième et cinquième jour, l'apparence, à s'y méprendre, d'îlots sarcomateux.

Les faisceaux musculaires sont séparés par ce tissu très riche en cellules conjonctives. Ils sont eux-mêmes souvent cassés, tiraillés, en dégénérescence vitreuse. Les cellules du sarcolemme montrent une prolifération très intense de leurs noyaux. Dans certaines préparations, on voit de cinq à dix noyaux, pressés en boudin les uns contre les autres, et remplaçant une cellule dont le protoplasma paraît avoir disparu.

Tel est le faisceau M de la figure ci-contre d'une fracture de cinq jours dont les cellules propres sont remplacées par des séries de noyaux, A, B, C, soit isolés comme en B, soit agglomérés et encore unis comme en A ; la striation transversale de ce faisceau n'existe plus, et il présente en D de larges stries d'étirement ; ailleurs, les faisceaux sont transformés en larges blocs hyalins ; sur certaines coupes transversales de faisceaux, on trouve une couronne de cellules et de noyaux sarcolemmiques, etc., en un mot, toutes les lésions d'une myosite subaiguë intense avec très peu de globules blancs.

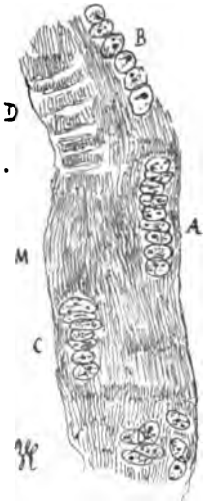

Fig. 33. — Un faisceau musculaire montrant une prolifération des noyaux des cellules du sarcolemme, dans le cal d'une fracture de côte de cinq jours. — *A, B, C*, cellules sarcolemmiques possédant de cinq à dix noyaux pressés les uns contre les autres en séries allongées ; *D*, déchirures transversales du faisceau. (Grossissement de 300 diamètres.)

B. *Cal médullaire.*

L'os nouveau développé dans le canal médullaire des os longs possédant une moelle centrale est très facile à étudier, mais les os spongieux comme les côtes, se prêtent mal à son étude, parce que les cavités médullaires sont étroites et ne sont qu'exceptionnellement le siège de lames osseuses nouvelles.

Dans le radius et l'humérus, où nous avons étudié l'ossification dans le canal médullaire, on observe d'abord pendant les trois premiers jours une ostéite limitée à la surface du canal médullaire, en tout point semblable à l'ostéite sous-périostique. La moelle est enflammée dans une zone peu distante du foyer de la fracture, et montre des cellules migratrices, rondes, autour des vésicules adipeuses dont la graisse est en partie résorbée. En même temps, de grandes cellules médullaires, pourvues d'un noyau ovoïde, se montrent au contact de la surface osseuse de la cavité, et les canaux de

Havers qui s'y rendent, sont dilatés et remplis des mêmes éléments.

On assiste à une ostéite raréfiante limitée qui se continue, au quatrième jour, par une formation de travées osseuses, absolument comme cela a lieu sous le périoste. Les travées osseuses de nouvelle formation, adhérentes à l'os ancien et faisant corps avec lui, constituent un réseau anastomotique terminé par des pointes du côté de la partie centrale de la moelle, de même que les travées de

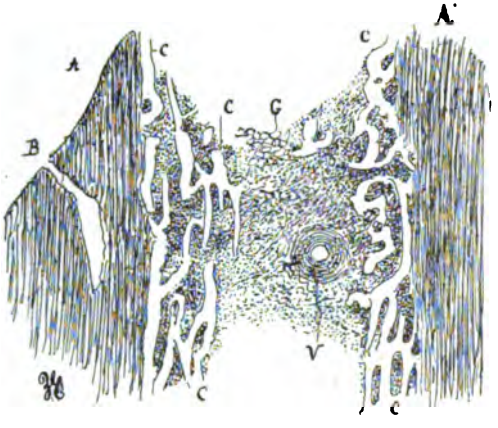

Fig. 34. — Ossification de la moelle osseuse dans une fracture du radius de sept jours et demi chez le lapin. (Grossissement de 40 diamètres.) — *A*, *A'*, tissu osseux compact de la diaphyse; *B*, une fente traumatique, due à la fracture; *C*, *C*, *C*, *C*, lamelles osseuses de nouvelle formation parties de l'os ancien et faisant saillie dans la cavité centrale de la moelle; *G*, moelle adipeuse, enflammée à son contact avec l'os nouveau; *V*, un vaisseau de la moelle.

l'os sous-périostique se terminaient par des extrémités libres tournées du côté du périoste.

Notre figure 34, dessinée d'après une préparation de fracture du radius après sept jours et demi, offre l'ensemble de cette disposition sur une coupe longitudinale. L'os ancien est représenté par A, A'. Le canal médullaire occupe le centre de la figure. A la surface interne de ce canal, adhérentes à l'os ancien, des travées osseuses nouvelles C, C, C, s'élèvent en s'anastomosant, en circonscrivant des espaces médullaires et se terminent en pointe dans la moelle enflammée. Celle-ci présente en V une artère; sa disposition en vésicules adipeuses est conservée en G, tandis que, dans sa plus grande étendue, la graisse a totalement disparu consécutivement à son inflammation.

La moelle osseuse enflammée possède donc les mêmes propriétés ostéogéniques que le périoste.

Les détails dans lesquels nous sommes entrés à propos de l'ossification sous-périostique nous dispensent de donner une histologie détaillée de la structure et du mode de formation des travées osseuses nouvelles d'origine médullaire ; le tissu conjonctif intermédiaire renferme de grandes cellules conjonctives et des ostéoblastes ; le tissu osseux possède de grandes cellules dérivant des éléments cellulaires précédents. Il n'y a pas de cartilage de nouvelle formation, et par suite aucune trace d'ossification par ce dernier tissu.

C. *Cal interfragmentaire.*

Un jour après la fracture, le foyer est rempli de sang épanché qui s'y coagule. Cette extravasation du sang provient de la déchirure des vaisseaux de l'os et du périoste. Le sang peut s'extravaser dans les muscles voisins par les solutions de continuité du périoste. Le traumatisme qui a brisé l'os a souvent pour effet d'en détacher des lamelles ; les extrémités osseuses sont irrégulières, tordues parfois ou un peu écrasées ; le sang entoure les petites esquilles séparées et pénètre dans quelques espaces médullaires ouverts. Toutes les parties osseuses ainsi traumatisées, esquilles et extrémités des fragments, subissent une lésion constante qui consiste dans la mortification des cellules osseuses contenues dans les ostéoplastes.

Après un jour, le protoplasme de ces cellules est ratatiné et leurs noyaux ne se colorent plus par leurs colorants habituels. Deux et trois jours après, les ostéoplastes ne contiennent plus qu'un petit amas de grains colorés représentant la substance protoplasmique et nucléaire. Beaucoup de ces ostéoplastes sont presque vides et leur cavité, claire, est agrandie. L'os est lui-même un peu pâli.

La figure 35 de la planche IV montre à un grossissement de 250 diamètres, une partie du foyer d'une fracture de trois jours. On y voit, au milieu du sang coagulé *s*, une esquille tout à fait détachée, *e*, et deux lamelles osseuses, *a*, *a'*.

Le sang présente des fibrilles de fibrine colorées en rouge, des globules rouges et des globules blancs; il a pénétré en *s* dans un canal médullaire.

L'esquille *e* offre de nombreux ostéoplastes, tout à fait vides de leur contenu *n* et d'autres cavités ostéoplastiques *n'* contenant encore quelques grains très petits et colorés. Les lamelles *a*, *a'*, de l'extré-

mité d'un fragment ont subi une mortification et une disparition analogue de leurs cellules osseuses. Celles-ci ont été complètement détruites comme en *m* ou réduites à un petit amas de grains colorés comme en *m'*.

La mortification des cellules osseuses aura une conséquence très différente, suivant qu'il s'agira d'esquilles ou de lamelles appartenant aux fragments. Les premières, en effet, seront résorbées peu à peu, complètement, par les cellules qui les entoureront bientôt, et tout particulièrement, par les gros macrophages, cellules géantes ou myéloplaxes.

Les lamelles appartenant aux fragments, au contraire, resteront en place et serviront de point d'appui aux travées osseuses de formation nouvelle qui se développeront bientôt à leur surface. Les ostéoplastes resteront vides et privés de cellules pendant un assez long temps, mais les lamelles osseuses n'en conserveront pas moins leur solidité et constitueront les supports des travées de l'os nouveau qui se confondront avec elles. C'est là un fait assez curieux que ce tissu osseux, en partie privé de vie et n'ayant plus de cellules vivantes, puisse faire corps avec le tissu osseux de nouvelle formation et lui servir d'assise.

Mais déjà, trois jours après la fracture et auprès de son foyer, une réaction inflammatoire se manifeste par la formation de grandes cellules de tissu conjonctif autour du sang épanché (*t*, fig. 35 planche IV) et par la genèse de nombreux ostéoblastes (*o*, *o*, fig. 35) qui s'accrochent à la surface des lamelles des fragments. Ce sont ces éléments qui sont le point de départ des formations osseuses nouvelles par le même processus que pour l'os nouveau sous-périostique. Nous n'insisterons pas sur les phénomènes initiaux d'ostéite et de travées d'ossification que nous avons exposés plus haut dans tous leurs détails.

Pendant les dix premiers jours qui suivent la fracture, le foyer, entre les extrémités osseuses, n'est comblé de tissu homogène que s'il n'y a pas d'esquilles détachées. Ainsi, la figure 36 qui représente à un faible grossissement une fracture de six jours, offre déjà du tissu cartilagineux C sous le périoste et une néoformation de travées osseuses à l'extrémité O de l'un des fragments, et cependant, à l'extrémité de l'autre fragment, on voit en N des espaces vides qui contenaient des débris sanguins ou des esquilles. Ce qui reste de ces dernières est en voie de résorption par des macrophages.

Ces parties étrangères, pour ainsi dire, et qui gênent la cicatrisation complète de la solution de continuité peuvent ne pas encore être résorbées au quinzième jour, si le traumatisme a causé des dégâts assez considérables.

Si l'on se reporte en effet à la figure 23 (page 144), quinze jours après la fracture, on constate deux îlots d'esquilles N, N', qui sont encore loin d'être résorbés. Ces îlots seront remplacés à un moment donné par un tissu de grandes cellules conjonctives d'abord, puis par du cartilage.

Déjà à ce moment, le cal est tout à fait constitué par les bouquets osseux partant de l'extrémité de l'un des fragments et les travées osseuses sous-périostiques de l'autre fragment; le cartilage sous-périostique forme une virole extérieure compacte, et se prolonge entre les bouquets osseux des fragments qu'il sépare. Dans une autre coupe provenant de la même fracture de quinze jours (voyez la fig. 22 de la pl. III), il n'y a pas d'esquilles interposées aux fragments, mais seulement une lame de cartilage. Ce cartilage intermédiaire entoure et protège la nouvelle ossification et c'est, comme nous l'avons vu, ses travées qui serviront de squelette et de support à l'os nouveau.

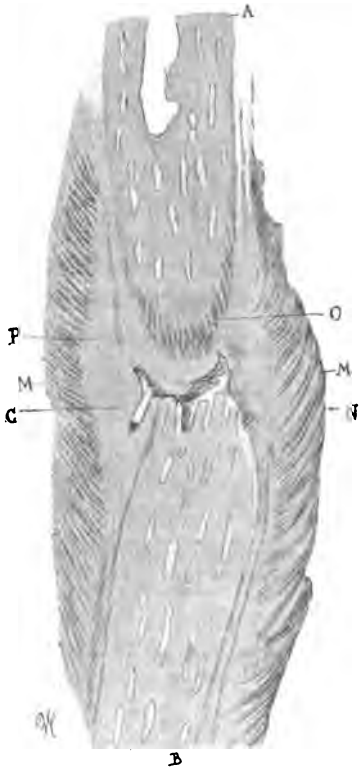

Fig. 36. — Fracture de côte d'un lapin après six jours. — *A*, *B*, les deux fragments osseux en contact et très peu déplacés; *O*, extrémité de l'un deux qui présente des lamelles osseuses, de nouvelle formation; *P*, périoste; *C*, cartilage; *N*, muscles; *M*, foyer de la fracture contenant du sang et des esquilles. (Grossissement de 12 diamètres.)

A partir du vingtième jour, le cartilage recule et se transforme devant la poussée des travées osseuses et disparaît progressivement, de telle sorte qu'il n'en restait qu'un îlot restreint dans la fracture costale du vingt-septième jour.

Tout ce processus ayant été exposé à propos du cal périphérique, nous n'y reviendrons pas ici.

En résumé, dans la formation du cal primitif, c'est-à-dire avant la résorption qui s'effectue tardivement dans certaines parties, c'est la néoformation périostique qui joue le plus grand rôle, tant par l'abondance de la production osseuse directe que par la genèse du cartilage. Les néoformations osseuses des extrémités des fragments réunies à celles qui proviennent du canal médullaire, y prennent une part relativement moins considérable. Au point de vue histologique, les travées osseuses nouvelles se forment au début dans un tissu de cellules conjonctives et d'ostéoblastes, plus tard, dans le tissu cartilagineux. L'union des travées osseuses, parties des deux fragments s'effectue à travers et aux dépens du cartilage développé entre eux. Les travées osseuses résultant de l'ossification par le cartilage possèdent toujours des lignes directrices formées par ce tissu.

Période tardive du cal. — Dans toutes les pièces examinées jusqu'ici, jusqu'à vingt-cinq jours, il était facile de distinguer le siège de la fracture par l'ossification périostique, le bouchon osseux intramédullaire et le cartilage. Ces divers éléments se modifient et disparaissent dans la suite de l'évolution.

a) Sur une fracture du radius datant de *deux mois*, on trouve encore, mais dans un point *très restreint*, une ossification du canal médullaire. En ce point, les travées osseuses sont entourées d'une assez grande quantité de myélocytes et de globules blancs. Ces travées elles-mêmes présentent des ostéoplastes adultes et petits. La moelle, à ce niveau, n'est pas adipeuse. L'ossification sous-périostique est limitée à un très petit point, aussi ne la retrouve-t-on pas sur toutes les coupes. Cependant, sur certaines coupes de nos premières préparations, on voyait nettement cette ossification périostique dont les travées étaient entourées de tissu conjonctif à grandes cellules, avec des ostéoblastes.

b) Sur une fracture de côte de deux mois, on ne distingue plus le niveau de la fracture ; il n'y a, en effet, ni ossification périostique, ni ossification du canal médullaire ; la moelle du canal médullaire est normale.

Au résumé, au bout de deux mois, l'évolution du cal était terminée complètement sur une côte, et très avancée sur le radius.

Sur une fracture du radius de *trois mois*, également chez un lapin, on ne trouvait plus trace de la fracture. Le canal médullaire

était complet avec sa moelle adipeuse ; il n'y avait plus d'ossification sous-périostique et plus de cartilage. On ne distinguait la place de la fracture qu'à l'existence de faisceaux musculaires inclus dans la substance osseuse elle-même et formant dans la couche périphérique de l'os une petite bande épaisse de 1/10 de millimètre environ. Ces faisceaux musculaires étaient altérés, plus ou moins en dégénérescence vitreuse. Rigal et Vignal ont pensé que l'évolution du cal pouvait durer jusqu'à dix mois; ils ont sans doute visé les faits de fractures avec chevauchement très marqué.

2° Fractures avec plaie (fractures ouvertes).

Nous avons examiné trois fractures du radius avec plaie chez des lapins. Nous pratiquions d'abord des plaies dénudant l'os, puis la fracture était effectuée. Dans deux cas, il y avait un peu de suppuration (v. page 174), c'est-à-dire une infection certaine. Nous nous sommes placés dans les conditions habituelles d'une fracture ouverte, mais nous n'avons assurément pas réalisé toutes les conditions d'infection grave de la plaie qu'on peut observer dans les fractures compliquées de l'homme, il aurait fallu pour cela ensemencer la plaie avec de nombreux microbes pathogènes. En étudiant des fractures ouvertes mais non comminutives, nous avons vu en quoi elles différaient des fractures simples, fermées.

On constate tout d'abord, pendant les premiers jours, que la tuméfaction des tissus, au niveau de la fracture, est plus considérable, ce qui, à l'examen microscopique, correspond à une inflammation plus intense, à une formation nouvelle du tissu inflammatoire plus abondante que dans les fractures fermées. Dans une fracture ouverte du radius de cinq jours avec dénudation osseuse étendue, sans suppuration apparente, il y avait autour du foyer, un tissu gris rosé englobant les muscles périphériques, les débris du périoste, et les fragments.

Les coupes montraient des éléments de tissu conjonctif très riche en grandes cellules fusiformes, comparable à la structure du sarcome. Entre le périoste et la surface de l'os ancien, les travées osseuses de nouvelle formation étaient en plein développement comme dans une fracture fermée de même date. Il n'y avait pas encore de cartilage.

Si la production nouvelle de cartilage est un peu retardée dans les fractures ouvertes, il ne s'en développe pas moins ultérieurement sous le périoste aux environs de la fracture, à son niveau et entre les fragments. Nous avons constaté cette formation abondante du cartilage et en même temps une poussée extrêmement intense de travées osseuses dans deux observations, l'une de douze jours, l'autre de vingt jours. Dans ces deux faits, l'infection n'était pas douteuse puisqu'on rencontrait un peu de pus, soit dans l'épaisseur du cal lui-même, soit sur l'os à une petite distance du cal.

Les différences qui existent entre la réparation des fractures fermées et celle des fractures ouvertes, consistent en ce que dans celles-ci, l'irritation plus grande amène une production plus abondante de globules blancs d'abord, puis de cellules conjonctives dans tous les tissus qui entourent le foyer de la fracture, dans la moelle et dans les espaces médullaires. La production du cartilage y est peut-être retardée et moins abondante; enfin la néoformation osseuse est plus irrégulière.

Les faits les plus intéressants ont été notés sur une fracture du radius de vingt jours. Nous voyons sur la figure 37 de la planche IV, qu'au-dessous du périoste, il existe un tissu cartilagineux, *c*, *c*, *c*, coloré en violet par l'hématoxyline, épais au niveau de la fracture, et qui s'interpose entre les extrémités des deux os coiffés d'une production osseuse nouvelle *t*, *t'*, *t''*, d'un volume considérable. Les deux fragments de l'os ancien *m*, *m* sont entourés partout d'un ostéome vraiment énorme, dont les travées assez épaisses à leur union avec l'os ancien, s'anastomosent et deviennent plus minces à mesure qu'elles se rapprochent, soit du périoste, soit du cartilage intermédiaire. Ces mailles osseuses sont étroites par exemple en *t''*, et il existe en *n* des travées d'ossification très minces établissant l'union des deux os nouveaux au niveau du cartilage. Dans aucune fracture fermée du même âge, nous n'avons trouvé une production osseuse aussi exubérante.

Les préparations de cette fracture de vingt jours, nous ont montré avec la plus grande évidence le mécanisme de l'ossification dans le cartilage. Lorsqu'on examine à un fort grossissement les travées osseuses nouvelles, on voit que : 1° celles qui partent de l'os ancien et qui sont assez épaisses, ne contiennent que des ostéoplastes volumineux, il est vrai, et que leur tissu médullaire fibreux ne contient

plus d'ostéoblastes; 2° les travées qui se rapprochent du cartilage contiennent en leur centre des capsules et cellules du cartilage et, à leurs bords, des ostéoplastes parfaitement constitués dans une substance fondamentale calcifiée ; 3° celles qui sont à la limite du cartilage sont formées de cartilage hyalin avec des capsules et des cellules cartilagineuses; leur bord montre seulement, de place en place, des capsules en voie d'incrustation calcaire et quelques cellules médullaires en train de devenir corpuscules osseux ; 4° le cartilage lui-même, qui se transforme en travées directrices de l'ossification, est irrégulièrement perforé et découpé par l'envahissement du tissu médullaire. Ses capsules montrent une prolifération des cellules qui y sont contenues et ces capsules s'ouvrent dans les espaces médullaires. Les petites cellules à protoplasma hérissé de prolongements sont identiques aux cellules des grands espaces médullaires voisins.

Ces différentes phases de l'ossification irrégulière dans le cartilage, ont été décrites complètement dans les pages 145 et 146 et ont été dessinées dans les figures 26 et 27 de la planche IV.

Au résumé, dans les fractures avec plaie et infection modérée, l'ossification ne se fait pas par de simples bourgeons charnus, comme on l'a dit; il y a production de cartilage et production d'os nouveau, suivant un mécanisme à peu près identique à ce qui passe dans les fractures fermées.

3° Fractures avec cal exubérant, en particulier au niveau des extrémités des os longs.

On voit parfois, surtout chez les jeunes animaux, des cals volumineux dans des fractures abandonnées à elles-mêmes, en particulier dans le voisinage des extrémités osseuses. Il est nécessaire de bien connaître ces faits, car certains cals de cette variété, résultant de fractures ignorées, ont été confondus avec des tumeurs osseuses, des ostéosarcomes. Nous en citons plus loin un exemple, dû à M. Delanglade (de Marseille).

1° *Cal exubérant chez un lapin jeune.* — Il s'agit d'une fracture de l'extrémité supérieure de l'humérus siégeant à un centimètre et demi du cartilage dia-épiphysaire. Cette fracture avait été faite sur un lapin de quarante-huit jours. Bien que cette fracture fût sans

déplacement apparent et semblât dépourvue de mobilité au bout d'une dizaine de jours, on sentit dès cet époque un cal volumineux occupant bientôt le tiers ou les deux cinquièmes supérieurs du corps de l'humérus. L'examen de la pièce fait au bout de trente et un jours montrait une énorme exostose occupant la région externe et un peu postérieure de l'humérus dans son tiers supérieur.

Cette exostose est formée de tissu osseux sous-périostique et il n'y a pas de cartilage sous le périoste à ce niveau. Les travées osseuses de cette exostose sont assez épaisses; quelques-unes d'entre elles seulement, très voisines du périoste, présentent des filaments directeurs cartilagineux avec quelques cellules cartilagineuses; la plupart de ces travées ne présentent pas d'éléments du cartilage.

Le tissu médullaire de cette exostose est très riche en myélocytes, et offre comme caractéristique une dilatation énorme des vaisseaux sanguins.

Nous ne relatons pas cette observation avec tous ses détails, car nous y reviendrons dans un mémoire ultérieur à propos des fractures juxta-épiphysaires.

Disons seulement que dans cette fracture avec chevauchement, il y avait au niveau du cartilage dia-épiphysaire quelques bourgeons médullaires provenant du tissu spongieux, bien que la fracture siégeât à un centimètre et demi du cartilage lui-même.

On conçoit très bien qu'un cal de cette nature, quand le traumatisme est passé inaperçu, puisse être pris pour une tumeur de l'os et opéré comme tel; c'est ce qui est arrivé dans le cas suivant, dû à M. Delanglade (de Marseille).

2° *Cal exubérant chez un enfant pris pour ostéosarcome.* — Il s'agissait d'un enfant portant une tumeur située à la partie supérieure de l'humérus. M. Delanglade s'était entouré de tous les renseignements pour faire le diagnostic avant l'opération.

La radiographie avait montré une masse un peu bosselée, située immédiatement au-dessous de l'épiphyse de la tête humérale, avec une coque mince, opaque, formée assurément de tissu osseux, la partie centrale étant plus claire. La tumeur se continuait directement avec l'humérus.

M. Delanglade en pratiqua l'ablation, sans désarticuler l'épaule et en conservant la plus grande partie de l'humérus (résection sous-périostée).

A l'œil nu, on constatait l'intégrité du cartilage de l'articulation scapulo-humérale, de l'épiphyse sous-jacente et d'une partie du cartilage dia-éphysaire. Au-dessous de ce dernier, on voyait la tumeur ovoïde située au-dessous de l'épiphyse, entre elle et le tiers supérieur de l'humérus; elle présentait une coque assez mince de tissu osseux recouvert par le périoste conservé. Au centre existait un tissu pulpeux, rougeâtre, comme médullaire.

L'examen microscopique qui avait porté sur les diverses parties que nous venons d'énumérer, a montré dans le tissu osseux périphérique, au-dessous du périoste, des lamelles osseuses entourées d'ostéoblastes, lamelles osseuses très bien formées avec des ostéoplastes très caractéristiques, hérissés de leurs prolongements protoplasmiques et anastomosés entre eux.

Dans le tissu central, il y avait un tissu conjonctif médullaire avec une grande quantité de myéloplaxes.

Le diagnostic anatomique porté d'après cet examen avait été sarcome à myéloplaxes.

Cependant, à la Société de chirurgie où la pièce était présentée, on avait élevé des doutes sur l'existence d'une réelle néoplasie et M. Delbet pensait qu'il s'agissait d'un cal volumineux.

Trois mois avant l'opération en effet, le petit malade avait fait une chute sur l'épaule, suivie quelque temps après d'une contusion.

C'est alors que pour trancher la difficulté, on donna à M. Cornil à examiner les préparations qui avaient été faites et qui avaient servi à poser le diagnostic de sarcome à myéloplaxes.

Ces préparations étaient très bonnes et bien colorées à l'hématoxyline éosique. Ainsi pouvait-on en faire un examen concluant. La partie ossifiée périphérique montrait des lamelles osseuses parfaitement normales avec leurs ostéoplastes et entourées d'une couche d'ostéoblastes pressés les uns contre les autres, comme cela s'observe dans les os en voie de développement. Dans la partie centrale de la tumeur et entre les lamelles osseuses on trouvait un tissu conjonctif vascularisé, caractérisé par des fibrilles, et par des cellules de tissu conjonctif jeune, allongées, pourvues de noyaux ovoïdes, comme cela s'observe dans la moelle de l'os en voie de développement. De plus, ce tissu médullaire contenait un assez grand nombre de myéloplaxes.

D'après cet examen des préparations histologiques, nous avons conclu qu'il s'agissait non d'un sarcome, mais d'un cal consécutif

à une fracture diaphysaire de l'extrémité supérieure de l'humérus, suivie elle-même d'un autre traumatisme, cal enflammé d'une façon anormale.

Nous nous sommes basés pour soutenir ce diagnostic sur trois faits :

1° Les lamelles osseuses contiennent des ostéoplastes, tout à fait normaux, et elles sont entourées d'une couche d'ostéoblastes, comme cela s'observe autour des lamelles en voie de formation et d'accroissement, notamment dans le tissu osseux du cal consécutif aux fractures. Dans les sarcomes, lorsqu'on trouve des productions calcifiées, les aiguilles calcaires sont habituellement formées uniquement par la calcification des cellules sarcomateuses, et ces travées dures ne ressemblent pas à celles de l'ossification normale.

2° Le tissu médullaire qui entoure les lamelles osseuses, et qui se trouve au centre de la tumeur en question, ne présente pas les caractères du sarcome. Il est en effet constitué par du tissu conjonctif fibrillaire possédant quelques grandes cellules conjonctives disséminées, tandis que dans le sarcome, les cellules fusiformes du sarcome fasciculé sont presque au contact les unes des autres et on ne peut plus nombreuses dans toutes les parties sarcomateuses.

3° La présence de nombreuses cellules géantes ou myéloplaxes est constante dans la moelle enflammée des os longs atteints d'une fracture. Ces myéloplaxes étaient entourés dans le cas actuel de fibrilles de tissu conjonctif et de cellules rondes, avec quelques cellules du tissu conjonctif comme elles le sont dans la moelle osseuse, tandis que dans le sarcome à myéloplaxes, les grandes cellules siègent au milieu d'un tissu sarcomateux et sont partout entourées de grandes cellules fusiformes.

III

Observations.

1 jour. — Lapin n° 3 sur lequel on avait fait une fracture de l'humérus le 14 mai. Fracture de *côte* le 18 mai. Sacrifié le 19. La fracture est très mobile, avec un gonflement encore peu accentué; une suffusion sanguine entoure les fragments.

L'examen *histologique* montre du sang épanché entre ces fragments. Le tissu musculaire, déchiré au niveau de la fracture est infiltré de globules blancs. A l'extrémité des fragments, les ostéoplastes sont déjà

modifiés : ils sont petits, se présentant comme de minces lacunes et leurs cellules sont mortifiées.

La cavité médullaire, au voisinage de la fracture, contient aussi un peu de sang.

La couche sous-périostique présente des cellules beaucoup plus grosses et plus nombreuses qu'à l'état normal (fig. 1, pl. III). Cela à *une certaine distance de la fracture*. Ces cellules remplissent aussi les canaux de Havers superficiels.

Le tissu cellulo-adipeux extérieur au périoste est infiltré de globules blancs et de globules rouges. Parmi les faisceaux musculaires, il en est qui sont déchirés et présentent les caractères de la dégénérescence vitreuse.

Plusieurs petites esquilles, entourées de sang et de globules blancs, se trouvent entre les deux fragments qui chevauchent. Dans ces esquilles, on voit encore le protoplasma ratatiné des corpuscules osseux ; en certains points, ces corpuscules sont clairs avec des grains simplement colorés.

Au niveau de la fracture, le périoste est déchiré, puis dissocié par un épanchement sanguin qui s'interpose entre lui et le tissu cellulo-adipeux enflammé, infiltré de globules blancs, qui a pénétré dans le foyer de la fracture.

2 jours. — *a*) *Lapin n° 8.* — Fracture de côte sans déplacement (voyez la fig. 2). Malgré cela il y avait un notable gonflement déjà résistant, fracture du radius avec éclatement.

b) *Lapin n° 55.* — Fracture de côte *sans déplacement*. Les coupes longitudinales et obliques ont été faites sur le premier ; les coupes transversales sur le second.

Sur le lapin n° 8, la fracture de côte est représentée (fig. 2). Sur les coupes du grand axe de l'os, on voit que les deux fragments sont bout à bout, séparés par une mince couche de sang. Le périoste est décollé au niveau du trait de fracture dans une très faible étendue.

En effet, sur des coupes longitudinales, il existe d'un côté un espace vide entre l'os et le tissu cellulo-musculaire irrégulier, tandis que de l'autre côté, le périoste est conservé. Examiné à sa superficie, l'os présente un épaississement notable, à une certaine distance de la fracture.

Le radius était fracturé avec éclatement ; les extrémités des fragments étaient irrégulières, mais il présentait tant dans le périoste qu'à la surface de l'os des modifications identiques à celles de la fracture de côte.

La couche sous-périostique accolée à l'os présente un grand nombre d'ostéoblastes de nouvelle formation ; on y rencontre un certain nombre de cellules en karyokinèse par deux et des multiplications directes des noyaux.

Il se produit aussi à la surface de l'os, toujours à une certaine distance de la fracture, une série d'importantes modifications. Sur *des coupes transversales* examinées à un faible grossissement, le tissu sous-périostique est épaissi, et les canaux de *Havers* perpendiculaires à l'os

sont dilatés. La première couche de ces canaux superficiels et longitudinaux de l'os présente aussi une dilatation avec remplissage par de grosses cellules ou ostéoblastes, c'est ce que représente la figure 3. La surface de l'os se trouve ainsi découpée est festonnée, les canaux de Havers superficiels rejoignant par places la première série des canaux longitudinaux.

A un plus fort grossissement, on trouve une grande quantité d'ostéoblastes formant une couche intermédiaire entre l'os et le périoste. Ces ostéoblastes, qui accompagnent les vaisseaux des canaux de Havers et y pénètrent avec eux ont attaqué l'os en y creusant des cavités et en remplissant les canaux de Havers longitudinaux situés au-dessous (fig. 4, pl. III). De plus, les ostéoplastes de la surface de l'os sont devenus beaucoup plus volumineux qu'à l'état normal. L'os étant ramolli et résorbé autour d'eux, il en résulte que ces cellules sont au milieu d'espaces clairs (v. fig. 4, pl. III); ces cellules ressemblent tout à fait aux ostéoblastes sous-périostiques. On voit par conséquent des fentes creusées dans l'os ancien, renfermant des ostéoplastes hypertrophiés, fentes dans lesquelles pénètrent aussi des ostéoblastes. La couche superficielle de l'os est donc non seulement découpée et festonnée par des canaux de Havers agrandis, mais encore par des fentes plus minces qui se remplissent de grandes cellules.

La *surface de l'os* nous montre encore des modifications intéressantes. En certains points les ostéoblastes forment des groupes de deux ou de trois, éloignés les uns des autres et séparés par une substance homogène se colorant comme l'os ou un peu plus faiblement (fig. 5, pl. III).

Sur des coupes obliques d'une partie un peu éloignée de la fracture, nous voyons que toute la surface de l'os ancien est découpée en lamelles minces séparées les unes des autres par une quantité considérable d'ostéoblastes; cette couche se continue directement avec le tissu conjonctif du périoste et des muscles (fig. 7, pl. III). Les lames ainsi soulevées, qui hérissent la surface, se colorent comme l'os ancien et présentent dans leur intérieur quelques ostéoblastes disséminées.

En certains points de la surface de l'os ancien, les ostéoblastes y creusent de petites dépressions, comme des lacunes de Howship. Cette disposition est représentée figure 6, planche III. Le bord de l'os est découpé et offre des saillies intermédiaires. Les lacunes sont remplies d'une couche d'ostéoblastes à gros noyaux, accolés à la surface des lacunes, et de grandes cellules ovoïdes dont le protoplasma présente des prolongements anastomotiques.

3 jours. — Une côte du lapin n° 5 a servi aux coupes longitudinales; une côte du lapin n° 55 aux coupes transversales. Dans les deux cas, le gonflement était moyen et la fracture très mobile.

Sur les coupes longitudinales examinées à un faible grossissement, les fragments chevauchent un peu et sont séparés par un intervalle où il y a du sang. Le périoste est déchiré, puis soulevé au niveau de la fracture (fig. 8). On voit à une petite distance du décollement périostique, un épais-

sissement sous-périostique adhérent à l'os; c'est en ce point que se passent les premiers phénomènes de l'ossification. Avec un grossissement de 200 à 500 diamètres, on trouve accolées à l'os de grandes cellules conjonctives, pourvues de noyaux ovoïdes, qui forment plusieurs couches, et qui sont au contact de l'os ancien.

Ces grandes cellules, dont le protoplasma abondant est hérissé de petites pointes, sont séparées les unes les autres par une substance intermédiaire. Elles pénètrent dans les canaux de Havers superficiels, de telle sorte qu'au niveau de l'embouchure de ces canaux, à la surface, il y a une accumulation de cellules; il y en a également dans les canaux de Havers. Ces cellules, analogues aux ostéoblastes, jouent le même rôle. Les coupes transversales, comme l'indique la figure 9, montrent que les canaux de Havers de la surface et de la couche superficielle de l'os sont extrêmement dilatés et remplis de cellules, et que la superficie de l'os est déjà profondément découpée. Sur cette figure on voit aussi que les canaux de Havers qui bordent la cavité médullaire sont dilatés.

Dans plusieurs préparations, on trouve une néoformation osseuse qui part de l'os ancien, et qui est constituée par des travées minces contenant des ostéoplastes entourés déjà d'une substance calcaire homogène. Ces travées minces d'os nouveau présentent elles-mêmes à leurs bords une quantité d'ostéoblastes (fig. 10, pl. III). On a donc déjà à la fin du troisième jour une ossification nouvelle aux dépens des cellules sous-périostiques. Ces minces travées s'anastomosent les unes avec les autres. Cette néoformation osseuse n'est pas générale; on ne la voit que sur certains points de la surface de l'os ancien.

Ces mêmes préparations du troisième jour, colorées avec la thionine, dans les points où l'on ne trouve pas encore de lamelles osseuses offrent une très grande quantité de figures de karyokinèse; les grandes cellules conjonctives sous-périostiques montrent, alors au milieu de leur protoplasma, une partie claire au centre de laquelle se trouvent les figures karyokinétiques aboutissant à une division par deux (fig. 21, pl. III).

A l'extrémité des os fracturés, les lamelles osseuses anciennes présentent dans une certaine étendue des ostéoplastes clairs, vides, et contenant seulement quelques grains chromatiques, sans cellules, ni noyaux. Dans les petites esquilles, on note la même mortification cellulaire; les cavités ostéoplastiques y sont également agrandies et vides (fig. 35, pl. IV). Au bord des esquilles et des extrémités osseuses, on trouve de la fibrine adhérente formant un réseau très fin dans les mailles duquel sont compris des globules blancs et des globules rouges. Cette coagulation fibrineuse et le sang pénètrent dans la moelle centrale et dans les canaux de Havers ouverts par la fracture.

Immédiatement au-dessus du foyer, et même dans les canaux de Havers pleins de sang, on trouve de grandes cellules conjonctives ou ostéoblastes, remplissant les canaux de Havers et s'accolant le long des travées osseuses qui ont perdu leurs cellules.

La moelle peut se rencontrer dans le foyer même de la fracture avec

ses cellules adipeuses et beaucoup de globules blancs migrateurs entre les cellules adipeuses ou à leur place. Dans la moelle qui se trouve dans le canal médullaire et les grandes cavités médullaires, on trouve, tantôt de la moelle adipeuse, tantôt les éléments de la moelle enflammée. Il y a partout de grands myéloplaxes normaux.

4 jours. — Pour les coupes longitudinales nous avons étudié la 11e et 12e côte du lapin n° 58. Dans la première fracture il y avait du chevauchement et une grande mobilité. Dans la seconde pas de chevauchement et peu de mobilité. Les coupes transversales ont été prises sur le radius et sur une côte du lapin 55; pour cette dernière, le cal très mobile était volumineux.

Sur les coupes *longitudinales*, on note les mêmes phénomènes qu'au troisième jour, en ce qui concerne la moelle, le sang, les esquilles, la fibrine coagulée, l'infiltration de globules blancs dans le tissu cellulaire et les muscles. Ce qu'il y a de plus important, c'est la formation, très considérable déjà, de travées osseuses sous-périostiques (fig. 13). Là, en effet, on voit s'élever perpendiculairement ou obliquement de la surface de l'os, des travées osseuses qui occupent un espace à peu près égal à l'épaisseur de la lame corticale de l'os ancien. Ces travées n'arrivent pas jusqu'à la lame fibreuse du périoste. Ces travées siègent au milieu de grandes cellules, dont les plus voisines des travées jouent le rôle d'ostéoblastes, et constituent les ostéoplastes contenus dans le nouveau tissu osseux calcifié. Ces travées osseuses sont très irrégulières et anastomosées entre elles. Elles envoient des travées plus minces, en pointe, vers le périoste; elles sont au contraire plus larges du côté de l'os ancien.

Le périoste est uni extérieurement aux muscles, et au tissu celluloadipeux périphérique. Les muscles présentent souvent des cassures et un état vitreux, en même temps que les faisceaux sont entourés de grandes cellules conjonctives allongées, de nouvelle formation.

Sur les coupes transversales nous notons sur la *côte* du second lapin une ossification sous-périostique aussi accusée que précédemment, comme le montre à un faible grossissement la figure 12. Là, l'os nouveau est bien distinct, et il a déjà une épaisseur assez considérable. Les lamelles sont plus minces du côté du périoste que du côté de l'os ancien. Les canaux de Havers de la partie profonde de cet os ancien sont également très dilatés.

Sur le *radius* les phénomènes de l'ossification et de la réparation sont encore plus avancés que sur la côte. Sur les coupes transversales, en effet, l'os nouveau sous-périostique, à une faible distance de la fracture est déjà extrêmement épais, deux ou trois fois plus épais que ce qui représente l'os ancien lui-même (fig. 14). Les lamelles de nouvelle formation, anastomosées, séparées par des lacunes médullaires formées de tissu conjonctif vascularisé, sont plus minces du côté du périoste que du côté de l'os ancien.

A un fort grossissement, cet os nouveau présente des cavités médul-

laires constituées par un tissu fibrillaire avec cellules de tissu conjonctif allongées; ce sont ces cellules qui entrent dans les travées osseuses nouvelles. Ces travées osseuses sont généralement assez minces, et leurs ostéoplastes ne diffèrent pas des éléments cellulaires de la moelle (fig. 12 *quater*).

Les coupes passant à travers le foyer même de la fracture, près de *l'extrémité des fragments*, montrent une organisation osseuse presque complète avec des travées de tissu osseux mince formant un réseau très riche.

Dans les diverses préparations de côtes après quatre jours, nous n'avions pas rencontré d'éléments de cartilage. Or sur les coupes transversales du radius, on trouve sous le périoste, entre la partie ossifiée et le périoste une zone de cartilage parfaitement constitué avec ses capsules et sa substance fondamentale. Dans le point où les travées font corps avec le cartilage, on constate que les capsules du cartilage présentent plusieurs cellules et s'ouvrent dans les espaces médullaires qui contiennent des cellules de tissu conjonctif et du sang.

L'ossification a lieu là suivant le mode que nous décrivons plus loin, par l'incrustation calcaire de la capsule aux bords de la travée (fig. 17). Ainsi, une travée osseuse à son début est formée par la substance fondamentale du cartilage hyalin, tandis que ses bords présentent de place en place des capsules ouvertes en partie ou en totalité; cette substance fondamentale est incrustée de sels calcaires qui se colorent en rouge intense par le liquide de van Gieson.

La substance cartilagineuse est, par ce même procédé, colorée en violet pâle par l'hématoxyline et les capsules normales en violet. On a donc là une formation osseuse dans laquelle la substance hyaline du cartilage constitue la travée directrice, et dont les bords présentent une incrustation calcaire, le tissu médullaire fournissant les ostéoplastes qui pénètrent dans la partie calcifiée. En ce point la moelle est formée de tissu conjonctif vascularisé.

Cette observation est tout à fait démonstrative non seulement au point de vue du processus ostéogénique sous le périoste, mais aussi au point de vue du développement du cartilage dans le périoste. Dans la fracture de côte de quatre jours, nous le répétons, nous n'avions pas de cartilage.

5 jours. — Lapin n° 38. — Fracture du radius gauche le 14 mai, sacrifié le 19. Il y a peu de déplacement; les fragments sont encore un peu mobiles.

Immédiatement sous le périoste, dans la partie moyenne de la zone à grandes cellules, on trouve des cellules de cartilage, sous la forme d'îlots ou de bandes présentant quatre à cinq capsules de front. Ces îlots cartilagineux, caractérisés par une substance fondamentale homogène et par des capsules renfermant des cellules, sont bien mis en évidence par la double coloration à l'hématoxyline et le van Gieson, car les capsules sont colorées en violet, tandis que les cellules et les noyaux sont en rouge (fig. 16, pl. III). On peut suivre la genèse de ces cellules car

tilagineuses qui proviennent des cellules périostiques. En examinant, en effet, une coupe du périoste, de son tissu fibreux périphérique jusqu'au niveau de l'os néoformé, on voit successivement sous le périoste, de grandes cellules allongées, comme fibro-plastiques, à noyaux ovoïdes, séparées par des linéaments colorés en violet, puis les mêmes cellules allongées, entourées en partie ou en totalité d'une mince capsule violette, enfin des cellules plus globuleuses, ovoïdes ou arrondies, volumineuses, entourées d'une capsule violette plus épaisse. Ces dernières sont entourées d'une substance homogène cartilagineuse.

Cette zone sous-périostique de cartilage ne touche pas les lamelles osseuses de nouvelle formation.

Celles-ci en sont séparées par une couche plus ou moins épaisse de grandes cellules qui fournissent les ostéoblastes.

En d'autres termes, en ce point, les cellules cartilagineuses, contrairement à ce que nous avons vu précédemment, n'ont pas de rôle actif ; elles forment une carapace de défense autour des jeunes travées d'ossification.

La figure 15 représente des travées ossiformes très abondantes qui se trouvent sous le périoste. Ces travées sont séparées par un tissu médullaire formé de tissu conjonctif avec des vaisseaux de nouvelle formation.

Dans ce tissu conjonctif, on trouve de grandes cellules conjonctives très pressées sur les bords des travées ossifiées. Ces grandes cellules possèdent parfois deux noyaux. La surface de l'os *ancien* est couverte d'une couche épaisse d'os nouveau.

Les faisceaux musculaires sont souvent dissociés par une formation exubérante de cellules conjonctives. On trouve, de plus, à la surface des faisceaux, une multiplication des noyaux provenant des cellules du sarcolemme. On compte jusqu'à huit ou neuf noyaux provenant du noyau unique de la cellule du sarcolemme d'où ils dérivent (fig. 33, p. 151).

6 jours. — Fracture de côte. — On trouve encore une très grande mobilité ; le cal est volumineux.

Avec *un faible grossissement,* on voit que les deux extrémités osseuses ne laissent plus entre elles qu'un très petit espace occupé par le sang, la fibrine coagulée et des esquilles.

La périphérie du cal, au niveau des deux fragments, montre les faisceaux musculaires entourés d'un tissu conjonctif enflammé, puis un tissu nouveau de grandes cellules conjonctives avec des îlots extérieurs de cartilage, et enfin des lamelles osseuses de nouvelle formation au niveau de l'extrémité des fragments (fig. 36, p. 155).

A un *plus fort grossissement*, on trouve au centre, de petites esquilles entourées de cellules géantes qui creusent dans ces esquilles des lacunes de Howship et les résorbent. A la périphérie, le cartilage forme une zone qui est sous les muscles, et qui pénètre entre les fragments. Autour des extrémités des fragments, on constate la présence de trabécules osseuses de nouvelle formation dirigées dans le sens de la longueur de l'os.

Ces trabécules s'insèrent sur l'os ancien, et naissent au milieu d'un

tissu de grandes cellules conjonctives et d'ostéoblastes. Ainsi, lorsqu'on examine l'une d'elles à un fort grossissement (400 à 500 diam.), on voit que cette travée mince contient des ostéoblastes volumineux dans une cavité assez grande (fig. 19). Ces derniers se continuent directement avec les ostéoblastes qui l'entourent et s'y incrustent par les filaments de leur protoplasma. Du tissu conjonctif à grandes cellules sépare les travées d'avec les îlots cartilagineux périphériques. On voit aussi des trabécules osseuses de nouvelle formation qui ont pour origine des cellules conjonctives dont est rempli l'espace médullaire interposé entre les travées (fig. 20). Ces cellules de tissu conjonctif de la moelle, s'anastomosent par leurs prolongements avec les cellules qui sont devenues déjà des cellules ostéoplastiques au bord des travées (voyez A, fig. 20). Les cellules contenues dans les travées et qui sont déjà des cellules osseuses, s'unissent entre elles par de longs filaments protoplasmiques.

Du côté de la *moelle osseuse*, on trouve des phénomènes d'ossification qui se voient déjà le cinquième jour et qui apparaissent un peu plus loin du siège de la fracture. Cette ossification part de l'os ancien à la périphérie de la moelle centrale. Les lamelles osseuses sont entourées de grosses cellules, d'ostéoblastes, et elles forment un réseau anastomotique qui n'arrive pas encore à la partie centrale de la moelle. La figure 34 (p. 152) représente ces travées osseuses anastomotiques dans la moelle (7 jours après l'opération) sur le radius d'un lapin. Là, on voit que, comme dans l'ossification sous-périostique, les travées osseuses adhèrent *intérieurement à l'os ancien* sur une grande surface, qu'elles forment des travées plus épaisses, plus nombreuses, plus rapprochées les unes des autres à ce niveau que dans le centre de la moelle où elles se terminent par des pointes minces. Dans la partie centrale de la moelle, on trouve encore des cellules adipeuses, tandis qu'elles ont disparu complètement entre les travées osseuses nouvelles.

9 jours. — Côte de lapin. — Le cal présente un gros volume, une dureté ostéo-cartilagineuse ; néanmoins, il y a encore un peu de mobilité.

Il existe sur l'extrémité des fragments une néoformation très abondante de lamelles osseuses. Ces lamelles qui partent de l'os ancien, se terminent par leur extrémité du côté du foyer dans un tissu cartilagineux. Sur des coupes longitudinales qui passent par les deux fragments, le cartilage se trouve de chaque côté sous le périoste, d'où il s'enfonce en coin entre les nouvelles travées osseuses qui coiffent l'extrémité des os. Il y a par conséquent jonction entre les deux zones cartilagineuses qui partent du périoste, dans le centre de la fracture, mais ce cartilage central n'est pas homogène, car on y trouve du tissu fibreux et ce tissu fibreux sépare des îlots de cartilage au centre même du foyer.

Il n'y a pas de cellules cartilagineuses dans l'os nouveau développé à l'extrémité des fragments ; cet os nouveau montre beaucoup d'ostéoblastes au pourtour des travées osseuses.

Lorsqu'on examine, avec un *plus fort grossissement*, les couches diver-

ses qui, partant du périoste, aboutissent au cartilage et à l'os, on trouve tout à fait en dehors, les faisceaux musculaires séparés par du tissu conjonctif de nouvelle formation, puis le tissu conjonctif périostal enflammé, des cellules cartilagineuses entourées de leur capsule, enfin, une couche d'ostéoblastes. A un très fort grossissement (750 diam.), on peut constater quelques figures de division indirecte par deux des grandes cellules, et un beaucoup plus grand nombre de cellules dans lesquelles le noyau présente des divisions directes en deux ; quelques-unes de ces cellules ont deux noyaux distincts (fig. 26, B, pl. IV). On voit très facilement la transformation de ces cellules en cellules cartilagineuses ; une capsule mince colorée en violet par l'hématoxyline les entoure, sans que le protoplasma de leurs noyaux ait subi la moindre modification. Dans l'intérieur de ces capsules, on peut voir des noyaux en division (fig. 21). Les cellules cartilagineuses forment des ilots dans lesquels les plus centrales offrent une capsule beaucoup plus épaisse, et sont entourées d'une substance cartilagineuse intermédiaire aux capsules ; capsules et substance intermédiaire sont alors beaucoup plus fortement colorées par l'hématoxyline. La thionine donne des figures analogues où les capsules sont colorées en bleu et la substance intermédiaire en violet.

Dans cette même observation de neuf jours, nous avions prélevé une partie superficielle du cal, en raclant l'os de manière à faire des coupes des parties molles fixées par l'alcool sans acide picrique. Ces préparations ont montré, au centre, les noyaux cartilagineux, puis les grandes cellules ostéoblastiques, et à la périphérie, le périoste et les muscles. Nous avons pu, sur ces préparations, constater le grand nombre des cellules en prolifération, soit par division directe, soit indirecte. Nous avons vu aussi quelques figures de division directe dans les cellules cartilagineuses.

Les cavités médullaires de l'os nouveau, soit à la périphérie sous le périoste, soit entre les fragments, sont formés de tissu conjonctif vascularisé, à grandes cellules, qui deviennent ostéoblastiques à la surface des travées osseuses. On trouve aussi dans les espaces médullaires des extrémités osseuses quelques cellules géantes.

Les travées osseuses avoisinant l'os sont beaucoup plus épaisses que les jours précédents.

Les travées osseuses de nouvelle formation de l'extrémité des fragments sont presque constamment séparées du cartilage par des cellules de tissu conjonctif et des ostéoblastes. Les cellules cartilagineuses n'arrivent pas à l'os ; elles y touchent très rarement.

15 jours. — Côte de lapin. — Le cal est déjà moins volumineux que précédemment, à peu près solide ; la mobilité y est douteuse.

Sur des préparations longitudinales (voyez fig. 22, pl. IV), avec un faible grossissement, on voit les extrémités des fragments bien en face l'une de l'autre, entourées par la virole du cal qui est assez volumineuse. On voit aux extrémités des deux os une formation considérable en ilots de tissu osseux nouveau. Dans les points où ce tissu est en rap-

port avec le tissu médullaire de l'os ancien, celui-ci est également rempli de lamelles osseuses nouvelles.

Des îlots cartilagineux développés sous le périoste entrent dans le foyer de la fracture, et suivent les lamelles périphériques développées au niveau des extrémités des fragments.

Il n'y a pas de cartilage dans les travées osseuses développées dans la moelle.

Au centre même du foyer de la fracture, on trouve de petites esquilles incomplètement résorbées, entourées de tissu fibreux et de quelques cellules géantes (fig. 23).

Sur d'autres coupes, on voit que le cartilage qui occupe le centre de la fracture, se continue sans interruption entre les deux bouquets d'os nouveau qui naissent des extrémités osseuses (fig. 22, pl. IV).

Les coupes en série examinées avec un faible grossissement, depuis la surface du cal jusqu'à sa partie centrale, sur des coupes longitudinales, montrent, d'abord, l'îlot cartilagineux périphérique entouré de tissu conjonctif et des muscles, puis, plus profondément, l'os nouveau de chaque côté des extrémités osseuses, entouré de cartilage; enfin, les deux fragments entourés d'os nouveau, et séparés par une bande mince de cartilage qui se continue avec la masse cartilagineuse périphérique.

Lorsqu'on arrive dans la partie centrale du cal, on voit, au centre, les esquilles microscopiques (fig. 23, *n*, *n'*), entourées de tissu conjonctif inflammatoire et de cellules géantes; autour de ces fragments, le cartilage, puis les îlots de tissu osseux nouveau qui plongent par leur périphérie dans le tissu cartilagineux (300 à 400 diam.).

A un plus fort grossissement, on constate que les travées osseuses nouvelles sont, par places, en rapport direct avec les îlots cartilagineux et se développent à leurs dépens. En effet, à la limite des travées osseuses et du cartilage, on voit la pénétration de pointes médullaires dans le cartilage avec ou sans vaisseaux. Ces cavités médullaires, où s'ouvrent un certain nombre de capsules cartilagineuses, limitent des travées en voie d'ossification à leurs bords ; dans ces travées, on trouve des cellules et des capsules de cartilage (voyez la figure 26 de la planche IV, relatives à une fracture de vingt jours). La figure 25, relative à un cal de vingt-cinq jours, représente une de ces travées séparées par la moelle et qui est remplie de cellules cartilagineuses. Des filaments de substance hyaline du cartilage (fibres du Sharpey) servent de faisceaux directeurs des lamelles osseuses au contact de l'os en voie de développement.

Dans le cartilage voisin, non encore percé par les cavités médullaires, les cellules contenues dans les capsules cartilagineuses sont souvent en voie de prolifération. Là, en effet, on trouve des capsules qui contiennent une cellule avec un noyau en division directe, deux noyaux isolés, divisés, ou des cellules complètement formées avec leur protoplasma bien distinct, au nombre de deux, et parfois, on trouve des capsules qui contiennent trois ou quatre cellules qui viennent de se séparer (fig. 25). Il est rare de trouver des figures de mitose dans les cellules cartilagineuses ; cependant, nous en avons vu quelques-unes.

Ainsi la production osseuse nouvelle naît, comme toujours, de l'os ancien, mais la virole cartilagineuse qui est très épaisse sous le périoste et autour du cal, se prolonge entre les deux îlots osseux partis des extrémités des fragments. Ce cartilage sert de matrice dans l'accroissement de l'os nouveau et pour la jonction des travées osseuses venues de l'extrémité des deux fragments.

20 jours. — Radius. Lapin n° 85. — Fracture du radius gauche, sans déplacement apparent, le 14 mai, sacrifié le 3 juin. L'os est adhérent au cubitus dans une certaine étendue, ce dernier ayant été fracturé en même temps. Le cal du radius est encore assez volumineux, avec une légère courbure. Solidité absolue.

L'os sous-périostique est très manifeste, formé de travées épaisses, séparées par du tissu conjonctif et bordées d'ostéoblastes. Il y a également à l'extrémité des fragments, des travées osseuses assez épaisses et des travées osseuses nouvelles dans la moelle.

A l'extrémité des fragments, entre ces fragments, il y a eu, pendant les manœuvres de préparation des pièces, une solution de continuité ; il est visible que cette solution de continuité est artificielle. A son centre, il n'y a pas de cartilage, mais on en trouve sous le périoste à la périphérie du foyer de la fracture, mais en couche assez peu épaisse.

25 jours. — Côte de lapin. — Le volume du cal est beaucoup moindre que nous ne l'avions vu à quinze jours et surtout à six jours. Solidité complète du cal.

La série des préparations montre que les deux bouquets osseux nés des extrémités des fragments sont unis intimement dans presque toute leur étendue. Il reste seulement une couche de cartilage, mince et peu abondante d'un côté de la coupe, assez épaisse du côté opposé. Dans la figure 32, le cartilage n'existe que d'un côté, dans l'angle que forment les deux fragments qui présentaient un certain chevauchement. Les travées de nouvelle formation sont épaisses, sauf quelques-unes de celles qui touchent au cartilage et qui sont immédiatement sous le périoste. Les travées osseuses se développent, en effet, les unes aux dépens du cartilage central qui occupe le foyer de la fracture, les autres sous le périoste.

Entre ces travées osseuses joignant le cartilage et le cartilage lui-même, on observe des traces manifestes d'ossification par le cartilage. Ainsi dans la figure 31, planche IV, on voit du cartilage sérié, formant cinq à dix rangées, contenant une, deux ou trois cellules dans l'intérieur des capsules. La moelle venue de l'os nouveau se continue avec les capsules ouvertes, tandis que la substance fondamentale anhiste du cartilage sépare les cavités médullaires et sert de travées directrices pour la formation de l'os. C'est le long de ces travées directrices que se formeront les ostéoblastes. Par places, l'os nouveau ne s'est pas formé régulièrement aux dépens du cartilage sérié, et alors les lamelles osseuses contiennent dans leur intérieur une quantité plus ou moins grande de capsules et de

cellules cartilagineuses (fig. 28 et 29). Dans la figure 29, une travée est formée uniquement de cellules cartilagineuses contenues dans leur capsule. Au pourtour de cette travée, se montrent des cellules de tissu conjonctif et des ostéoblastes. Dans la figure 28, nous avons représenté une travée osseuse assez large dont le centre contient des capsules et des cellules cartilagineuses. Cette travée renferme en outre des ostéoplastes et des ostéoblastes à ses bords.

On peut constater là que les cellules cartilagineuses se transforment directement en ostéoplastes.

Il en est de même dans la figure 30.

La moelle, à une certaine distance de la fracture, est normale ; au niveau du foyer, elle est remplacée par de l'os nouveau dans lequel on ne trouve encore aucun indice de résorption.

CAL A UNE PÉRIODE TARDIVE.

Deux mois. — Les préparations qui se rapportent à cette période ont été prises en particulier sur des côtes de lapin. Sur des coupes passant près du centre de la fracture, on voit que le *canal médullaire* est restauré ; il est large, sans production osseuse à son intérieur. La moelle qu'il renferme contient des médullocelles à un seul noyau, des globules rouges et quelques cellules adipeuses, généralement petites.

L'*ossification sous-périostique* est rare, formant cependant une excroissance reconnaissable ; elle est constituée par des travées à grosses cellules osseuses, travées qui sont entourées d'une moelle purement fibreuse avec de grandes cellules de tissu conjonctif et quelques ostéoblastes le long des travées.

Le cartilage sous-périostique n'a pas encore complètement disparu. Dans quelques préparations qui passaient par la périphérie du cal, immédiatement sous le périoste, nous avons vu un îlot de cartilage tout à fait caractéristique. Cet îlot présente des figures de rivulation très intenses, assez longues, en voie de formation osseuse.

Faisceaux musculaires. — Des faisceaux musculaires, pressés les uns contre les autres, entourent le périoste et l'os. Le tissu conjonctif qui entoure ces faisceaux est mince et ne présente pas de signes d'inflammation.

Trois mois. — *Radius de lapin.* — Ici, on ne trouve plus trace de l'ossification sous-périostique. Le canal médullaire est complet, avec une *moelle adipeuse.* L'os est semblable à l'os ancien, avec ses canaux de Havers. On ne distingue la place de la fracture que par la présence de faisceaux musculaires qui existent dans la substance osseuse elle-même. On trouve, en effet, à la périphérie de l'os, des faisceaux musculaires, qui forment une petite bande de 1/10 de millimètre en épaisseur environ entre deux lamelles osseuses.

Ces faisceaux, serrés les uns contre les autres, sont séparés par une

bande très mince de sarcolemme ou de tissu conjonctif sans cellules visibles. Ils sont hyalins, sans striation nette. On reconnaît cependant facilement leur nature par leur réfringence particulière et les dimensions de leurs fibres. Quelques-unes de ces fibres sont en état de dégénérescence vitreuse, tout en conservant leurs dimensions, leur sarcolemme et leur coloration.

Fractures avec plaie.

5 jours. — Radius. — Lapin n° 5. — La plaie est faite d'abord, puis la fracture qui est un peu oblique et siège un peu au-dessous de la partie moyenne du radius gauche. Opération le 18 mai. Animal sacrifié le 23 mai. Il n'y a pas eu de réunion, l'os dénudé fait saillie dans la plaie, dans une certaine étendue ; il y a fort peu de mobilité, par le fait de l'engrènement des fragments. Pas de suppuration.

On note une inflammation cellulaire très intense au pourtour du radius. Les faisceaux musculaires sont entourés d'un tissu conjonctif extrêmement épais, riche en cellules fusiformes ; il y a sous le périoste, des lamelles osseuses qui se détachent de l'os. Dans les muscles et au niveau du périoste, on voit un tissu qui ressemble tout à fait à un tissu sarcomateux avec ses grandes cellules fusiformes. La moelle des canaux de Havers est irritée ; *on ne trouve pas de cartilage.*

12 jours. — Radius. — Lapin n° 58. — La plaie a été faite après la fracture. Fracture en V du radius gauche. Opération le 11 mai. Animal sacrifié le 27 mai. La plaie est cicatrisée extérieurement. Elle est néanmoins infectée, car on trouve à la face postérieure du radius un peu au-dessus du cal, un petit abcès. Le cal est exubérant et solide.

Les fragments sont entourés jusqu'à une certaine distance par une ossification sous-périostique considérable, beaucoup plus épaisse que dans les fractures fermées. Au niveau des fragments et contre eux, on trouve également un os nouveau à travées épaisses.

Il existe des îlots de cartilage sous le périoste et entre les fragments ; les îlots cartilagineux sont entourés généralement de tissu conjonctif enflammé avec des cellules anastomosées.

Sur une coupe longitudinale comprenant tout le foyer de la fracture, on voit donc de chaque côté de la coupe, sous le périoste, des îlots cartilagineux et, en même temps, dans le foyer de la fracture, quelques îlots de même nature. D'une façon générale, ces îlots sont plus petits que ceux notés dans les fractures sans plaie.

A un fort grossissement, on voit que les travées osseuses nouvelles sont partout bordées par des ostéoblastes pressés. Dans les cavités médullaires de l'os nouveau, on a un tissu conjonctif contenant beaucoup de petites cellules rondes, migratrices entre les cellules de tissu conjonctif.

Les éléments contenus dans les travées osseuses sont des ostéoplastes à grandes cellules. La seule différence avec l'ossification des fractures fermées consiste en ce que les globules blancs existent en plus grand

nombre dans les espaces médullaires et que les îlots cartilagineux sont moins volumineux. L'ossification paraît beaucoup plus active, plus considérable, soit sous le périoste, soit entre les fragments.

Dans les travées osseuses nouvelles qui sont au voisinage du cartilage, on ne trouve généralement pas de cellules cartilagineuses, cependant nous avons vu des îlots de ces cellules entourés de moelle et en voie de devenir des travées osseuses.

Les parties de la moelle qui se trouvent au voisinage de la fracture présentent une ossification intense.

Le tissu médullaire central contient beaucoup de petites cellules rondes, leucocytes mononucléaires en général. Quand on s'éloigne du foyer de la fracture, le tissu médullaire montre des vésicules adipeuses entourées de tissu conjonctif, de globules et de cellules géantes. Ces dernières n'existent pas au niveau de la fracture.

20 jours. — Lapin n° 64. — Fracture transversale du *radius* gauche après plaie. Le cubitus a été aussi fracturé. Cicatrisation ultérieure des parties molles. Petits points purulents dans le col.

Opération le 16 mai. Sacrifié le 5 juin.

Sur les coupes longitudinales comprenant tout le cal, à un faible grossissement, on voit (fig. 37, pl. IV) le tissu conjonctif périphérique au cal, et au-dessous de ce qui représente le périoste, une couche de cartilage mince sous le périoste de chaque côté du foyer, plus épaisse au niveau du foyer lui-même. Cette couche s'insinue dans l'intervalle qu'elle comble entre le tissu osseux de nouvelle formation qui coiffe les deux extrémités de l'os. Ce tissu osseux, néoformé autour des fragments et sous le périoste, est extrêmement considérable, beaucoup plus que nous ne l'avons vu dans la fracture fermée de vingt jours. Les travées osseuses sont plus épaisses au niveau de l'os auquel elles adhèrent, soit sous le périoste, soit dans l'espace qui sépare les fragments. Ces travées deviennent très minces et leurs mailles étroites sous le périoste, et entre les fragments, là où elles se continuent avec le cartilage.

L'interligne qui sépare les deux bouquets d'os nouveau, parti des extrémités osseuses, est presque partout formé de cartilage ; cependant on trouve entre les îlots cartilagineux, au centre du foyer de la fracture, du tissu conjonctif jeune.

A un *plus fort grossissement*, les travées *ossiformes épaisses*, qui partent de l'os, ne contiennent dans leur intérieur que des ostéoplastes, et leur tissu médullaire est fibreux, sans ostéoblastes à leur périphérie. Mais en se dirigeant du côté du cartilage, on voit que les travées osseuses contiennent des cellules de cartilage ou seulement des capsules. A la limite même du cartilage, les travées ne contiennent presque que de la substance hyaline avec des cellules cartilagineuses constituant presque toute l'épaisseur des travées. On a tous les points de passage entre les travées purement osseuses, et celles qui sont à la fois cartilagineuses et osseuses, les capsules de cartilage occupant la partie centrale des travées et les ostéoplastes leurs bords. Enfin, lorsqu'on examine le cartilage

à ce niveau, on le trouve perforé de toute part par du tissu cellulaire vascularisé ou non, formant des cavités médullaires ou les capsules cartilagineuses. Les capsules non encore ouvertes présentent de deux à quatre ou cinq cellules avec leur protoplasma et leur noyau. Ces cellules sont généralement anastomosées par leurs prolongements ou tout à fait libres.

On observe les modes de division directe ou indirecte de ces cellules. la division directe y étant de beaucoup la plus commune (fig. 26 B de la pl. IV).

Nous avons représenté dans la figure 27 de la planche IV une de ces travées, cartilagineuse dans son centre, avec ses cellules cartilagineuses et ses capsules, travée dont les bords présentent du tissu osseux et des ostéoplastes.

Cette figure est relative à une préparation colorée par l'hématoxyline et le liquide de van Gieson.

Les capsules cartilagineuses sont colorées en bleu violet, la substance fondamentale du cartilage en rose et le tissu osseux en rouge intense. Dans ce tissu osseux, on voit des ostéoplastes complets ou en partie incrustés dans l'os.

La moelle y est formée de cellules conjonctives et contient du sang. Dans la figure 24, nous avons indiqué le découpage du cartilage par le tissu médullaire dans lequel s'ouvrent les capsules cartilagineuses avant que l'os ne soit constitué.

La préparation avait été colorée par la thionine qui teint en bleu clair les capsules et en bleu violet la substance cartilagineuse. Dans cette figure, on peut constater l'ouverture des capsules, l'identité de leurs cellules à protoplasma hérissé de prolongements avec les cellules médullaires voisines.

Les capsules non ouvertes, contenant une ou plusieurs cellules, et la substance fondamentale cartilagineuse constitueront une travée osseuse, lorsque dans un stade ultérieur, il se sera formé de la substance osseuse au bord de la travée.

Cet os nouveau, contenant des capsules de cartilage dans ses travées, forme une production très épaisse, relativement considérable, en continuité d'une part avec les lamelles complètement osseuses, d'autre part, avec le cartilage. Dans certains points de la partie centrale du foyer de la fracture, l'os nouveau se continue avec les îlots conjonctifs que nous avons notés précédemment entre les parties cartilagineuses.

Explication des planches en couleurs.

Planche III.

Fig. 1. — Irritation inflammatoire du périoste un jour après une fracture de côte. — *p*, périoste dont les cellules conjonctives *c*, sont très apparentes; *a*, grandes cellules sous-périostiques hypertrophiées et multi-

pliées à la surface de l'os (ostéoblastes); *o*, surface et lame superficielle de l'os costal. Grossissement de 400 diamètres.

Fig. 4. — Coupe transversale d'une côte deux jours après la fracture. — *m*, muscles adhérant au périoste *p*; *a*, couche de grandes cellules sous-périostiques ou ostéoblastes. Ces cellules remplissent tous les canaux de Havers superficiels, verticaux ou longitudinaux; *v*, vaisseaux capillaires de ces derniers; *c*, os ancien dont les ostéoplastes hypertrophiés creusent des lacunes dans le tissu osseux comme cela se voit en *b*, et en *d*. Grossissement de 400 diamètres.

Fig. 5. — Section longitudinale de la surface de l'os dans une fracture de côte de deux jours. — *p*, périoste; *a*, couche osseuse dont les ostéoplastes sont volumineux; *o*, lamelle sous-jacente dont les ostéoplastes sont normaux; *c*, surface de l'os dont les cavités *d*, *e*, sont agrandies et dont les cellules osseuses sont remplacées par des ostéoplastes. Ces derniers sont au nombre de 2 à 5 dans la même cavité. Ils forment des traînées comme en *e*. Grossissement de 450 diamètres.

Fig. 6. — Section longitudinale d'une côte deux jours après la fracture. Surface de l'os sous le périoste. — A. *p*, périoste; *o*, os ancien; *b*, *b*, ostéoblastes logés dans deux lacunes de Howship séparées par une arête de l'os *c*, *c*. — B. *p*, périoste avec ses grandes cellules ovoïdes; *o*, os ancien; *c*, une portion d'une saillie osseuse attaquée par des cellules ostéoblastiques *d*, et séparée de l'os ancien par une couche épaisse d'ostéoblastes *a*, *b*. Grossissement de 450 diamètres.

Fig. 7. — Coupe oblique d'une côte deux jours après la fracture. Surface de l'os sous le périoste. — *p*, *p*, cellules sous-périostales ou ostéoblastes formant des couches épaisses et se prolongeant dans l'intérieur des canaux de Havers coupés obliquement; *l*, *l'*, *l''*, arêtes saillantes résultant de la conservation du tissu osseux entre les canaux de Havers agrandis. Ces arêtes se continuent directement avec l'os ancien *o*; *v*, *v*, canaux de Havers sous-jacents qui sont remplis d'ostéoblastes; *m*, muscles implantés sur le périoste. Grossissement de 100 diamètres environ.

Fig. 11. — Multiplication indirecte des cellules sous-périostiques dans une fracture de trois jours. — *p*, cellules du périoste; *b*, *c*, *d*, *f*, cellules en karyokinèse; *a*, couche d'ostéoblastes voisins de l'os ancien *o*; *n*, ostéoplastes de ce dernier dont les cellules osseuses sont hypertrophiées. Grossissement de 450 diamètres.

Fig. 16. — Formation du cartilage à son début sous le périoste. — *p*, périoste avec ses grandes cellules fusiformes; autour des cellules on voit des linéaments de substance cartilagineuse colorés en violet par l'hématoxyline; *a*, une cellule périostique cerclée d'une mince couche de cartilage; *c*, *c*, cellules plus volumineuses entourées d'une capsule cartilagineuse plus épaisse et situées au milieu d'une substance hyaline; *t*, ostéoblastes; *l*, lamelle osseuse de nouvelle formation, contenant dans son intérieur de gros ostéoplastes *n*. Grossissement de 500 diamètres.

Fig. 21. — Cellules sous-périostiques en voie de division dans une fracture de neuf jours. — A. Cellules sous-périostiques en division indirecte. —

B. Les mêmes cellules à forme d'ostéoblastes en voie de division indirecte. Grossissement de 450 diamètres.

PLANCHE IV.

Fig. 22. — Ossification d'une fracture de côte de quinze jours. Cal ostéo-cartilagineux (section longitudinale). — *p*, *p*, périoste entouré de muscles; *o*, *o*, os ancien; *b*, *b*, os nouveau; *c*, *c*, cartilage développé sous le périoste, entourant l'os nouveau et séparant les deux fragments. Grossissement de 12 diamètres.

Fig. 26. — Ossification irrégulière dans le cartilage, dans une fracture ouverte du radius datant de vingt-jours; préparation colorée par l'hématoxyline et le van Gieson. — A. Travée ostéo-cartilagineuse; *t*, tissu cartilagineux hyalin contenant des capsules et des cellules à protoplasma ramifié; *m*, *m*, tissu médullaire vascularisé contenant des globules sanguins et des cellules conjonctives. Aux bords du cartilage et des espaces médullaires, on voit en *o* un tissu osseux nouveau, fortement coloré en rouge, contenant des ostéoplastes *n*, *n*. — B. Trois capsules *a*, *b*, *c*, offrant des figures de division des noyaux et des cellules. Grossissement de 400 diamètres.

Fig. 27. — Ossification irrégulière dans le cal cartilagineux d'une fracture ouverte du radius datant de vingt jours; coloration à l'hématoxyline et au van Gieson. — *c*, cartilage hyalin sous-périostique dont beaucoup de cellules capsulées, *c'*, *c''*, offrent des multiplications; *c'''*, division d'une capsule; *t*, *t*, *t*, *t*, travées cartilagineuses résultant de l'envahissement et du découpage du cartilage par le tissu médullaire *m*, *m*. Les travées cartilagineuses possèdent dans leur intérieur des capsules et des cellules en nombre variable de 1 à 3, comme en *a* et *b*. Le bord des travées cartilagineuses au contact de la moelle est d'un rouge intense, ossifié, avec des ostéoplastes *n*, *n*.

Fig. 31. — Rivulation du cartilage dans une fracture de côte de vingt-cinq jours. — *a*, tissu cellulaire périostique dont les cellules deviennent cartilagineuses en *t*; *c*, *c'*, cartilage sérié; *b*, médullisation des capsules cartilagineuses; *d*, travées directrices de l'ossification formées de cartilage hyalin dépourvu de capsules.

Fig. 35. — Foyer d'une fracture de côte de trois jours. — *e*, esquille dans laquelle les ostéoplastes *n*, sont tout à fait vides, agrandis ou ne contiennent que quelques granulations colorées *n'*; *a*, *a*, deux lames osseuses de l'extrémité du fragment contenant des ostéoplastes vides *m*, ou avec des granulations *m'*; *s*, sang et fibrine coagulée entre les extrémités des fragments et les esquilles, et se prolongeant en *s'* dans une cavité médullaire; *t*, tissu conjonctif à grandes cellules; *o*, ostéoblastes. Grossissement de 250 diamètres.

Fig. 37. — Cal ostéo-cartilagineux d'une fracture ouverte du radius de vingt jours. — *o*, *o*, *o*, os ancien; *m*, *m*, extrémité des fragments; *op*, os nouveau sous-périostique; *t*, *t*, *t'*, *t'*, *t''*, travées osseuses de nouvelle formation formant un réseau considérable parti des extrémités des deux

fragments; *c*, *c*, cartilage sous-périostique qui s'interpose en *c'* entre les deux bourgeonnements osseux venus des fragments; *n*, îlot de ce cartilage où la néoformation d'os est en pleine activité. Les travées osseuses sont très minces et leurs mailles étroites au niveau du cartilage; *p*, périoste.

Préparation colorée à l'hématoxyline et au van Gieson; les travées osseuses nouvelles sont rouges et le cartilage violet. Grossissement de 8 diamètres.

NOTES HISTOLOGIQUES

SUR

LA CAPSULE SURRÉNALE DES AMPHIBIENS

Par Ed. GRYNFELTT
Chef des travaux à la Faculté de médecine de Montpellier.

(Travail du laboratoire d'histologie de la Faculté de médecine de Montpellier. Prof. M. Vialleton.)

(PLANCHE V.)

La capsule surrénale des Amphibiens se présente sous forme d'une mince bande jaune doré, appliquée à la face ventrale de chaque rein et le plus souvent fragmentée en îlots multiples.

L'existence de ces organes est connue depuis Swammerdam qui, en 1738[1], les désigna sous le nom de « corpora heterogenea ». Ces corps n'ont été reconnus comme des capsules surrénales que par Rathke (1825), si l'on en croit Ecker[2]. Depuis cette époque, les capsules surrénales des Amphibiens ont été étudiées à maintes reprises, mais ce n'est que dans ces dernières années qu'elles ont été décrites d'une façon détaillée au point de vue de leur structure, notamment dans un mémoire de H. Stilling[3]. On savait depuis les recherches d'Eberth[4], confirmées ultérieurement par celles de Swale-Vincent[5] et de Giacomini[6], que les cordons de la surrénale

1. Swammerdam, Biblia naturæ, t. II. Tractatus de sanguinis circuitu in rana adulta, *Leydae*, 1738.
2. Ecker A., Recherches sur la structure intime des corps surrénaux chez l'Homme et dans les quatre classes des Vertébrés, *Annales des Sc. Nat. Zool.*, t. VIII, 1847.
3. Stilling H., Zur Anatomie der Nebennieren, *Arch. f. mik. Anat.*, Bd. LII, 1898.
4. Eberth, Die Nebennier *in Stricker's Handbuch der Lehre von Geweben*, Bd. I, Leipzig, 1871.
5. Swale-Vincent, The suprarenal capsules in the lower Vertebrates, *Proced. of the Birmingham nat. hist. and philos. Society*, 1896.
6. Giacomini E., Sopra la fine struttura delle capsule surrenali degli Anfibii, *R. Accademia dei Fisiocritici in Siena*, 1897.

des Amphibiens renfermaient deux sortes de cellules, des cellules médullaires et des cellules corticales, ainsi nommées à cause de leur analogie avec les éléments constitutifs de la substance médullaire et de la substance corticale des corps surrénaux des Mammifères. Stilling démontra la présence dans ces mêmes organes d'une troisième sorte de cellules absolument distinctes des deux autres et à laquelle il donna le nom de « cellules d'été ».

Comme les recherches de Stilling ont porté exclusivement sur la capsule surrénale de la Grenouille, il m'a semblé qu'il y avait là une lacune à combler et qu'il ne serait pas sans intérêt, en s'inspirant de ses recherches, de poursuivre l'étude de cet organe dans les divers groupes de la classe des Amphibiens.

Cette étude était avancée et la publication d'un travail d'ensemble allait s'ensuivre, quand j'ai eu connaissance d'un mémoire de Giacomini[1] « sur la structure de la capsule surrénale des Amphibiens ». Je me suis convaincu par la lecture de ce travail important, consacré à l'étude de la capsule surrénale dans un grand nombre d'espèces et renfermant des détails très complets sur la structure de ces glandes, qu'il était inutile de rééditer les résultats acquis par Giacomini[1]. Aussi, me contenterai-je d'insister ici sur quelques points relatifs à l'histologie de ces organes, renvoyant au mémoire du savant italien le lecteur qui désirerait des détails approfondis sur cette question.

Pour faciliter l'intelligence de ce qui va suivre, je rappellerai que les traînées jaunâtres qui représentent la capsule surrénale des Amphibiens sont constitués par des cordons cellulaires pleins, affectant toujours des rapports étroits avec les veines efférentes du rein. Ces cordons s'anastomosent en tout sens de manière à former un réseau dont les travées, revêtues par l'endothélium de ces veines, sont appliquées contre leurs parois ou même occupent leur cavité, baignant de toutes parts dans le liquide sanguin, de telle sorte que, suivant l'expression fort juste de Pettit[2], elles représentent « le type par excellence de la glande vasculaire sanguine ».

Dans ce travail je passerai en revue successivement chacun des trois éléments qui prennent part à la constitution de ces cordons :

1. Giacomini E., Sopro la fine struttura delle capsule surrenali degli Anfibii... *Siena*, 1902.
2. Pettit, Recherches sur les capsules surrénales, *Th. de la Fac. des Sciences de Paris*, 1896, et *Journ. de l'Anat. et de la Physiol.*, 1896.

1° les cellules médullaires, qu'il vaut mieux, avec Kohn[1], désigner sous le nom de cellules chromaffines, puisqu'elles ne sont pas spéciales à la substance médullaire des capsules surrénales, mais représentent au contraire une variété cellulaire largement répandue dans l'organisme et constituant les organes auxquels cet auteur a donné le nom de corps chromaffines ou paraganglions; 2° les cellules corticales; 3° les cellules d'été.

Cellules chromaffines.

Les cellules chromaffines prennent une large part à la constitution des cordons de la capsule surrénale des Amphibiens. Il suffit, pour constater ce fait, d'examiner des coupes en série menées dans différents sens, sur des pièces fixées par des réactifs qui conservent bien la structure de ces cellules. Les mélanges chromo-acéto-osmiques, tels que celui de Flemming (solution forte), ou le liquide J. de Laguesse, nous ont donné les meilleurs résultats pour ces préparations d'ensemble, car ils fixent d'une façon satisfaisante tous les éléments de l'organe, aussi bien les cellules chromaffines, grâce à une action toute spéciale de l'acide chromique, que les cellules corticales, grâce à l'action de l'acide osmique sur les substances graisseuses qu'elles renferment.

Le mélange bichromo-osmique, dans les proportions indiquées par Cajal pour durcir les tissus nerveux, employé dans notre cas particulier pour obtenir la fixation simultanée des cellules chromaffines et corticales, nous a donné aussi de bons résultats, quoique moins favorable pour les colorations ultérieures des coupes.

Les cellules chromaffines sont disposées de telle façon que, suivant Stilling, il s'établit des « rapports de continuité entre tous les éléments médullaires de la capsule surrénale »; autrement dit, les chromaffines forment une sorte de réseau dont les travées se mêlent aux cordons des cellules corticales qu'elles interrompent par places et découpent en îlots arrondis ou ovales. Mais ce réseau se présente sous différents aspects très caractéristiques pour

1. Kohn, Chromaffine Zellen; chromaffine Organe; Paraganglien, *Prager medecin. Wochenschr. Jahrg.*, XXVII, 1902.

chacun des divers types que nous avons examinés, surtout, si au lieu d'étudier la répartition des cellules chromaffines sur des coupes minces, on fait des préparations comprenant toute l'épaisseur de la capsule surrénale, tel le fragment représenté dans la figure 1 de la planche V.

Il convient, pour ce genre de préparations, dont l'épaisseur est relativement considérable, de colorer avec élection seulement les éléments qu'on se propose d'étudier, car si on colorait l'ensemble de l'organe par les méthodes ordinaires, on ne pourrait distinguer les éléments les uns des autres, au sein de la masse fortement colorée. La coloration élective tout indiquée dans ce cas particulier, est celle que donnent aux cellules chromaffines les sels de chrome, réaction très caractéristique connue sous le nom de « réaction chromaffine » signalée pour la première fois par Henle, et utilisée par les auteurs qui ont étudié depuis la substance médullaire.

Les bons résultats que j'avais obtenus chez certains Sélaciens[1], en étudiant les cellules chromaffines des corps suprarénaux enlevés de la paroi dorsale de l'abdomen et montés en entier, après l'action du liquide de Müller, m'ont donné l'idée de faire des préparations analogues chez les Amphibiens. Comme la capsule surrénale de ces animaux est située à la surface ventrale des reins et s'enfonce dans leur épaisseur sur une minime étendue, j'ai dû enlever aussi la tranche de rein dans laquelle elle est comprise, et j'ai monté ensuite le tout ensemble, sans autre coloration, après éclaircissement dans les essences.

Les préparations ainsi obtenues sont fort démonstratives, surtout si l'on prend la précaution, en venant de sacrifier l'animal, de pousser par le cœur une abondante injection de liquide de Müller, de manière à balayer les gros vaisseaux et à les débarrasser de leurs globules rouges, car ces éléments prennent, eux aussi, sous l'influence du bichromate de potasse, une coloration jaunâtre, bien moins intense, il est vrai, que celle des cellules chromaffines. Cependant leur accumulation dans les vaisseaux de la capsule surrénale pourrait créer de sérieuses difficultés pour l'étude de ces dernières. J'ajouterai que pour réussir pleinement ces préparations, il importe

1. Grynfeltt E., Recherches anatomiques et histologiques sur les organes surrénaux des Plagiostomes, *Th. de la Fac. des Sciences de Paris*, 1903 et *Bull. scient. de la France et de la Belgique*, t. XXXVIII.

de ne pas laisser trop longtemps la pièce dans le liquide de Müller : vingt-quatre à quarante-huit heures suffisent amplement, car, au bout de ce temps, la réaction chromaffine est accomplie et les tissus n'ont pas encore pris la teinte jaunâtre qu'ils acquièrent par un séjour prolongé dans ce réactif. Dans ces conditions, la coloration brune des cellules chromaffines tranche d'autant plus nettement sur les autres parties, que ces dernières sont absolument incolores. Le durcissement sera achevé par les alcools forts ou le formol à 10 p. 100.

En examinant ces préparations, il est facile de se convaincre que le mode de répartition des cellules chromaffines donne une physionomie toute particulière aux capsules surrénales des divers types d'Anoures que nous avons examinés et qui est assez différente de celle des Urodèles.

Chez les Anoures, nous décrirons tout d'abord la capsule surrénale de la Grenouille (Rana esculenta). Là, les cellules chromaffines se présentent tantôt en groupes ou en amas, tantôt s'étirent et constituent de minces traînées de substance chromaffine que relient les éléments en question. Les amas chromaffines (voy. fig. 1, am. chr.), plus ou moins volumineux, se disposent sous forme d'îlots angulaires ou arrondis, tangents par un de leurs côtés, en général le plus large, à la surface du cordon surrénal, s'enfonçant d'autre part comme des sortes de coins dans l'épaisseur des masses corticales. Les plus volumineux interrompent celles-ci et fragmentent les cordons en des segments, plus ou moins longs, formés de cellules claires alternant avec les amas chromaffines fortement colorés par le bichromate. La netteté de la réaction est telle que toute confusion est impossible sur le genre de préparation dont il est ici question.

Dans ces îlots, les cellules se présentent comme des masses polyédriques, offrant parfois l'aspect de prismes ou de troncs de pyramides assez réguliers, d'autres fois munies de prolongements effilés et incurvés leur donnant en somme un aspect fort irrégulier. Leurs limites respectives sont assez nettement indiquées par une mince bande claire, qui répond à la partie la plus superficielle de leur protoplasme. Au niveau de cette zone privée de grains chromaffines, la réaction du bichromate ne se fait pas, et le protoplasme reste absolument clair. J'ai déjà indiqué ce détail de structure dans la cellule chromaffine des corps suprarénaux des

Sélaciens. Au milieu de la masse brune du corps cellulaire, l'espace occupé par le noyau arrondi ou ovale est réservé en clair et reproduit exactement sa forme arrondie ou ovale. Les dimensions de ces noyaux (11 μ 5 de long sur 7 μ de large en moyenne, dans les formes ellipsoïdes) sont assez considérables eu égard à la masse du protoplasma, qui souvent ne représente qu'une mince couche brune autour du noyau.

Tout autre est l'aspect des cellules médullaires, quand elles ne sont pas disposées en îlots et s'étirent de façon à constituer un pont de substance chromaffine entre deux îlots voisins.

Le plus souvent alors elles glissent en quelque sorte à la surface des cordons surrénaux, au-dessous de l'endothélium vasculaire qui les enveloppe; plus rarement elles s'insinuent entre les éléments corticaux. A un premier examen, leur aspect plus clair pourrait faire croire qu'il s'agit là d'éléments différents de ceux des amas chromaffines, mais il n'en est rien. Il est bien évident en effet que la substance chromaffine, ainsi étirée sous forme d'une très mince pellicule et vue isolément par transparence, ne saurait atteindre une même intensité de coloration qu'une masse de cette même substance vue sur une épaisseur beaucoup plus considérable, comme c'est le cas dans les îlots. Du reste, en regardant avec un fort grossissement les parties les plus minces de la préparation, où de telles cellules se rencontrent, on peut discerner dans ces parties naturellement dissociées, avec une netteté encore plus grande que dans les cellules chromaffines agminées, la structure des parties brunes, et voir qu'elle est partout la même. On constatera aussi maintes fois que les ponts unitifs n'appartiennent pas à des corps cellulaires indépendants des îlots. Pour peu que ceux-ci soient rapprochés, c'est un simple prolongement d'une cellule, ayant son corps et son noyau dans un amas, qui joue le rôle de pont. Tout cela prouve bien que les diverses figures que l'on a sous les yeux appartiennent à un même type de cellule revêtant une forme et des aspects très variables, en raison de leurs connexions différentes et de leur situation respective dans les cordons de la capsule surrénale.

Quand les îlots chromaffines sont éloignés les uns des autres, on voit parfois de véritables chaînes composées de plusieurs cellules étirées et dessinant des travées qui les réunissent en décrivant des courbes élégantes autour de larges lumières veineuses interposées aux cordons de la capsule surrénale.

Le mode de groupement de ces cellules mérite d'être examiné avec soin. Dans les îlots, elles sont étroitement appliquées les unes contre les autres, formant une masse cellulaire pleine dont les divers éléments s'agencent entre eux de manière à constituer une mosaïque très régulière, les prolongements angulaires de certaines allant combler les vides qui sans cela existeraient forcément entre des cellules dont la forme est parfois si peu géométriquement régulière. Dans ces traînées, elles s'agencent de telle sorte que leurs extrémités taillées en biseau se juxtaposent étroitement.

Ces deux formes de cellules ne sont peut-être pas aussi différentes, en réalité, qu'elles le paraissent sur les préparations ayant subi l'action des réactifs fixateurs, parce que la fixation rétracte légèrement les cordons cellulaires et élargit en même temps les veines, ce qui produit justement l'étirement de certaines cellules appliquées contre la paroi veineuse et qui font communiquer les amas entre eux. Ces cellules seront d'autant plus rameuses et étirées que la paroi veineuse sur laquelle elles se moulent aura été plus distendue.

En effet, en examinant des coupes de capsules surrénales sur le frais, il est aisé de voir que la glande est beaucoup plus compacte qu'après la fixation, et se présente comme un anneau continu autour de la grande veine centrale. Les veines rayonnantes, qui aboutissent à celles-ci et sont largement développées après la fixation, ne paraissent pas ici, la substance jaune de la capsule entoure la veine centrale de toutes parts, sans aucune solution de continuité apparente. Les aspects observés après les fixateurs les plus précis, tels que le liquide de Flemming ou de Zenker, montrent des cordons de capsule rétractés et revenus sur eux-mêmes de telle façon que les veines qui les séparent ont leurs dimensions considérablement exagérées. On comprend dès lors que les cellules chromaffines qui font communiquer les îlots chromaffines entre eux et qui sont appliquées contre l'endothélium des veines sont fortement étirées, pendant la rétraction des cordons, et prennent par suite une minceur plus grande que celle qu'elles ont pendant la vie. Ces rétractions, surtout dans les préparations montées à plat — qui ont subi un minimum de manipulations — si elles modifient quelque peu la forme des cellules chromaffines, ne changent cependant en rien leurs rapports réciproques et ne gênent pas pour étudier leur mode d'agencement.

Qu'elles soient groupées en îlots volumineux ou étirées en minces bandes unissant ces derniers, les cellules chromaffines se montrent toujours au contact entre elles, ou avec les éléments épithéliaux de l'écorce, et il n'y a jamais ni fibres, ni substance fondamentale interposées, de manière qu'elles répondent à la définition des épithéliums. Il convient d'insister sur ce fait d'une façon toute particulière puisque, malgré les descriptions très nettes à ce point de vue de Stilling et de Giacomini, Kohn se refuse encore à admettre la nature épithéliale des corps chromaffines dont il fait un tissu tout spécial.

A notre avis la nature épithéliale des formations chromaffines ne saurait être mise en doute, quelle que soit leur forme et leur origine. Giacomini fait remarquer avec raison que la forme d'une cellule ne saurait prévaloir contre sa nature épithéliale, et l'exemple qu'il donne, celui des cellules vésicales auxquelles malgré leur aspect irrégulier on ne saurait dénier la nature épithéliale, en est bien une preuve. Il en est de même de l'origine de ces éléments : on peut les considérer comme des dérivés des ébauches du sympathique (ce qui d'après les récentes recherches de Soulié[1] n'est peut-être pas absolument exact) et admettre quand même avec Diamare[2] qu'ils se groupent en des corps épithéliaux (corps épithéliaux d'origine neurale). Tout au contraire, le mode de groupement des cellules mérite d'être pris en considération et a une importance autrement grande dans la question qui nous occupe. Or quelle que soit la forme des cellules chromaffines, il n'en est pas moins vrai que dans leurs rapports réciproques elles se rangent toutes les unes contre les autres, de telle façon que rien ne vient s'interposer entre leurs faces en contact.

Nous avons démontré ce fait pour les corps suprarénaux des Sélaciens, et nous avons trouvé une confirmation de notre manière de voir dans les amas chromaffines de la capsule surrénale des Amphibiens, où, pour des raisons que nous aurons à examiner tout à l'heure, la forme des cellules est plus régulière que dans les corps suprarénaux des Plagiostomes. Par conséquent, sans vouloir rien enlever à l'importance des travaux de Kohn, qui a eu le grand mérite

1. Soulié A.-H., Recherches sur le développement des capsules surrénales des Vertébrés supérieurs, *Th. de la Fac. des Sciences de Paris*, 1903.

2. Diamare, Sulla costituzione dei gangli simpatici negli Elasmobranchi e sulla morfologia dei nidi cellulari del simpatico in generale, *Anat. Anz.* Bd. 20, 1902.

de donner de ces éléments d'allure si particulière une excellente étude d'ensemble, de montrer l'étendue de leur aire de distribution chez les Vertébrés et d'établir la vraie signification de la substance médullaire de la capsule surrénale, nous ne croyons pas devoir considérer le tissu chromaffine comme un tissu particulier, ne rentrant dans aucune des catégories de tissus admis par les histologistes. Il est évident que les cellules chromaffines doivent constituer une *espèce cellulaire nouvelle*, mais elles ne forment pas un tissu nouveau, et là où elles sont en nombre, elles offrent tous les caractères du tissu épithélial.

Chez le Crapaud, le mode de répartition des cellules médullaires, tout en restant fondamentalement le même que chez la Grenouille, revêt des caractères particuliers qui permettent sur les préparations d'ensemble de distinguer à première vue la capsule surrénale de cet animal. Ce qui frappe tout d'abord c'est le développement relativement énorme que prennent certains amas chromaffines : les plus gros se présentent comme des îlots volumineux, irréguliers, qui communiquent quelquefois par des travées larges de manière à former des cordons dont la longueur peut excéder un millimètre. Ils se groupent en général suivant la ligne médiane de l'organe et particulièrement au niveau des points où émergent les grosses racines de la veine efférente du rein, qui vont se jeter dans la veine cave inférieure. Au fur et à mesure que l'on gagne les parties latérales de la glande, les amas diminuent de volume; ils s'écartent les uns des autres et les systèmes trabéculaires qui les réunissent devenant plus faibles et beaucoup plus nombreux, la disposition des chromaffines se rapproche sensiblement de celle que nous avons décrite chez la Grenouille.

Chez la Rainette, les amas chromaffines sont au contraire beaucoup moins volumineux que chez la Grenouille. Ils sont extrêmement serrés les uns contre les autres, représentant un semis de nodules, de sorte que les traînées unitives se trouvent considérablement écourtées et que l'union entre les amas est le plus souvent réalisée par des prolongements cellulaires étirés, partis de certaines cellules de ces amas. En même temps il faut noter que ces cellules chromaffines ont une grande tendance à se disposer en anneaux autour des cordons corticaux, ce qu'il est facile de constater en faisant varier la mise au point sur les préparations d'ensemble.

En somme, dans ces divers genres d'Anoures que j'ai étudiés,

les cellules chromaffines sont toujours abondamment distribuées entre les corticales dans les capsules surrénales. Il n'en est pas de même chez les Urodèles, où elles paraissent relativement plus rares, du moins chez les deux espèces de Tritons qu'il m'a été donné d'examiner, le Triton marbré (Triton marmoratus) et le Triton palmé (Triton palmatus).

Chez ce dernier la minceur du rein est telle, dans la partie antérieure, qu'on peut monter à plat l'organe en entier avec les corps surrénaux qu'il porte, sans que sa présence puisse gêner l'observation de ces corps surrénaux. On peut ainsi s'assurer que les amas chromaffines sont peu volumineux et formés le plus souvent par un nombre d'éléments inférieur à 50. De plus, les amas sont complètement isolés les uns des autres. On n'en voit pas partir de ces irradiations de cellules chromaffines, signalées ci-dessus, bien que, par places, ils soient aussi rapprochés que certains amas de la capsule surrénale des Anoures. En conséquence on ne trouve pas chez eux des cellules chromaffines de forme étirée : toutes sont polyédriques et groupées en amas ou en plaques, dont les cellules affectent un aspect et des rapports sur l'importance desquels nous aurons à revenir plus loin.

Les cellules chromaffines ont des caractères histochimiques suffisamment nets pour pouvoir être reconnues dans les coupes, sans qu'on ait besoin d'employer la réaction spécifique des sels de chrome. Sur les coupes fixées par les réactifs mentionnés ci-dessus (liquide de Flemming, de Laguesse ou de Zenker), elles ont des affinités colorantes très nettes qui permettent de les mettre en évidence. On obtient des préparations particulièrement démonstratives avec la safranine, ainsi que je l'ai indiqué pour les cellules chromaffines des corps suprarénaux des Sélaciens. Ce réactif a été recommandé par Giacomini dans l'étude qu'il a faite de ces éléments chez les Amphibiens.

Après les décolorations soit par l'alcool acidulé (de préférence avec l'acide picrique qui a l'avantage de donner une teinte de fond en même temps, qu'il différencie), soit par les couleurs d'aniline acides (orange G, vert lumière), la safranine conserve son électivité remarquable sur le corps protoplasmique des cellules chromaffines, dont elle colore intensément les granulations caractéristiques. Le rouge Magenta donne à ces mêmes cellules une coloration rouge violacée encore plus intense et qui résiste bien mieux aux décolo-

rations ultérieures que la safranine, de sorte que l'électivité de ces cellules pour cette couleur paraît être encore plus marquée que pour la safranine. C'est donc un excellent réactif pour la recherche des chromaffines dans les tissus. Toutefois, son action ne paraît pas se limiter exclusivement aux granulations incluses dans le protoplasme et il colore brutalement l'ensemble de ce dernier. Aussi, est-il bon de décolorer énergiquement, et de pousser fort loin la décoloration par l'alcool légèrement acidulé d'acide chlorhydrique, toutes les fois qu'on voudra étudier la constitution du protoplasme, et ne pas se contenter d'établir la répartition topographique des cellules chromaffines au sein de la glande surrénale.

Sur les coupes colorées par les réactifs sus-indiqués, les cellules chromaffines tranchent parmi les autres éléments par une belle coloration rouge vif avec la safranine, rouge violacé avec le rouge Magenta. Dans les points où elles n'ont pas subi de rétraction du fait des nombreuses manipulations nécessitées pour la réalisation des coupes minces à la paraffine, il est aisé de vérifier leur disposition franchement épithéliale, et sur laquelle nous avons suffisamment insisté pour n'avoir point à y revenir encore. Nous nous contenterons de signaler une disposition très caractéristique chez le Triton marmoratus, décrite et figurée par Giacomini chez d'autres Urodèles : c'est la présence de véritables plaques de cellules chromaffines, disposées sur un seul rang et en bordure autour de larges cavités veineuses appartenant au système des veines efférentes du rein (voy. fig. 9, c. chr.). Dans ces points, leur forme prismatique est absolument régulière. Cette disposition mérite d'être rapprochée d'une disposition analogue que présentent les cellules chromaffines à la surface des corps suprarénaux des Squales, où ces mêmes éléments se disposent en bordure autour de la large cavité veineuse des cardinales, et constituent une zone palissadique d'une régularité remarquable, qui avait déjà frappé l'attention de Balfour [1]. Elle montre bien que les cellules chromaffines sont susceptibles de revêtir une forme géométrique régulière, toutes les fois qu'elles peuvent se développer librement.

Dans le même ordre d'idées, il n'est peut-être pas sans intérêt de signaler un fait qui attire l'attention, dès que l'on veut comparer les cellules chromaffines des corps suprarénaux des Sélaciens avec

1. Balfour F.-M., A monograph on the development of Elasmobranch fishes. London, 1878.

celles de la capsule surrénale des Amphibiens : c'est la régularité plus grande de la forme des cellules en question chez les Amphibiens. Il me semble que la raison de cette dissemblance est facile à trouver. En se reportant à la description que j'ai donnée de la vascularisation des corps suprarénaux des Sélaciens, de l'abondance des vaisseaux dans ces organes et de la physionomie si spéciale des réseaux que dessinent leurs capillaires très tortueux et enlacés les uns dans les autres, il est aisé de comprendre que les cellules chromaffines, tassées en quelque sorte entre les anses de ces vaisseaux, n'ont pour se développer que des espaces d'une irrégularité très grande, où leur forme, d'après ce que nous avons dit, revêtira des aspects fort irréguliers. Au contraire, dans la capsule surrénale des Amphibiens, ces amas de cellules chromaffines sont logés dans des espaces beaucoup plus réguliers, limités d'un côté par les îlots de substance corticale aux contours presque géométriques, de l'autre par les grosses veines efférentes du rein, qui baignent les cordons de la glande. Les cellules chromaffines se ressentent donc ici en quelque sorte de la régularité de l'ensemble, et chacune d'elles, dans ces amas aux contours généralement réguliers, revêt elle-même une forme assez régulière (voy. fig. 4, c. chr.).

En examinant des cellules chromaffines avec de forts grossissements, on voit qu'elles possèdent une structure toute particulière, qui, sans l'aide d'aucune coloration, permet de les distinguer des autres éléments constitutifs des cordons surrénaux : elles la doivent à la présence de grains particuliers accumulés dans leur protoplasme.

Stilling avait déjà signalé, sans y insister, l'aspect granuleux de leur protoplasma. Giacomini a donné une étude complète de ces « formations métaplasmatiques ». Dans une note antérieure [1], j'ai moi-même indiqué la manière dont se comportent, vis-à-vis des réactifs histologiques les plus usités, les granulations auxquelles le corps cellulaire des chromaffines est redevable d'affinités colorantes toutes spéciales. Je résumerai ici brièvement les données antérieurement acquises.

Les grains chromaffines sont en général très fins, de forme arrondie, et de dimensions à peu près égales (voy. fig. 2 et 3). Il n'est pas rare cependant de voir se détacher sur le semis uniforme

1. E. Grynfeltt, Sur la présence de granulations spécifiques dans les cellules chromaffines de Kohn, *C. R. Association anat.* Liège, 1903.

de cette masse granuleuse quelques grains plus volumineux, ainsi que l'a indiqué Giacomini. Les dimensions des granulations chromaffines sont sujettes à des variations, suivant les espèces animales. Parmi les Batraciens, comme l'a déjà fait observer Giacomini, elles sont plus volumineuses chez le Crapaud. C'est sur ces granulations que se localise l'action des sels de chrome et ce réactif leur donne la teinte brune caractéristique des cellules chromaffines. J'ai déjà signalé ce fait pour les cellules chromaffines des Sélaciens et des Mammifères en me basant sur les résultats fournis par les dissociations sur le frais. Il en est de même chez les Amphibiens, d'après les observations de Giacomini et les miennes.

Relativement aux couleurs d'aniline, on peut dire, d'une façon générale, que les grains chromaffines se teignent vivement par les couleurs basiques, telles que la safranine, le rouge Magenta, le violet de gentiane, etc.; et ont au contraire peu d'affinité pour les couleurs acides, orange, vert lumière.

L'hématéine alunée ne colore pas les grains chromaffines; au contraire l'hématoxyline, après mordançage à l'alun de fer, suivant la méthode de Heidenhain, leur donne une coloration violacée ou noire.

Le bleu polychrome de Unna les teint en beau vert clair, comme les globules sanguins.

Toutes les réactions qui viennent d'être mentionnées agissent sur les grains en question d'une façon indépendante du mode de fixation, et, après l'emploi du liquide de Flemming, de Laguesse (liquide J.), de Zenker, de Burckhardt, de Bouin, de Tellyesniczky, nous n'avons noté que des variations dans l'intensité de la résistance à la décoloration, suivant le réactif fixateur employé. Par exemple, la safranine résiste mieux aux acides employés pour la différenciation après le liquide de Flemming, qu'après le liquide de Zenker, de Bouin ou le Tellyesnicsky. Le Flemming agit en somme ici d'une façon banale et comme il le fait sur tous les tissus; on sait depuis longtemps qu'il constitue un mordant pour cette couleur. Au contraire, il est un réactif dont l'action sur les grains chromaffines paraît être influencée d'une façon toute spéciale par le mode de fixation employé, c'est l'éosine. Après les fixations par le Zenker ou le Tellyesnicsky, les grains chromaffines sont colorés par elle d'une façon très faible, parfois même pas du tout, et conservent dans les coupes une teinte jaunâtre qu'ils doivent uniquement à

l'action du fixateur. Au contraire, sur des coupes fixées par le formol picrique de Bouin, ces mêmes grains acquièrent une teinte rouge intense, qui tranche nettement sur les autres tissus, et égale en intensité celle des globules rouges. Comme ce fixateur ne renferme pas de sels de chrome, lesquels forment la base des deux autres et produisent sur ces grains une réaction chromaffine indiscutable, moins intense cependant que le liquide de Müller, il paraît vraisemblable d'admettre que les grains des cellules médullaires possèdent naturellement une affinité marquée pour l'éosine et qu'ils la perdent après avoir été modifiés par la réaction chromaffine.

Du reste, ces grains sont susceptibles d'offrir, au point de vue de leurs affinités pour les substances colorantes, des variations spontanées, liées sans doute au fonctionnement de la cellule. Il n'est pour ainsi dire pas de coupe où l'on ne trouve juxtaposées des cellules chromaffines se comportant différemment vis-à-vis de la coloration employée, ce qui permet du reste d'apprécier d'une façon très exacte leurs limites respectives. L'opposition est d'autant plus nette que parfois les deux éléments en question ont une teinte absolument différente, l'un gardant la couleur basique, l'autre complètement décoloré et n'ayant que la teinte de fond. En présence de ces résultats on pourrait se demander si les colorations régressives employées dans la plupart des cas sont bien qualifiées pour trancher cette question. En effet, quelles que soient les précautions dont on s'entoure, quelque soin que l'on mette à se placer vis-à-vis des réactifs dans des conditions aussi identiques que possible, il faut toujours se tenir en garde contre une erreur facile à commettre, par suite de l'inégalité de la décoloration. Mais il est d'autres caractères histologiques qui viennent à l'appui de ces résultats et leur donnent une valeur autrement grande que celle tirée de la colorabilité, pour démontrer l'existence de changements dans la constitution des cellules chromaffines.

Tout d'abord je citerai l'architecture du protoplasme. Tantôt, en effet, la cellule chromaffine se présente comme un bloc compact de grains chromaffines étroitement serrés les uns contre les autres et donnant au corps cellulaire, après les colorations, une teinte foncée. Lorsque plusieurs cellules ainsi constituées se trouvent au contact les unes des autres, elles forment une masse fortement colorée et dans laquelle il est impossible de distinguer les contours cellulaires. D'autres fois, au contraire, à côté de cellules très

colorées on en voit de beaucoup plus claires. Ce fait a été signalé par Giacomini. Il attribue cette diversité d'aspects, aux dimensions des grains, plus gros dans les formes colorées, plus fins dans les formes claires, et il considère ces variations comme des manifestations de l'activité de sécrétion des cellules chromaffines.

Ces variations me paraissent en réalité encore plus complexes. Ce n'est pas tant la taille des grains qui varie, que leur répartition plus ou moins dense au sein du protoplasma. Dans les formes claires, ils sont espacés les uns des autres, et se détachent sur un fond absolument incolore. En même temps le corps cellulaire paraît gonflé; il perd la forme polyédrique des cellules compactes, et tend le plus souvent à revêtir un aspect globuleux en refoulant pour ainsi dire ces dernières (voy. fig. 2). C'est ce que paraît indiquer le fait qu'on voit sur les coupes la limite des corps cellulaires clairs se présenter toujours sous forme de lignes convexes du côté des cellules compactes, comme si la cellule claire bombait vers elles. On pourrait donc penser qu'il y a eu dans le protoplasme, à un moment donné, apport d'un liquide qui s'est répandu peu à peu dans la masse primitivement compacte des grains chromaffines, et a donné aux cellules cet aspect clair et gonflé qui tranche si nettement sur celui des éléments voisins dans lesquels les grains sont étroitement serrés les uns contre les autres.

Du reste, les cellules chromaffines se présentent encore parfois sous d'autres aspects qui viennent, semble-t-il, justifier cette manière de voir : je veux parler de la présence dans leur protoplasme de vacuoles, dont l'existence est indiscutable et a été signalée par Stilling et Giacomini (voy. fig. 3, 4, 9 et 10). Peut-être faudrait-il rapprocher ces formations des canaux intracellulaires qui ont été signalés par divers auteurs dans les cellules médullaires des Vertébrés supérieurs (Ciaccio [1], E. Holmgren [2]).

A côté de ces transformations importantes du protoplasme, il convient de signaler des modifications non moins considérables que présentent les noyaux. Les uns sont peu volumineux, aux contours arrondis ou ovales, avec une membrane nucléaire fortement colorée, un réseau chromatique très net, sur lequel sont

1. Ciaccio C., Communicazione sopra i canaliculi di secrezione nelle capsule sopra-renali, *Anat. Anz.*, Bd. XXII, 1903.
2. Holmgren E., Weitere Mitteilungen über die Trophospongienkanälchen de Nebennieren vom Igel, *Anat. Anz.*, Bd. XXII, 1903.

disposés des nucléoles chromatiques irréguliers et volumineux. Les autres sont notablement augmentés de volume, leur membrane est encore fort nette ainsi que le réseau, mais les nucléoles chromatiques dans beaucoup d'entre eux paraissent plus petits. Cependant certains de ces noyaux volumineux sont colorés aussi fortement que les noyaux de faibles dimensions. En somme, il n'y a pas une relation constante entre la richesse chromatique des noyaux et leur volume.

Il en est de même de leurs variations de chromaticité, qui sont indiscutables, mais qu'il est impossible de sérier, de façon à les mettre en concordance avec tel ou tel état de la cellule. Ces variations sont faciles à observer avec l'hématéine qui colore très bien certains noyaux et ne colore pas du tout des noyaux très voisins dans une même préparation. Si on fait agir après ce réactif une autre coloration nucléaire, la safranine par exemple, on voit que certains noyaux prennent cette couleur, tandis que les autres, déjà colorés par l'hématéine, conservent la coloration violette qu'ils doivent à cette dernière. Enfin, il est d'autres noyaux qui ne se colorent ni par l'une, ni par l'autre. Je n'insisterai pas autrement sur ces faits qui n'offrent rien de particulier pour les cellules chromaffines. Ils méritent toutefois d'être cités parce que, sur ces éléments, ils se présentent avec une netteté aussi grande que sur les autres éléments glandulaires visibles sur les mêmes coupes (cellules du rein par exemple), ce qui paraît être un argument d'une certaine importance en faveur de la nature glandulaire des cellules chromaffines.

Enfin, il est une autre sorte de variation qu'il importe de signaler et qui s'observe sur tous les noyaux, quelles que soient leurs dimensions et leurs affinités chromatiques : je veux parler des changements considérables qui surviennent dans leur forme. Sur les coupes beaucoup d'entre eux se montrent ovales ou arrondis, ces derniers n'étant le plus souvent que la section transversale des noyaux ovales. En tout cas, il s'agit là d'une première catégorie de noyaux dont le contour suit toujours une ligne régulièrement courbe, leur donnant une forme nettement arrondie. A côté de ceux-ci, on en voit d'autres dont la surface présente des dépressions tantôt réduites à l'état de simples encoches, d'autres fois beaucoup plus profondes, leur donnant une forme biloculée ou même multiloculée. J'ai observé chez le Crapaud, dans la capsule

surrénale duquel ces déformations me paraissent plus considérables que chez les autres Anoures, des noyaux considérablement allongés, présentant plusieurs étranglements successifs, leur donnant un aspect moniliforme, avec deux ou trois renflements (voy. fig. 8).

Ces déformations sont d'autant plus intéressantes à signaler qu'on observe certains noyaux sur lesquels ces étranglements sont poussés à un tel degré qu'il n'y a qu'un mince pédicule, souvent très difficile à apercevoir, même à un fort grossissement, entre les parties renflées. De telles formes paraissent au premier abord devoir être considérées comme se rapportant à des noyaux en voie d'amitose, d'autant plus qu'il est certaines cellules sur lesquelles on voit manifestement deux noyaux opposés par une face plane, séparés par un intervalle très mince, et d'un volume tel qu'ils paraissent être le résultat de la fragmentation d'un gros noyau bilobé, par rupture du pédicule (voy. fig. 2, en bas). Cependant il faut tenir compte de la rareté des cellules ayant manifestement deux noyaux, à ce point qu'on est en droit de se demander, si dans les cas où il en est ainsi, il ne s'agit pas d'une apparence, la coupe contenant deux lobes d'un noyau unique, sans comprendre dans son épaisseur le pédicule qui les réunissait. J'ai pu, sur mes préparations, toutes coupées en série, suivre plusieurs de ces noyaux, et établir qu'il en était réellement ainsi dans la plupart des cas. Par conséquent s'il y a des amitoses dans les cellules chromaffines, elles sont relativement assez rares.

Les déformations nucléaires paraissent avoir une tout autre signification, et sont vraisemblablement liées à la participation du noyau aux phénomènes métaboliques de ces cellules. Avec nombre d'auteurs, qui ont observé des phénomènes analogues dans d'autres cellules, nous pensons que ces plissements du noyau sont des modifications ayant pour effet d'augmenter la surface à travers laquelle s'opèrent les échanges entre le noyau et le protoplasma.

Par analogie avec ce qui se passe pour d'autres cellules dont le fonctionnement est aujourd'hui connu, nous sommes en droit d'admettre qu'il existe des relations entre les divers états du noyau et ceux du protoplasme. Je dois avouer pourtant que, pour les cellules chromaffines des Amphibiens, pas plus du reste que pour celles des Sélaciens que j'ai étudiées antérieurement, je n'ai pu saisir encore le lien qui unit les modifications nucléaires à celles du protoplasme. Avec les cellules chromaffines, on se trouve en pré-

sence d'éléments dont le rôle physiologique nous est pour ainsi dire totalement inconnu. Dans l'impossibilité où nous nous trouvons, pour le moment, de provoquer à volonté le fonctionnement de ces cellules, nous ne pouvons pas obtenir des préparations propres à établir le cycle d'une évolution, qui est du reste, peut-être bien différente de celle que nous connaissons déjà dans d'autres glandes. Cependant toutes les modifications cytologiques mentionnées ci-dessus m'ont semblé dignes d'être signalées parce qu'elles paraissent être autant de témoignages en faveur de la nature glandulaire des cellules chromaffines.

Cellules corticales.

Les cellules corticales s'associent aux cellules médullaires pour constituer les cordons de la glande surrénale, mais leur nombre est beaucoup plus élevé que celui de ces dernières, de sorte qu'elles représentent la partie fondamentale de ces cordons.

La répartition des cellules médullaires et des cellules corticales est excessivement variable dans le trajet des cordons, et cette variabilité n'est soumise à aucune loi. La remarque de Stilling, que les cellules chromaffines sont plus nombreuses dans les couches profondes est parfaitement exacte. C'est surtout dans ces parties que viennent s'accumuler les cellules chromaffines pour constituer les amas tandis que, au voisinage de la surface, on ne trouve que les traînées. Aussi, chez le Crapaud, quand une coupe longitudinale ou transversale passe par un de ces amas volumineux décrits ci-dessus, l'aspect de la préparation n'est pas sans présenter quelque analogie, avec celui de la capsule surrénale des Mammifères, à cause de cette grosse masse chromaffine centrale entourée de cordons beaucoup plus clairs et où les corticales dominent. Toutefois, dans ces derniers, on trouve aussi des éléments médullaires; et par là l'organe surrénal des Batraciens se rattache à un type tout autre que celui des Mammifères, chez lesquels l'enveloppe corticale est toujours dépourvue de cellules chromaffines. Les cordons purement corticaux que signale Stilling à la surface de la capsule surrénale de Rana esculenta n'existent pas, à mon avis; et les coupes capables de donner cette illusion répondent à des dispositions purement locales. Il suffit de suivre la série pour voir, sur

une des coupes suivantes, que ces mêmes cordons d'aspect purement cortical présentent, eux aussi, des cellules chromaffines.

La présence des cellules chromaffines, plus nombreuses au centre de l'organe, tient encore à ce que la glande est par endroits traversée par des artérioles volumineuses souvent accompagnées de corps chromaffines anatomiquement indépendants de la formation chromaffine surrénale, ou, pour employer l'expression de Kohn, des paraganglions surrénaux. Dans ces cas, on trouve ces amas périvasculaires connus depuis longtemps chez les Amphibiens (Leydig)[1] et désignés sous le nom de « Zellennester » par S. Mayer[2], groupés en des masses arrondies et séparés des cordons de la glande surrénale par une enveloppe conjonctive, qui permet de les distinguer aisément des accumulations de cellules chromaffines appartenant à la glande, lesquelles se mettent directement en rapport avec les cellules corticales pour constituer la masse épithéliale des cordons glandulaires.

En somme, on ne trouve jamais, chez les Amphibiens, de cordons formés uniquement de cellules du type cortical comme les cordons du corps interrénal des Sélaciens par exemple. Cela est surtout vrai pour les Anoures. Chez les Urodèles que j'ai examinés, il convient de faire observer que les cordons se présentent au contraire avec un aspect plus franchement cortical. La pénétration réciproque des deux éléments n'est pas poussée aussi loin, et les chromaffines, peu nombreuses d'ailleurs chez ces animaux, se rencontrent dans les coupes sous forme de petits groupes accolés à la surface des cordons, contre les parois veineuses qui les entourent. Jamais elles ne constituent des masses assez volumineuses pour déterminer la fragmentation des travées corticales, comme on l'observe chez les Anoures (comparer les fig. 4 et 9). Cette indépendance plus grande des cellules corticales et chromaffines chez les Urodèles rappelle la disposition des organes surrénaux des Sélaciens.

Les cellules corticales ont le plus souvent une forme assez régulièrement prismatique (voy. fig. 4). La description complète qu'en

1. Leydig, Anatomisch-histologische Untersuchungen über Fische und Reptilien, Berlin, 1853.

2. S. Mayer, Beobachtungen und Reflexionen über den Bau und Verrichtungen des sympath. Nervensystem, *Sitzunglb. d. K. Akad. d. Wiss. in Wien.*, Bd. LXVI, Abth. III, 1872.

a donnée Stilling chez Rana esculenta s'applique aussi aux Anoures que j'ai étudiés, Hyla et Bufo. Je ferai simplement remarquer que l'on observe bien moins fréquemment chez ces animaux la disposition de ces cellules en prismes très allongés qui paraît être la règle chez les Urodèles. Les divers Tritons que j'ai examinés, et les figures de Giacomini, montrent qu'il en est bien ainsi chez les Salamandres. Les cellules corticales s'allongent perpendiculairement à la surface des cordons, de sorte que sur les coupes elles se représentent sous forme de minces lamelles ou de bâtonnets étroitement serrés les uns contre les autres, toutes les fois que la section les intéresse dans le sens de leur moins grande épaisseur (voy. fig. 9). Leur aplatissement est poussé à un tel degré que les dimensions de ces cellules deviennent inférieures, dans ce sens, à celles du noyau qui plie sa forme à celle du corps cellulaire. Au lieu d'être sphérique ou ovoïde, comme c'est le cas général dans les cellules corticales, le noyau prend ici la forme d'une lentille biconvexe et revêt des aspects variables, suivant qu'il se présente de face ou de profil.

La constitution des cellules corticales est bien connue dans ses grands traits depuis longtemps. On sait que leur protoplasma est bourré de substances grasses qui s'accumulent sous forme de gouttelettes plus ou moins volumineuses, dont les plus grosses peuvent atteindre 8 μ de diamètre (Giacomini). Il se montre profondément vacuolisé quand cette graisse a disparu par suite des manipulations nécessitées par les inclusions et le montage des coupes. Aussi sur ces dernières, les corticales tranchent nettement par leur corps absolument clair sur les chromaffines adjacentes dont le protoplasma est au contraire bourré de granulations qui fixent avec énergie les matières colorantes. Sur des sections transversales de cordons de la surrénale, notamment chez la Rainette, à cause de la disposition un peu spéciale des chromaffines (voyez plus haut), l'opposition entre les deux éléments caractéristiques (cellules corticales plus claires entourées de chromaffines en bordure) rappelle celle qui existe entre les cellules à mucus des culs-de-sac de la glande sous-maxillaire des Mammifères et les cellules séreuses qui, beaucoup plus vivement colorées, se groupent autour d'elles en croissants de Gianuzzi.

Quand les dimensions des gouttelettes de graisse atteignent de grandes proportions, les travées de protoplasme sont excessive-

ment minces et se présentent sur les coupes comme des filaments délicats dont l'accroissement dessine les larges mailles où elles étaient incluses. Ces travées se teignent fortement par les couleurs acides, et avec de forts objectifs à immersion on reconnaît qu'elles sont formées par une substance finement granuleuse dont la structure apparaît avec évidence aux points nodaux du réseau.

Avec des gouttelettes moins développées coexistent dans le corps cellulaire non plus des travées aussi minces, mais des sortes de lamelles interposées à des vacuoles où se trouvait, avant l'action dissolvante des réactifs, de la substance graisseuse.

Dans certaines cellules les mailles occupées par la graisse ont une étendue fort restreinte et le protoplasma finement granuleux est prédominant.

J'ai recherché s'il n'existait pas dans les cellules corticales des Amphibiens de ces différenciations du protoplasme décrites par Guieysse[1] dans les parties internes de la zone fasciculée de la surrénale du Cobaye, sous le nom de corps sidérophiles. Ces corps que Guieysse rapproche des formations ergastoplasmiques, ont été interprétés d'une façon toute différente dans ces derniers temps par Bardier et Bonne[2], qui les considèrent comme des précipitations de la matière colorante dans des fissures du protoplasma. Ces dernières se produisent sous l'influence d'une fixation insuffisante ou des manipulations qui créent dans les coupes « de véritables lacunes qui offrent plus de prise à l'hématoxyline que les points qui ont conservé leur homogénéité originelle ». L'examen de coupes colorées par l'hématoxyline au fer m'a montré qu'il n'y avait dans les éléments corticaux des Amphibiens aucune formation sidérophile. Par contre j'ai vu nettement dans certains cas, chez divers Anoures, au sein des travées protoplasmiques limitant les vacuoles après la disparition de la substance graisseuse, de petites granulations que l'hématoxyline au fer ne colore pas, mais qui acquièrent une couleur rouge intense par le rouge Magenta et la safranine. Ce sont sans doute des granulations analogues à celles que Giacomini a observées après les colorations suivant la méthode de Galeotti ou de Benda, et qui méritent d'être rappro-

1. Guieysse A., La capsule surrénale du Cobaye, *Thèse de la Fac. de Médecine de Paris*, 1901, et *Journ. de l'Anat. et de la Phys.*, 1901.

2. Bardier et Bonne, Sur les modifications produites dans la structure des surrénales par la tétanisation musculaire, *Journ. de l'Anat. et de la Physiol.*, 1903.

chées de celles que Mulon[1] a signalées dans la couche fasciculée la plus interne de la spongieuse de la capsule surrénale du Cobaye. Je dois ajouter cependant qu'il ne m'a jamais été donné d'observer le passage de ces granulations dans les vaisseaux, et il m'est difficile de dire, s'il s'agit là d'un produit de sécrétion indépendant de la graisse ou au contraire d'une substance liée au mécanisme de l'élaboration de celle-ci. Giacomini qui a observé des faits analogues ne tranche pas non plus la question.

Les noyaux des cellules corticales sont généralement arrondis ou ovoïdes. Ils possèdent de gros nucléoles, en nombre très variable, dont la forme est généralement à peu près régulière, et qui sont diversement disposés dans le corps nucléaire. Moins ils sont nombreux, plus on trouve de fines ponctuations chromatiques qui apparaissent d'une manière irrégulière sur les travées du réseau nucléaire. La membrane se colore bien par les réactifs, de sorte que les contours du noyau sont toujours fort nets. De même que ceux des cellules chromaffines, ces noyaux présentent des affinités très variables pour les réactifs colorants. Je ferai remarquer toutefois qu'on ne trouve pas de noyaux de cellules corticales restant absolument incolores sous l'influence des réactifs, alors que le fait se produit fréquemment pour les noyaux des cellules chromaffines.

Les déformations de l'ovoïde nucléaire sont non moins fréquentes dans les corticales que dans les chromaffines ; mais elles paraissent relever ici, dans certains cas du moins, d'une cause tout autre. Srdinko[2] a observé ces déformations et les rattache à un processus de division directe. Giacomini croit que les fixations défectueuses, ou tout autre processus étranger à l'amitose, sont pour quelque chose dans leur production. En examinant attentivement avec de forts objectifs le contour des noyaux ainsi bosselés, on voit que dans la plupart des cas beaucoup de ces dépressions ne sont autre chose que les empreintes des boules de sécrétion de la cellule (voy. fig. 5). Il y a donc lieu de considérer pour ces noyaux, en dehors de plissements liés à la multiplication de la surface nucléaire en rapport avec la sécrétion, des déformations purement

1. Mulon P., Excrétion des capsules surrénales du Cobaye dans les vaisseaux sanguins, *C. R. Soc. de Biologie*, 1902.
2. Srdinko, Bau und Entwickelung der Nebenniere bei Anuren, *Anat. Anz.*, Bd. XXVIII, 1900.

mécaniques et par compression analogues à celles que l'on observe dans les noyaux des cellules des glandes sébacées.

Pour prendre une notion exacte du mode de répartition des granulations graisseuses dans les cellules corticales, il importe d'examiner des préparations dans lesquelles elles ont été conservées, soit en évitant les inclusions à la paraffine et en faisant des coupes à main levée sur des capsules surrénales fixées par les vapeurs osmiques ou par les liquides désignés plus haut (Flemming, Laguesse, Cajal), soit même sur des coupes incluses à la paraffine, mais montées dans la glycérine ou le sirop d'Apathy, après certaines précautions que j'indiquerai tout à l'heure. On peut alors se convaincre que dans toutes les cellules de la capsule surrénale, autres que les cellules médullaires (et les cellules d'été chez la Grenouille), il y a de la graisse, en proportions variables, il est vrai, mais toujours évidente. On n'est donc pas autorisé, ainsi que l'a admis Stilling, à distinguer deux sortes de cellules corticales, dont les unes renfermeraient des boules de graisse dans leur protoplasme et dont les autres, localisées à la surface de l'organe, finement granuleuses, seraient dépourvues de gouttelettes graisseuses et rappelleraient les éléments de la zone glomérulaire des Vertébrés supérieurs dont on devrait les rapprocher. Il est vrai que, d'après les récentes observations de Mulon, de Bernard et Bigart[1], il y a de la graisse à l'état de gouttelettes fines et rares dans les cellules de la zone glomérulaire. Mais ce caractère n'est pas le seul qui donne aux cellules glomérulaires leur valeur spéciale; et leur mode de groupement, leur continuité remarquable chez certains animaux (Chien) avec les cordons de la zone fasciculée, la présence de phénomènes de mitoses et d'amitoses qui en feraient, d'après Mulon[2], reprenant les idées de Gottschau[3] une sorte de stratum germinativum, sont tout un ensemble de propriétés de premier ordre qui font de la zone glomérulaire quelque chose de très spécial qui ne se rencontre pas chez les Amphibiens.

J'estime, d'accord en cela avec Giacomini, que la teneur variable des éléments des cellules corticales en substance grasse est en rap-

1. Bernard et Bigart, Quelques détails de la structure des glandes surrénales normales du Cobaye, *Soc. Anat.*, 1902.

2. Mulon P., Divisions nucléaires et rôle germinatif de la couche glomérulaire des capsules surrénales du Cobaye, *C. R. Soc. de Biologie*, 1903.

3. Gottschau M., Struktur und embryonale Entwickelung der Nebennieren bei Säugethieren, *Arch. f. Anat. u. Phys., anat. Abth.*, 1883.

port avec leur activité fonctionnelle, et il est facile, en parcourant l'étendue des cordons de la glande, de trouver tous les états intermédiaires entre des cellules richement pourvues d'inclusions adipeuses dans leur protoplasme et d'autres cellules où celles-ci sont beaucoup plus fines. Du reste, les recherches directes de Bardier et Bonne montrent qu'il en est bien ainsi dans la glande mise en état de suractivité, et que, dans cette glande, les gouttelettes graisseuses de la zone fasciculée augmentent notablement de volume.

Cette question nous a amené à rechercher si dans la capsule surrénale des Amphibiens on pouvait distinguer plusieurs sortes de graisses. On sait que Bernard et Bigart[1] ont admis qu'il existait dans la substance corticale de l'Homme et du Cobaye deux variétés de graisses, l'une, d'une nature spéciale, que caractérise et distingue suffisamment de la graisse ordinaire des tissus ce fait, qu'après fixation par l'acide osmique elle disparaît rapidement des coupes montées au baume au xylol; l'autre présente comme les graisses ordinaires cette propriété que l'acide osmique la fixe d'une manière définitive. Ils désignent ces deux variétés de graisses sous les noms de graisse labile et de graisse non labile.

Pour voir si les cellules corticales de la glande surrénale des Amphibiens présentaient des produits analogues j'ai soumis aux vapeurs d'acide osmique des capsules surrénales de Grenouille et de Crapaud pendant une demi-heure environ. Puis, je les ai débitées en coupes à main levée et sans inclusion. Les coupes rapidement déshydratées par l'alcool absolu ont été placées dans des verres de montre renfermant du xylol. Au bout d'une heure environ une quantité notable des gouttelettes de graisse était en voie de dissolution et au bout de quelques heures la presque totalité était dissoute et les cellules corticales se montraient absolument claires.

J'ai fait varier la durée de la fixation par les vapeurs d'acide osmique, de vingt-cinq minutes à douze heures. Je n'ai pas trouvé que la résistance des gouttelettes noircies par l'acide osmique fût augmentée considérablement. Par contre, ainsi que l'ont indiqué Bonnamour et Policard[2] dans une note récente, un séjour prolongé

1. Bernard et Bigart, Note sur la graisse des capsules surrénales normales de l'homme, *Soc. anat.*, 1902.

2. Bonnamour et Policard, Note histologique sur la capsule surrénale de la Grenouille, *C. R. Assoc. des Anat.*, Liège, 1903.

dans les alcools forts de pièces ainsi fixées par l'acide osmique augmente la résistance des graisses vis-à-vis du xylol dans de notables proportions, sans pour cela les rendre indélébiles. Si on monte de telles coupes dans le baume du Canada au xylol, la dissolution des graisses se fait également avec une grande rapidité. On voit bientôt après, dans la préparation, autour de la capsule surrénale, une sorte de nuage noirâtre tenant à la diffusion des graisses dissoutes, tandis que les cellules corticales prennent cet aspect absolument clair tenant aux vacuoles qui ont apparu dans leur protoplasma à la suite de la disparition des gouttelettes de graisse (fig. 4 et 5). En examinant avec un fort grossissement ces mêmes coupes, on voit parmi les vacuoles quelques gouttelettes d'un gris plus ou moins foncé qui ont résisté à l'action du xylol et qui représentent vraisemblablement des graisses chimiquement différentes de celles qui se sont dissoutes, et douées d'une labilité beaucoup moins grande dans le xylol ou le baume au xylol.

Je me suis demandé si cette persistance de certaines gouttelettes de graisse ne tenait pas à d'autres conditions. Mulon [1], au sujet des gouttes graisseuses de la zone spongieuse de la capsule surrénale du Cobaye, a fait observer fort justement que indépendamment de leur constitution chimique, le volume des gouttelettes intervient comme facteur de leur solubilité, les plus petites étant en raison de leur taille mieux fixées et ayant en outre beaucoup de chance de se trouver « tout entières comprises dans l'épaisseur de la coupe, ce qui les met, mieux que les grosses, à l'abri des dissolvants ». Dans le cas particulier des Amphibiens anoures, cette explication ne paraît pas convenir, étant donné que les gouttelettes respectées par les dissolvants sont de toutes dimensions, et que le volume des plus grosses est tel qu'elles ne sauraient être comprises en entier dans les coupes. Je pense donc que les diverses gouttelettes graisseuses contenues dans les cellules corticales présentent vis-à-vis du xylol une labilité variable et indépendante de leur volume. J'ajouterai qu'il n'y a aucune localisation de ces diverses sortes de graisses, et qu'elles paraissent répandues sans aucun ordre parmi toutes les cellules, dans le protoplasma desquelles existent concurremment des gouttes rapidement dissoutes dans le baume au xylol et d'autres gouttes présentant une solubilité beau-

1. Mulon P., Note sur la constitution du corps cellulaire des cellules dites spongieuses de la capsule surrénale du Cobaye et du Chien, *C. R. Soc. Biol.*, 1902.

coup moins marquée dans ce réactif. Il m'est impossible de dire si ces gouttelettes de graisse qui se comportent si différemment, vis-à-vis du xylol, sont, dans le cas qui nous occupe, liées à l'évolution d'un même produit et répondent toutes aux divers états par lesquels il passe au cours de son élaboration, ou bien si elles indiquent la coexistence de plusieurs espèces de produits distincts les uns des autres dans le corps cellulaire.

Les caractères de solubilité de la graisse dans le xylol ou dans le baume au xylol doivent être recherchés sur des préparations fixées uniquement par l'acide osmique et non par des mélanges où l'acide osmique est associé à d'autres produits, tels que les acides chromique ou acétique ou les bichromates. En effet j'ai pu constater d'une façon générale que le contenu des cellules corticales réduit, dans ces divers mélanges, l'osmium aussi énergiquement que s'il était seul; mais sa solubilité dans le xylol se trouve modifiée.

Sur ces mêmes préparations, on peut observer certains faits intéressant les cellules chromaffines et dont je n'ai pu m'occuper avant d'avoir étudié la labilité des graisses. On y trouve en effet des éléments colorés par l'acide osmique en brun très foncé, par places presque en noir. Ces derniers répondent probablement à ces cellules vues par Bonnamour et Policard, qui n'ont su quelle signification leur attribuer. Il s'agit là évidemment de cellules chromaffines se teignant en noir par l'acide osmique. Leur forme, leur arrangement, leur structure, leurs dimensions sont absolument caractéristiques, et la réaction du mélange de bichromate de potasse osmiqué à 10 p. 100 vient encore à l'appui dans la démonstration. Ce mélange possède la propriété de déterminer à la fois la réaction chromaffine et de colorer en noir certains grains chromaffines. Par son emploi on peut vérifier que les affinités des graines pour le bichromate et l'acide osmique varient considérablement, au point que certaines cellules sont d'un brun à peine teinté, tandis que d'autres sont absolument noires. Une série de teintes intermédiaires les rattachent les unes aux autres et permettent d'affirmer que les produits colorés d'une façon indélébile par l'acide osmique sont des grains chromaffines et non des gouttelettes de graisses.

J'ai encore essayé, sur ces préparations où l'acide osmique seul avait agi sur les substances grasses des cellules corticales, la solubilité des gouttelettes noircies par ce réactif dans d'autres dissolvants de la graisse : l'éther, le chloroforme, la benzine, les essences

de térébenthine, de girofles, de bergamote, de cèdre et d'origan.

Parmi tous ces corps, ce sont les essences d'origan, de bergamote, de térébenthine, la benzine et l'éther, qui dissolvent le plus rapidement les graisses. Il suffit pour constater ce fait d'abandonner pendant une heure environ (le temps varie naturellement avec leur épaisseur) des coupes faites à main levée, dans des verres de montre renfermant ces divers dissolvants. Au contraire, l'action produite au bout du même temps, par le chloroforme, l'essence de cèdre et l'essence de girofles, est presque nulle, et les cordons corticaux sont colorés en noir aussi intense qu'avant d'avoir été placés dans ces réactifs. Les coupes laissées pendant douze heures au contact de ces mêmes produits ne sont guère modifiées. Par conséquent ceux-ci sont des dissolvants beaucoup moins énergiques que les premiers des graisses des cellules corticales fixées par l'acide cosmique. Ces divers essais ont été pratiqués sur des coupes faites à main levée après fixation par les vapeurs osmiques et durcissement consécutif des pièces par les alcools forts ou le formol. Ces résultats doivent être rapprochés de ceux obtenus par H. Rabl[1], qui a fait des essais analogues sur la solubilité des graisses de la capsule surrénale des Oiseaux. Il a vu notamment que l'essence de bergamote est un bon dissolvant de ces produits à l'inverse de l'essence de girofles qui ne les dissout pas.

J'ajouterai que même avec les dissolvants les plus énergiques, on trouve comme avec le xylol des gouttelettes qui résistent mieux à l'action des réactifs, qui conservent dans les préparations une teinte grise plus ou moins foncée. Les préparations que je possède ne sont pas assez anciennes pour me permettre d'affirmer que ces gouttelettes se conservent indéfiniment dans les coupes.

La labilité dans le baume au xylol de la très grande majorité du contenu des cellules corticales de la capsule surrénale des Amphibiens indiquerait, d'après les recherches Mulon[2] de Bernard, Bigart et Labbé[3] chez l'Homme et chez le Cobaye, qu'il s'agit là d'une lécithine. C'est, au reste, ce que tendent à faire admettre les ana-

1. H. Rabl, Die Entwickelung und Struktur der Nebennieren bei den Vögeln, *Arch. für mikr. anat.*, Bd. XXXVIII, 1890.

2. Mulon P., Sur une localisation de la lécithine dans la capsule surrénale du Cobaye, *C. R. Soc. Biol.*, 1903.

3. Bernard, Bigart et Labbé, Sur la sécrétion de lécithine dans les capsules surrénales, *C. R. Soc. de Biol.*, 1903.

lyses de capsules surrénales des Vertébrés supérieurs faites par Alexander[1].

J'ai essayé, dans le but de savoir s'il s'agissait bien réellement de lécithine, quelques-unes des nombreuses réactions histochimiques indiquées tout récemment par Loisel[2]. Bien que je me sois exactement conformé à la technique indiquée par cet auteur pour la fixation et l'inclusion des pièces, les colorations par le picrocarmin, la safranine, le violet de gentiane, la fuchsine acide, l'orange G, le carmin d'indigo ne m'ont pas fourni des résultats fort nets. Il n'y a rien d'étonnant à cela, étant donné que les essais de Loisel et les miens ont été faits sur des produits sans doute assez différents au point de vue chimique, et par conséquent doués d'affinités différentes pour ces divers réactifs colorants.

Il paraît difficile de déterminer par les méthodes histochimiques actuelles la nature exacte de ces produits de sécrétion des cellules corticales de la capsule surrénale des Amphibiens. Ils sont probablement très complexes et leur composition ne saurait être élucidée d'une façon définitive que par une analyse chimique précise, particulièrement difficile à réaliser dans le cas qui nous occupe, à cause du mélange intime, dans les cordons de la glande, des divers éléments qui entrent dans leur constitution.

Dans les cordons de la capsule surrénale de la Grenouille, on trouve des éléments décrits pour la première fois par Stilling sous le nom de « Sommerzellen » c'est-à-dire « cellules d'été », et dont la forme et la constitution tranchent nettement sur celles des cellules chromaffines et des cellules corticales.

Sur les coupes d'objets fixés par des liquides permettant la double coloration à l'hématéine et à l'éosine, les cellules d'été se caractérisent dans les cordons de la glande surrénale par l'énergie avec laquelle elles se colorent sous l'influence de l'éosine (Stilling). Elles se présentent le plus souvent sous une forme arrondie ou légèrement ovalaire, parfois allongée et comme étirée, entre les autres éléments des cordons. Ces cellules sont dépourvues non seulement de membrane d'enveloppe, mais encore de toute con-

1. Alexander C., Untersuchungen über die Nebenniere und ihre Beziehung zum Nervensystem, *Ziegler's Beiträge*, Bd. XI (cité d'après Lubarsch O., Beiträge zur Histologie der von Nebennierenkeimen ausgehenden Nierengeschwülste, *Virchow's Archiv für pathologische Anatomie und Physiologie*, Bd. 135, Berlin, 1894).

2. G. Loisel. — Essai sur la technique microchimique comparative de la lécithine et des graisses neutres, *C. R. Soc. Biol.*, 1903.

densation protoplasmique superficielle, comme on le voit ailleurs, dans les cellules chromaffines par exemple, de telle sorte que leurs contours sont très peu nets et indécis.

Leurs noyaux sont généralement arrondis ou ovales, mais on les voit se déformer, se bosseler et s'incurver parfois de façon à prendre une forme en croissant ou en biscuit. Ils sont en général abondamment pourvus de chromatine et, sous l'influence de l'hématéine, le réseau et la membrane nucléaire se colorent d'une façon intense. De nombreux et volumineux nucléoles chromatiques s'accumulent aux points nodaux du réseau et concourent à donner à ces noyaux une intensité de coloration supérieure à celle des autres noyaux des cordons de la glande surrénale.

J'ai observé maintes fois des modifications profondes de ces noyaux, qui au lieu de l'aspect précédemment décrit prenaient, sous l'influence des colorants, une teinte plate et uniforme, comme si les matériaux chromatiques s'étaient dissous dans le suc nucléaire, de telle sorte que ces noyaux se présentaient au sein des cellules comme des taches arrondies ou ovales dans lesquelles il n'était plus possible de distinguer le réticulum (voy. fig. 4 et 6). Quelquefois cependant, quand la coloration du noyau n'était pas trop vive, on pouvait le reconnaître encore, grâce à sa réfringence spéciale; mais il ne se distinguait nullement par ses affinités colorantes sur le fond uniforme.

Cellules d'été.

La situation occupée par le noyau dans le corps cellulaire est très caractéristique; il occupe en général un des pôles de la cellule très près de la surface. En raison de cette position toute particulière un des pôles de la cellule d'été mérite le nom de pôle nucléaire. Toutes les fois que l'élément se présente de profil aux yeux de l'observateur, le noyau offre cette position excentrique remarquable. Si dans d'autres cas il paraît occuper le centre de la cellule, c'est que la coupe l'a intéressée de telle sorte que la calotte du pôle nucléaire se présente de face. Cette position du noyau bien décrite par Stilling méritait d'être rappelée ici parce qu'elle a une certaine importance dans l'appréciation de la valeur morphologique de ces éléments.

Le corps protoplasmique est fortement granuleux, et c'est à l'énergie avec laquelle ses granulations fixent l'éosine que l'ensemble de la cellule doit sa coloration intense. Ces granulations, ainsi que l'a noté Stilling, sont inférieures comme dimension à celles que l'on trouve dans les leucocytes éosinophiles qu'il n'est pas rare d'observer au voisinage de la capsule surrénale, soit dans les vaisseaux sanguins, soit, surtout, dans les amas lymphoïdes parfois très volumineux qui sont à la surface du rein, où cette forme de leucocytes est très commune.

Ces grains, bien étudiés par Ciaccio, se colorent avec autant d'énergie par d'autres couleurs, notamment par la safranine, le rouge Magenta et l'hématoxyline au fer. Sur les coupes où la safranine agit concurremment avec une couleur acide, celle-ci colore le fond du protoplasma, sur lequel les grains se détachent grâce à leur teinte d'un beau rouge vif qu'ils doivent à la safranine. On obtient ainsi des préparations d'un très bel effet. La coloration par l'acide picrique permet de les observer avec la plus grande facilité, grâce à la netteté avec laquelle ils tranchent sur l'ensemble du protoplasme coloré en jaune par l'acide picrique. Ces granulations sont de dimensions fort variables, et si la plupart d'entre elles sont plus petites que celles des éosinophiles, elles sont néanmoins susceptibles d'arriver à les égaler dans quelques cas. Tandis que dans certaines cellules elles sont très abondantes, elles sont au contraire relativement peu nombreuses dans d'autres. En outre, il n'est pas rare de voir des cellules d'été dans lesquelles les grains font défaut, de sorte que ces différenciations protoplasmiques paraissent soumises à des variations de volume et de nombre fort importantes, sur lesquelles Ciaccio a insisté, et qui justifient dans une certaine mesure l'interprétation qu'il a donnée de ces éléments, auxquels il assigne la valeur des cellules glandulaires. Parmi toutes les réactions colorantes que nous offrent les grains des cellules d'été, j'en citerai deux qui présentent un intérêt particulier : ce sont celles du bleu polychrome et du dahlia.

Quand on traite par le bleu polychrome de Unna des coupes de capsule surrénale de Grenouille, et quand, ensuite, on les décolore par la glycerinœthermischung, on peut suivre sous le microscope une différenciation remarquable des cellules d'été. A mesure que la décoloration s'opère et que la teinte générale de la préparation s'affaiblit, les noyaux seuls conservent la coloration bleue, et les

cellules d'été, facilement reconnaissables à leur forme arrondie et à leur noyau excentrique, prennent par métachromasie une teinte rouge violacée. Cette teinte persiste ensuite, dans les préparations, quoique atténuée par les lavages avec les alcools forts et avec les essences nécessités par le montage dans le baume. Elle se conserve bien dans les coupes par la suite, au moins pendant une année, date à laquelle remontent mes préparations les plus anciennes. Je dois ajouter que cette réaction métachromasique s'obtient d'une façon pour ainsi dire constante sur des coupes provenant de pièces fixées par le liquide de Zenker; au contraire je n'ai jamais pu l'obtenir après fixation avec le liquide de Flemming.

Il convient de rapprocher cette réaction de celle que fournit la coloration par le dahlia en solution aqueuse suivie de la différenciation par l'eau acidulée. On sait que dans ces conditions, d'après les données de Ehrlich, la matière colorante est retenue par le protoplasma des mastzellen. Or, les cellules d'été prennent dans ces conditions une coloration bleue très manifeste.

Ces deux colorations doivent être prises en considération parce qu'elles permettent d'établir quelques analogies entre les cellules d'été et les mastzellen. Sans doute il ne faudrait pas attribuer une trop grande importance à la métachromasie, puisque d'une part on l'obtient avec d'autres éléments que les granulations des cellules d'Ehrlich (le mucus, la substance fondamentale du cartilage, par exemple) et que d'autre part elle fait défaut sur des éléments qui sont très voisins des mastzellen, je veux parler des granulations des clasmatocytes des Mammifères, selon les observations de Jolly[1].

Cependant ces réactions colorantes du protoplasma rapprochées de la forme arrondie des cellules d'été, de la position excentrique de leur noyau, me paraissent constituer un faisceau de preuves en faveur de leur nature leucocytaire. Et on peut, semble-t-il, les rapprocher avec quelque vraisemblance des mastzellen, sans toutefois les identifier complètement à ces dernières.

Du reste, en examinant attentivement leur situation au sein des cordons cellulaires, on remarque que les connexions des cellules d'été plaident aussi en faveur de leur nature leucocytaire. Je dois dire tout d'abord qu'on les rencontre partout dans les cordons de

1. Jolly J., Clasmotocytes et Mastzellen, *C. R. Soc. de Biologie*, 1900.

la capsule surrénale, aussi bien dans les amas chromaffines que parmi les cellules corticales. Le plus souvent elles sont parmi ces dernières, mais il ne faudrait pas, ainsi que l'ont fait Stilling et Ciaccio, les exclure des amas médullaires, où il m'a été donné de les observer maintes fois. Or, quels que soient les éléments au sein desquels elles se trouvent, jamais on ne voit les cellules d'été modeler leurs contours de manière à s'adapter exactement à la forme de ceux-ci : elles conservent toujours leur forme arrondie ou ovale (voy. fig. 4); et même dans le cas où elles sont fortement étirées, comme si elles cherchaient à s'insinuer en quelque sorte entre deux cellules épithéliales contiguës, elles ont toujours des extrémités arrondies et jamais aussi nettement angulaires que celles qu'on observe dans des cellules épithéliales placées dans les mêmes conditions.

Ces cellules conservent donc leur individualité au sein des cordons. Elles ne prennent pas la forme géométrique qu'elles auraient si elles se substituaient à une des cellules quelconques des cordons, mais elles gardent leur forme ronde.

Dans les coupes à la paraffine on voit une disposition qui a été nettement représentée dans la figure 4 : c'est la présence d'un vide autour de la cellule d'été. Il est bien évident qu'il ne s'agit point là d'une cavité réelle existant normalement, mais bien d'un fait résultant de la rétraction de la masse protoplasmique de la cellule d'été. Comme d'autre part, dans la même préparation, de pareils décollements ne se produisent pas entre les éléments agencés en épithéliums, on ne saurait reprocher à la méthode autre chose que d'avoir mis brutalement en relief une disposition normale, et d'avoir substitué un espace réel à un vide n'existant que virtuellement entre les cellules d'été et les autres éléments des cordons. Il faut donc interpréter ces figures comme une preuve de ce fait que les cellules d'été se présentent un peu comme des corps étrangers, superposés en quelque sorte aux éléments des organes où on les rencontre.

Ces espaces virtuels existant autour des cellules d'été sont susceptibles du reste d'être développés, dans de faibles proportions, il est vrai, par l'apparition dans leur intérieur de produits que l'on peut considérer avec quelque vraisemblance comme les résultats de l'activité fonctionnelle de ces cellules. Ciaccio a déjà signalé des formations spéciales que l'on rencontre à la surface

des éléments. Mes observations confirment celles de cet auteur.

En effet, dans la plupart des préparations, j'ai été frappé par la présence autour du corps des cellules d'été de corpuscules se colorant vivement par les réactifs, tout particulièrement par la safranine. Les corpuscules se présentent dans certains cas comme une couronne de petites granulations (voy. fig. 6), qu'il est parfois difficile de distinguer de celles qui sont situées à la périphérie du protoplasme, mais encore incluses dans sa masse. Ailleurs, ce sont des plaques qui se moulent en quelque sorte sur le relief de la cellule d'été (voy. fig. 7, *a* et *b*). Une série de formes de transition entre les grains isolés et des plaques de plus en plus grosses semblent indiquer que ces dernières résultent de la confluence des premières. Dans certains cas enfin le contact de ces plaques avec la cellule d'été est beaucoup moins intime. Elles se sont plissées, elles ont perdu leur configuration étroitement adaptée à celle des cellules d'été et se rencontrent relativement assez loin de leur surface, dans les parties voisines des interstices cellulaires. Ce fait me paraît avoir un certain intérêt, et il mériterait d'être rapproché de ces processus particuliers à certaines cellules leucocytaires et qui ont été désignés sous le nom d'essaimage des granulations. Dans le cas qui nous occupe, il semble qu'il y ait eu issue hors du protoplasme, dans les espaces ménagés autour des cellules d'été, de certains produits, soit sous forme de grains ou de gouttelettes, qui finalement se sont fusionnés en des masses de consistance molle, se moulant sur les espèces où elles sont renfermées, et se déformant ultérieurement dans les préparations, par le fait des rétractions qui se produisent.

Tous ces caractères me paraissent établir la nature leucocytaire des cellules d'été, et le fait qu'elles sont des éléments sécréteurs, ainsi que l'a démontré Ciaccio, avec lequel nous sommes en parfaite conformité d'opinion à ce point de vue, n'est nullement, d'après moi, en contradiction avec cette manière de voir. On sait que, depuis longtemps, Ranvier a considéré comme glandes unicellulaires certains globules blancs dont la constitution se rapproche singulièrement de celle des cellules d'été.

Enfin, les observations que j'ai pu faire sur un lot de Rana temporaria semblent démontrer une parenté assez étroite en somme entre ces cellules et les globules blancs en circulation dans les vaisseaux. Chez ces Grenouilles, il n'existait, à première vue, dans

les cordons de la capsule surrénale, que des cellules corticales et des cellules chromaffines. Cependant, par un examen plus attentif, on remarquait que certains noyaux dans ces travées cellulaires se coloraient beaucoup plus fortement que d'autres, et l'éosine décelait autour de ces noyaux un corps protoplasmique excessivement réduit dont les affinités pour cette matière colorante n'étaient pas très marquées. Mais, eu égard à leur volume et à l'aspect de leur noyau, il n'y avait aucune confusion possible avec les autres cellules de la glande. Je dois ajouter que ces petits éléments siégeaient dans les cordons, au voisinage de leur surface, et présentaient de grandes analogies avec les lymphocytes, particulièrement nombreux en ce moment dans les vaisseaux. J'ai coloré ces coupes par le bleu polychrome, et la métachromasie s'opérant sur les granulations encore très fines de ces masses protoplasmiques peu volumineuses m'a montré qu'il y avait en ce moment, dans la capsule surrénale, des éléments dont les réactions histochimiques, le mode de répartition et les connexions étaient identiques en tous points à ceux des cellules d'été, et dont l'étroite ressemblance avec les lymphocytes était telle que l'on pouvait considérer les cellules comme des leucocytes émigrés dans la capsule surrénale et acquérant dans cet organe des caractères tout spéciaux permettant de les rapprocher des mastzellen.

Ces éléments ont été nommés par Stilling « cellules d'été » parce que, d'après ses observations, leur présence serait temporaire et coïnciderait avec la belle saison. Leurs caractères si nettement tranchés, pendant la saison chaude, deviennent, d'après cet auteur, de moins en moins nets au fur et à mesure que l'animal entre en hibernation (octobre), au point qu'il est difficile de les distinguer des autres cellules de la glande pendant les mois d'hiver.

De plus, d'après Stilling, ces cellules subiraient alors une réduction numérique considérable. Ce reliquat de cellules d'été méconnaissables, pour ainsi dire dégénérées, constituerait une sorte de dépôt qui resterait en cet état jusqu'au printemps, époque à laquelle, tandis qu'elles deviendraient plus nombreuses, elles acquerraient tous leurs caractères distinctifs et reprendraient la place importante que cet auteur leur a, avec raison, attribuée dans les cordons de la glande.

Ciaccio[1] a tout dernièrement étudié avec soin une « nouvelle,

1. Ciaccio C., Sopra una nuova specie di cellule nelle capsule surrenali degli Anuri *Anatomischer Anzeiger*, Bd. XXIII, 1903.

sorte » de cellule, qui avec les corticales et les chromaffines constituerait les cordons de la capsule surrénale des Anoures. Nous pensons, avec Bonnamour et Policard, que sa description se rapporte aux éléments précédemment décrits par Stilling, et que ces prétendues nouvelles cellules ne sont pas autre chose que des cellules d'été. En effet, d'après la forme arrondie ou ovalaire de ces éléments, la position excentrique si caractéristique du noyau et la présence dans le protoplasma de granulations ayant des affinités colorantes bien marquées pour certains réactifs (safranine, éosine), il est évident que Ciaccio a en vue dans son travail les « cellules d'été ». Il est probable qu'il a pris trop à la lettre le mot de « cellules d'été », et que, rencontrant toute l'année les éléments qu'il a décrits, il a cru avoir affaire à une espèce de cellules toute différente des éléments ainsi dénommés par Stilling.

Il faut remarquer, en effet, que les cellules d'été ne sont pas des éléments aussi éphémères que le pensait l'auteur de leur découverte dans la capsule surrénale de la Grenouille. Les observations de Ciaccio en font foi; elles sont corroborées par celles de Bonnamour et Policard, qui signalent la persistance des cellules d'été pendant l'hiver. Enfin j'ajouterai qu'il m'a été donné d'observer aussi ces cellules pendant toute l'année.

Comment expliquer ces divergences sur un point qui est en somme assez facile à contrôler, eu égard aux dimensions et aux caractères très nets des éléments sur lesquels porte la discussion? Il n'y a pas lieu de soupçonner une erreur d'interprétation de la part de Stilling, et on peut admettre que les Grenouilles observées par lui pendant l'hiver n'avaient réellement pas de cellules d'été nettement reconnaissables. D'autre part, les observations de Bonnamour et de Policard me paraissent bien fondées, puisque j'ai pu retrouver moi-même toute l'année des cellules d'été nettement caractérisées dans la capsule surrénale de Rana esculenta. En présence de ces faits on peut se demander si les différences observées ne tenaient pas tout simplement à la différence d'état physiologique des individus examinés, et la première idée qui vient à l'esprit est que cette différence pourrait bien être liée à l'état d'hibernation ou de non-hibernation des animaux. Stilling faisait capturer l'hiver les Grenouilles dans la vase même des mares où elles étaient enfouies; il est probable que ces Grenouilles étaient dans un état d'engourdissement complet et que tous les échanges vitaux étaient

suspendus. Il n'en est pas de même pour les Grenouilles conservées dans les laboratoires, et qui ne s'engourdissent jamais complètement. J'en ai sacrifié régulièrement depuis le mois d'octobre jusqu'à la fin de décembre et j'ai toujours trouvé dans leurs capsules surrénales de nombreuses cellules d'été très nettement caractérisées.

Il est possible que les Grenouilles observées par Ciaccio, Bonnamour et Policard fussent dans les mêmes conditions : ces auteurs n'indiquent pas, dans leurs notes, la provenance des animaux sur lesquels ils ont fait leurs recherches.

Pendant les mois d'hiver (décembre et janvier) je me suis également procuré des Grenouilles (Rana esculenta) capturées dans les mares des environs de Montpellier et je les ai sacrifiées dès qu'on me les apportait : j'ai toujours trouvé des cellules d'été dans leur capsule surrénale. Il est possible que ces animaux vivant dans les climats méridionaux ne subissent pas une hibernation aussi marquée et conservent encore des cellules d'été dans leurs capsules surrénales.

J'ai rencontré une seule fois dans tout un lot de Grenouilles, qui m'étaient parvenues en hiver, des éléments répondant à la description que donne Stilling des formes profondément atrophiées de « Sommerzellen » au cours de la période hivernale. Toutes ces Grenouilles appartenaient exclusivement à l'espèce Rana temporaria. N'ayant pu me procurer pendant l'été des animaux de cette espèce, je ne sais pas si on y aurait trouvé des cellules d'été telles que les décrit Stilling chez Rana esculenta pendant la saison chaude. On peut le supposer car Giacomini a retrouvé ces cellules chez Rana temporaria.

Parmi les animaux de cette espèce formant le lot dont j'ai parlé plus haut, j'en ai soumis plusieurs à une température constante de 22° pendant un mois : je n'ai obtenu aucune modification appréciable. J'en ai conservé un certain nombre dans un aquarium à la température du laboratoire jusqu'au mois de juillet, en les sacrifiant de huit en huit jours : je n'ai jamais pu voir évoluer leurs cellules d'été, et chez celles qui ont été tuées en juillet, les cellules d'été n'étaient ni plus nombreuses, ni mieux développées que dans celles qui avaient été tuées au mois de janvier, au moment de leur arrivée. Par conséquent, ces cellules n'atteignent pas leur forme parfaite chez des animaux en captivité. Je ferai remar-

quer que les Rana temporaria dont il vient d'être question et qui présentaient des formes atrophiques de « Sommerzellen » ne venaient pas de Montpellier, mais avaient été capturées engourdies dans les Cévennes où règne un climat beaucoup plus rigoureux. Par conséquent elles pouvaient se trouver dans un état d'hibernation plus prononcé que mes sujets habituels.

J'ai recherché les cellules d'été chez des Rana esculenta n'ayant pas encore atteint la taille moyenne des adultes, ni la maturité sexuelle et je les ai rencontrées chez des sujets de très petite taille et manifestement âgées de quelques semaines seulement. Ces animaux mesuraient 33 millimètres du bout du museau au coccyx, alors que les adultes de la même espèce mesurent en moyenne 9 centimètres. Ils possédaient des cellules d'été en grand nombre, avec tous les caractères typiques de ces cellules, avec la même répartition dans les cordons et avec une métachromasie très marquée. Leurs glandes génitales se trouvaient dans un état de développement encore incomplet, et étant donnée l'époque de l'année à laquelle ils ont été pris (fin juillet), il n'est pas possible qu'ils aient pu arriver à la maturité sexuelle dans le cours de la présente année. La présence des cellules d'été n'est donc pas absolument liée au développement de l'appareil génital.

Un autre point sur lequel je désire, en terminant, attirer l'attention, c'est le fait que les cellules d'été sont beaucoup moins répandues chez les Amphibiens que ne le laisseraient croire certains travaux. Ciaccio qui décrit, bien que sous un autre nom, ces éléments chez la Grenouille, dit les avoir observés chez les autres Anoures. Or, sur de nombreuses séries d'observations faites chez le Crapaud (Bufo vulgaris) et chez la Rainette (Hyla arborea), capturés pendant tous les mois de l'année, je n'ai jamais pu rencontrer ces cellules et n'ai trouvé dans les cordons de leur glande surrénale que des cellules corticales et des cellules chromaffines. Quelle que soit la méthode de coloration employée, le fait est toujours évident, tellement sont tranchés les caractères des cellules de Stilling. Je signalerai ici toutefois la réaction particulièrement nette à ce point de vue du liquide de Cajal (bichromate et acide osmique), qui doit à sa composition de colorer d'une part les cellules chromaffines en brun plus foncé, parfois en noir, et les cellules corticales en noir intense par suite de la réduction de l'acide osmique sur les boules de graisse qu'elles renferment, tandis que les cellules d'été restent

absolument incolores, ainsi qu'on peut s'en convaincre en examinant la figure 10. Or ce réactif, dans les travées glandulaires de la capsule surrénale de Crapaud ou de Rainette, ne montre rien de semblable. D'après les observations de Giacomini, sur les Anoures appartenant aux genres Bombinator, Bufo, Hyla et Rana, les cellules d'été n'existent que chez ces dernières (Rana temporaria). Bien qu'il ne paraisse pas s'être occupé spécialement de leur recherche, il ne les signale pas non plus chez les divers Urodèles qu'il a examinés (Salamandra, Salamandrina, Spelerpes, Triton). Je les ai moi-même recherchées soigneusement chez les Urodèles que j'ai eu à examiner (Triton marmoratus, Triton palmatus), et je ne les ai jamais rencontrées. Par conséquent, ainsi que je l'ai dit dans une note parue antérieurement[1], les cellules d'été paraissent n'exister que chez les Anoures du genre Rana. Il serait intéressant de poursuivre leur recherche chez les diverses espèces de Batraciens indigènes ou exotiques, afin d'être définitivement fixé sur ce point.

Conclusions.

Les *cellules chromaffines* sont abondamment réparties dans la capsule surrénale des Anoures. Elles forment des amas plus ou moins volumineux suivant les genres, ainsi que l'a indiqué Giacomini. Ces amas sont toujours intimement mêlés aux cellules corticales, avec lesquelles elles constituent les cordons de la glande. Le mode de répartition de ces amas parmi les cellules corticales donne une physionomie toute spéciale à chacun des genres que j'ai examinés (Rana, Bufo, Hyla).

Chez les Urodèles, les cellules chromaffines sont moins abondantes dans la capsule surrénale. En outre, elles restent plus superficielles dans les cordons. La glande surrénale de ces animaux se rapproche donc plus que celle des Anoures du type réalisé par les organes surrénaux des Sélaciens où la substance corticale (corps interrénaux) est complètement séparée de la substance médullaire (corps suprarénaux).

Ces cellules chromaffines, ainsi que l'ont déjà dit plusieurs auteurs (Stilling, Giacomini, Diamare entre autres) sont des élé-

1. Grynfeltt E., Sur la capsule surrénale des Amphibiens, *C. R. Acad. des Sciences*, 6 juillet 1903.

ments épithéliaux. La régularité de leur forme dans la capsule surrénale des Amphibiens est, d'une façon générale, beaucoup plus grande que celle des cellules chromaffines des corps suprarénaux des Sélaciens, et il ne peut être question de les confondre avec des cellules nerveuses, comme on l'a fait pour ces dernières. De plus, dans la capsule surrénale des Amphibiens, elles sont absolument indépendantes des éléments du système nerveux grand sympathique, ce qui permet de les séparer de ces derniers chez l'adulte, quelle que soit leur origine. Il n'y a pas, dans le cas qui nous occupe, de ces rapports de contiguïté que l'on observe dans la capsule surrénale des Mammifères entre les éléments nerveux et les cellules médullaires (chromaffines) et qui ont considérablement influencé l'opinion des anatomistes sur la valeur morphologique de la substance médullaire de la capsule surrénale.

Les cellules chromaffines sont des éléments glandulaires. A l'appui de cette opinion, déjà formulée par d'autres auteurs (Stilling, Swale-Vincent, Giacomini), j'ai signalé chez les Amphibiens des modifications de leur protoplasma et de leur noyau, dont la connaissance vient compléter les données précédemment acquises.

Le grain chromaffine, caractéristique de ces éléments, paraît être un produit d'élaboration de leur protoplosma. C'est sur lui, contrairement à l'opinion émise par certains auteurs dans ces derniers temps, que se fait la réaction chromaffine, spécifique en quelque sorte de ces cellules, ainsi que l'avait admis antérieurement Giacomini et que je l'ai soutenu moi-même après cet auteur dans un travail déjà paru.

Les *cellules corticales* forment l'élément prédominant dans les travées glandulaires de la capsule surrénale des Amphibiens.

Il n'y a pas lieu de distinguer plusieurs sortes de cellules corticales, comme on l'a fait dans la capsule surrénale des Vertébrés supérieurs : elles sont toutes analogues, et les variétés d'aspect sous lesquelles elles se présentent sont liées à leur mode de fonctionnement.

Elles élaborent un produit de nature graisseuse dont les caractères de solubilité dans certains dissolvants des graisses sont les mêmes que ceux du produit des cellules corticales des autres groupes de Vertébrés (notamment des Oiseaux, où il a été bien étudié par H. Rabl).

Ces graisses sont, en majeure partie, labiles dans les préparations montées dans le baume au xylol.

Les *cellules d'été* sont des éléments spéciaux découverts par Stilling et qui, si j'en juge par les recherches de Giacomini et les miennes, n'existent que dans le genre Rana.

Ce sont des cellules rondes ou ovoïdes, manifestement surajoutées aux cordons de la glande surrénale, avec un noyau excentrique, souvent irrégulier, en un mot avec des caractères d'éléments leucocytaires.

Le corps de ces cellules renferme des granulations qui se colorent bien par l'éosine et prennent par métachromasie une coloration rougeâtre après l'action du bleu polychrome.

Stilling considérait ces cellules comme n'existant dans leur plein développement que pendant la période estivale; pendant l'hiver, chez les Grenouilles engourdies, on ne peut plus les reconnaître, bien qu'elles existent peut-être sous une forme atrophiée. Contrairement à cela, je les ai trouvées pendant toute l'année dans un parfait état de développement chez des Grenouilles (Rana esculenta) conservées dans le laboratoire ou prises dans les environs immédiats de Montpellier, où ces animaux ne subissent pas une hibernation profonde ni de longue durée.

Montpellier, 25 août 1903.

Explication de la planche V.

Toutes ces figures ont été dessinées à la chambre claire de Vérick et projetées sur la planchette à dessiner de Malassez.

Fig. 1. — Fragment de capsule surrénale de Rana esculenta montée à plat, en entier. Les cellules chromaffines seules, mises en évidence par le liquide de Müller, ont été dessinées, oc. 1, obj. 4. Stiassnie. — *am. chr.*, amas de cellules chromaffines; *tr.*, travées de cellules chromaffines (en raison du mode de reproduction employé, cette figure ne rend pas bien l'effet du dessin original).

Fig. 2. — Cellules chromaffines de Bufo vulgaris. Flemming, safranine, vert lumière, oc. 4, compens. Reichert, obj. 1/16e, imm. homog. Stiassnie. Tube tiré à 200 mm. — *chr. c.*, cellule chromaffine compacte; *chr. g.*, cellule chromaffine gonflée.

Fig. 3. — Cellules chromaffines de Rana esculenta. Flemming, safranine, acide picrique, même grossissement. — *chr.*, cellule chromaffine avec quelques rares vacuoles; *chr. v.*, cellule chromaffine vacuolisée.

Fig. 4. — Cordon de la capsule surrénale de Rana esculenta. Flemming, safranine vert lumière, oc. 4, compens., obj. 1/12e imm. homog. Reichert. — *c. c.*, cellule corticale; *c. chr.*, cellule chromaffine; *c. é.*, cellule d'été; *n. e.*, noyau endothélial.

Fig. 5. — Cellules corticales de Rana esculenta. Flemming, safranine, vert lumière, oc. 4, compens. Reichert; obj. 1/16e, imm. homog. Stiassnie; tube tiré à 200 mm. — *n.*, noyau; *v.*, vacuoles créées par la disparition des gouttelettes de graisse.

Fig. 6. — Cellule d'été de Rana esculenta. Même fixation, même coloration, même grossissement. — *n.*, noyau; *c. c.*, corpuscules fortement colorés par la safranine.

Fig. 7. — Cellule d'été de Rana esculenta. Même fixation, même coloration, même grossissement. — En *a* et en *b* les corpuscules safranophiles ont conflué en des masses volumineuses.

Fig. 8. — Noyaux de cellules chromaffines de Bufo vulgaris. Zenker; hématéine, safranine. Même grossissement. — *n.*, noyau arrondi; *n'*, *n'*, noyaux bosselés.

Fig. 9. — Capsule surrénale de Triton marmoratus. Flemming, safranine, picro-indigo-carmin, oc. 4, conpens. Reichert; obj. 1/12e, imm. homog. Reichert. — *c. c.*, cellule corticale; *c. chr.*, cellule chromaffine; *c. g.*, cellule nerveuse ganglionnaire; *n.*, nerf; *r.*, tube rénal.

Fig. 10. — Capsule surrénale de Rana esculenta fixée par le bichromate osmique. Même grossissement. — *c. c.*, cellule corticale; *c. chr.*, cellule chromaffine; *c. é.*, cellule d'été; *n. e.*, noyau de l'endothélium vasculaire.

BIBLIOGRAPHIE

Travail et Plaisir, par Ch. Féré. In-8 avec 200 fig. Félix Alcan, 1904.

Le mouvement volontaire est l'une des expressions du travail cérébral. Aussi les sensations diverses dont le cerveau est le siège doivent-elles donner lieu à des réactions musculaires dont la durée et l'intensité varient avec la nature des impressions et les changements de milieu.

Telles sont les considérations qui ont présidé aux recherches expérimentales de Ch. Féré. C'est surtout à l'ergographe de Mosso que l'auteur a eu recours. On sait, qu'en soulevant un poids avec un rythme déterminé, le médius permet de mesurer le travail accompli. La hauteur du soulèvement indique la force du mouvement volontaire.

Les expériences furent exécutées dans les conditions les plus variées pour déterminer l'*influence du rythme du travail, celle de la durée des repos*, ainsi *que celle du poids*. L'auteur étudie avec le même soin le rôle de l'*économie de l'effort* et les *conditions individuelles* qui influent sur le travail. Il examine ensuite les conditions *atmosphériques* et l'*influence* qu'exerce l'échauffement artificiel de la tête sur le travail. Pour ce qui est des *excitations sensorielles*, elles en modifient considérablement l'intensité et la durée. Parmi les couleurs, par exemple « le vert, la couleur la plus répandue dans la nature, donne dans nos expériences le maximum de stimulation avec le minimum de fatigue dans un temps limité. »

L'influence des excitations auditives, l'action physiologique des sons musicaux, puis les excitations de l'odorat, du goût et du toucher sur le travail sont l'objet d'autant de chapitres des plus intéressants. Vient ensuite l'étude des agents physiques et chimiques (aimant, poisons nerveux, alcool, café, thé, tabac, etc.).

L'activité excessive aboutit à la fatigue et à l'inexcitabilité dont le mode de production fait l'objet d'une longue étude. Que je cite encore le chapitre qui traite de l'influence réciproque du travail physique et du travail intellectuel.

Telle est l'indication sommaire des principales questions que Ch. Féré traite par voie expérimentale. Elle suffit pour en faire ressortir la portée générale. Le physiologiste, le médecin et le philosophe y trouveront des données du plus haut intérêt qui comportent la conclusion suivante : « le travail physique est, au point de vue organique, un élément de santé et de vigueur, au point de vue moral, il donne un frein aux passions; au point de vue intellectuel, c'est un agent de développement ».

Ed. Retterer.

Traité des variations des os du crâne de l'homme et de leur signification au point de vue de l'Anthropologie zoologique, par le Dr Le Double, avec une préface de M. le professeur Edmond Perrier, Vigot frères, 1903.

Le Double étudie avec un soin extrême les variations des os du crâne et il essaye de les expliquer par l'anatomie comparée, l'embryologie, la physiologie et la pathologie. Dès qu'il rencontre une variation osseuse, il cherche à s'assurer si elle constitue une conformation normale chez les Vertébrés les plus voisins tels que les Anthropoïdes, si la trace de conformation peut être suivie d'une espèce dans une autre, si cette conformation existe chez le fœtus humain, si en un mot elle paraît faire partie de l'évolution ontogénique et phylogénique des *Vertébrés supérieurs.*

Outre l'atavisme, l'excès de développement que présente le cerveau humain exerce une grande influence sur le nombre et la forme des os du crâne : « C'est ainsi que le cerveau, lorsqu'il dépasse certain degré de développement, empêche, dit Ed. Perrier dans la préface, la fermeture des sutures métopique et sagittale et amène le morcellement en quatre fragments de l'écaille du temporal; de telle façon qu'on est amené à se demander si la lenteur de la fermeture des sutures qui caractérise l'homme par rapport aux Singes, les races humaines supérieures par rapport aux inférieures, fermeture si précoce chez les idiots, n'est pas la conséquence du faible développement de l'appareil cérébral plutôt que sa cause comme on l'a souvent admis. »

En un mot, Le Double s'efforce de faire la part de l'hérédité et des diverses causes mécaniques dans l'apparition des variations qu'on observe dans les os du crâne de l'homme. Ce livre est le pendant du *Traité des variations des muscles* du même auteur et aura au moins un succès égal.

Ed. Retterer.

International catalogue of scientific literature, *first annual issue*, 1902.

Le Catalogue international de littérature scientifique, commencé en 1901, est une extension du *Catalogue of Scientific Papers*, publié par la Royal Society de Londres, ayant pour but de classer la littérature scientifique du XIXe siècle. L'idée première de ce catalogue revient au Prof. Henry, de Washington (U. S. A.) qui la soumit au Congrès de l'association anglaise pour l'avancement des sciences à Glasgow, en 1855. En 1867, paraissait le premier des douze gros in-quarto dans lesquels furent publiés les titres de tous les articles scientifiques parus de 1800 à 1883, avec les noms de leurs auteurs. Une table des matières servant à ces douze volumes, formant un recueil indépendant et un catalogue des articles scientifiques publiés de 1884 à 1900 sont en préparation à la Royal Society de Londres. Mais cette Société ne pouvait, à elle seule, assumer

la lourde tâche de mettre le travailleur au courant de toutes les nouvelles découvertes, avec la rapidité et la perfection nécessaires; elle pensa, en 1893, qu'une coopération internationale serait nécessaire pour mener son œuvre à bien. Elle consulta donc un grand nombre de sociétés et de savants étrangers et, encouragée par l'unanimité des réponses en faveur de la coopération internationale, elle convoqua les délégués désignés par de nombreux gouvernements étrangers à une conférence internationale. Cette première conférence eut lieu à Londres en juin 1896; le Canada, la Colonie du Cap, le Danemark, la France, l'Allemagne, la Grèce, la Hongrie, les Indes, l'Italie, le Japon, le Mexique, le Natal, la Nouvelle-Zélande, la Norvège, la Suisse, la Suède, le Royaume-Uni, etc., y envoyèrent des délégués. Il fut résolu, alors, qu'un catalogue complet de littérature scientifique comprenant le nom des auteurs et de leurs publications et permettant d'être renseigné immédiatement sur tous les travaux faits sur un sujet donné, serait rédigé par des comités nationaux; les documents recueillis par ces comités seraient transmis à un Bureau central international établi à Londres qui les publierait sous la haute direction d'un Conseil international.

Une seconde conférence fut tenue à Londres en octobre 1898. Des listes déjà complètes pour plusieurs sciences furent soumises aux délégués, et, après une discussion prolongée, on décida d'adopter un système arbitraire composé de lettres, nombres et autres signes appropriés aux besoins particuliers de chaque branche scientifique; un Comité international provisoire fut désigné pour fixer le détail des listes. La question financière ne put être tranchée dans cette conférence.

En août 1899, le Comité provisoire se réunit à Londres. Après l'examen des rapports des différents pays, les listes présentées pour dix-sept branches de science furent adoptées. La question financière fut examinée de nouveau et, sur la proposition des délégués du gouvernement allemand, on essaya de réduire les prix du catalogue prévus par le comité provisoire.

Dans une troisième conférence internationale, tenue à Londres en juin 1900, un projet détaillé, préparé à la requête du comité provisoire, par la Royal Society, fut étudié. Toutes les difficultés furent finalement aplanies, la Royal Society se chargeant d'avancer le capital nécessaire au début de la publication, les fonds devant lui être remboursés dans les cinq années suivantes. Une Convention internationale qui se tiendra à Londres en 1905, puis en 1910 et ensuite tous les dix ans, aura le contrôle suprême du catalogue, vérifiera et modifiera s'il y a lieu les règles de publication auxquelles on ne devra pas toucher pendant la première période de cinq ans.

A la première réunion du Conseil international tenue à Londres en décembre 1901, quand la préparation du catalogue fut décidée, un comité exécutif (composé de délégués de la Royal Society et de représentants des quatre principaux pays souscripteurs : États-Unis d'Amérique, Allemagne, France, Italie) fut organisé et les membres des Bureaux régionaux furent chargés de recueillir les éléments du catalogue.

Les Bureaux régionaux sont déjà établis en Autriche, Belgique,

Canada, Colonie du Cap, Danemark, Égypte, France[1], Grande-Bretagne et Irlande, Allemagne, Grèce, Hollande, Hongrie, Italie, Inde et Ceylan, Japon, Mexique, Nouvelle-Zélande, New South Wales, Norvège, Portugal, Pologne, Queensland, Russie, Australie Méridionale, Suède, Suisse, États-Unis d'Amérique, Victoria, Australie Occidentale, Finlande. Les différentes branches scientifiques contenues dans le catalogue sont les dix-sept suivantes : A. Mathématiques; B. Mécanique; C. Physique; D. Chimie; E. Astronomie; F. Météorologie (y compris le Magnétisme terrestre); G. Minéralogie (y compris la Pétrologie et la Cristallographie); H. Géologie; J. Géographie (mathématique et physique); K. Paléontologie; L. Biologie générale; M. Botanique; N. Zoologie; O. Anatomie humaine; P. Anthropologie physique; Q. Physiologie (y compris la Psychologie expérimentale, la Pharmacologie et la Pathologie expérimentale); R. Bactériologie.

Chaque publication complète du Catalogue comprendra donc dix-sept volumes, et se vendra 450 francs. Les volumes séparés se vendront à des prix variant suivant leur grandeur, depuis 12 fr. 50 jusqu'à 48 fr. 75.

Chaque volume commence par une table alphabétique des matières et des noms des auteurs, rédigée en quatre langues; chaque titre d'article dans le Catalogue des Auteurs est donné dans sa langue originale, du moins pour le latin, anglais, français, allemand et italien; une traduction dans l'une de ces cinq langues est faite pour les articles rédigés en d'autres langues.

D'après le projet original du catalogue, tout article, note ou mémoire scientifique doit être classée dans le catalogue, que ces productions aient été publiées dans des périodiques, des journaux de sociétés ou bien soient des publications isolées. Afin qu'un chercheur puisse être certain de trouver dans le Catalogue tout ce qui a été publié sur un sujet donné, il est tout à fait nécessaire que non seulement le titre de l'article, mais l'analyse succincte du sujet traité soit indiquée. Pour éviter de longues recherches il faudrait que tous les périodiques adoptassent le système de classer chaque article au moment de sa publication. Alors, ceci étant soigneusement fait, les Bureaux régionaux, préparant le catalogue, n'auraient pas à lire longuement l'article pour en faire un court résumé et l'économie effectuée par ce moyen permettrait d'augmenter l'essor du Catalogue jusqu'à y classer toute communication scientifique originale. Voyant combien ce catalogue peut être utile pour les progrès de la science, il est vraiment à espérer que tous les éditeurs et auteurs voudront y coopérer en préparant ainsi un résumé de tous leurs articles au moment de leur publication. Dr G. LOISEL.

1. Le bureau français publie mensuellement les matériaux qu'il recueille pour le *Catalogue international*, sous le titre de : *Bibliographie scientifique française*, Paris, chez Gauthier-Villars. L'abonnement de la section : sciences naturelles et biologie, coûte 9 fr. 50 par an pour Paris.

Le propriétaire-gérant : FÉLIX ALCAN.

Coulommiers. — Imprimerie PAUL BRODARD.

RECHERCHES

SUR LE

DÉVELOPPEMENT DES VEINES DU FOIE

CHEZ LE LAPIN ET LE MOUTON

Par le Dr C. BONNE

(Travail du laboratoire d'histologie de la Faculté de médecine de Toulouse)

(PLANCHES VI, VII ET VIII.)

Dans le préambule de l'important mémoire, paru en 1893, où il résume ses nombreux travaux sur le développement des veines, Hochstetter fait remarquer que cette question n'a été étudiée que chez quelques espèces et que les différences constatées de l'une à l'autre ne permettent pas de généraliser à toute la classe des mammifères les descriptions basées sur l'étude de quelques-uns seulement de ses représentants. Depuis cette époque, l'embryologie du système veineux a été l'objet d'un grand nombre de publications, mais la plupart se rapportent à la veine cave inférieure ; les veines du foie n'ont guère été étudiées, surtout dans les premiers stades de leur formation, que chez les espèces les mieux connues déjà grâce aux travaux de His et de Hochstetter. C'est ce qui nous a engagé à suivre leur développement chez un autre mammifère.

Nous avons, pour ces recherches, mis à profit les nombreuses coupes sériées d'embryons de mouton et de lapin que M. le professeur Tourneux et M. le professeur agrégé Soulié ont bien voulu mettre à notre disposition, ce dont nous sommes heureux de les remercier publiquement.

L'histoire du développement des veines du foie est très diversement exposée dans les traités classiques : plusieurs d'entre eux reproduisent des descriptions anciennes dont l'inexactitude est aujourd'hui démontrée; d'autres donnent des interprétations con-

traires des faits contenus dans les mémoires originaux. La question, en effet, déjà complexe, par elle-même si on veut l'envisager dans tous ses détails, a été obscurcie pendant ces dernières années par la multitude des synonymes employés pour désigner une même formation vasculaire primitive et ses dérivés directs.

Aussi nous a-t-il semblé utile, avant d'exposer le résultat de nos recherches, de résumer les grandes lignes du sujet en insistant sur certains points encore litigieux, à propos desquels des confusions se sont établies, et, particulièrement, sur les données chronologiques fournies par les auteurs, données dont l'importance est ici considérable ; le rôle d'un conduit veineux et, partant, sa dénomination, dépendent en effet des voies qui sont ouvertes en deçà et au delà à la circulation du sang.

Nous n'envisagerons dans le premier chapitre, consacré à l'état actuel de la question, que les trois espèces de mammifères les mieux connues au point de vue qui nous occupe : l'homme, le lapin et le chat.

Zumstein (20) a récemment étudié le développement des veines chez le cobaye, mais les reconstructions que donne cet auteur, très intéressantes en ce qui concerne les veines caves et les cardinales, ne permettent pas de se représenter nettement les processus qui se passent au niveau des vaisseaux de la région hépatique ; les conclusions qui découlent de ce travail sont sur plusieurs points opposées aux faits les mieux établis ; elles ne peuvent donc trouver place dans une description synthétique.

I

ÉTAT ACTUEL DE LA QUESTION

Avant l'apparition des cordons hépatiques, le septum transversum est traversé par quatre veines qui se rendent au sinus reuniens, les deux veines ombilicales et les deux veines vitellines.

Il serait difficile, sans beaucoup de redites, de suivre chacune d'elles pour montrer la part qu'elle prend dans la formation des veines hépatiques définitives ; il nous semble préférable de suivre dans cet exposé les divisions indiquées par le développement lui-même. Chez les embryons les plus jeunes, le foie est parcouru dans

tous les sens par un grand nombre de vaisseaux fréquemment anastomosés entre eux. Ce dispositif primordial se modifie très rapidement et bientôt l'organe n'est plus traversé *dans toute son épaisseur* que par un tronc vasculaire unique que son diamètre permet de distinguer au premier coup d'œil des capillaires environnants, et sur lequel se branchent des rameaux qui seront plus tard les veines hépatiques afférentes ou efférentes. Ce vaisseau, primitivement oblique de bas en haut et de gauche à droite, se place ensuite sur la ligne médiane. Il dérive de plusieurs ébauches très distinctes. Au double point de vue anatomique et physiologique, sa formation marque une étape importante dans l'évolution de la circulation hépatique. L'histoire du développement des veines du foie peut donc être divisée en *deux périodes*, l'une *antérieure*, l'autre *postérieure* à la formation d'un large vaisseau veineux qui traverse le foie de part en part et que nous appellerons la *grande voie transhépatique médiane*.

I. — Formation d'une voie transhépatique impaire et médiane.

Nous allons d'abord décrire brièvement les veines qui préexistent à l'apparition de l'ébauche hépatique qu'elles contribueront plus tard à vasculariser ; nous exposerons ensuite la formation des anastomoses grâce auxquelles un système veineux hépatique, médian et asymétrique, se substitue de bonne heure au système primitif, pair et symétrique.

A. — *Disposition originelle.*

Deux groupes de veines prennent part à la formation des vaisseaux du foie : les unes, situées dans l'épaisseur du mésentère, se trouvent être les premières en rapport avec les cordons hépatiques ; ce sont la *veine du méso latéral*, la *veine du mésentère ventral* et surtout les *deux vitellines* dont le rôle est le plus important, les autres cheminent dans la paroi de l'abdomen et n'interviennent que secondairement, ce sont les deux *ombilicales*.

1° *Veines vitellines.* — Dans la portion du mésentère qui sera plus tard occupée par le foie, ces deux veines, plus rapprochées l'une de l'autre que dans le reste de leur parcours, sont aussi situées plus en avant; elles débordent un peu l'intestin de chaque côté.

D'après plusieurs descriptions anciennes, chacune d'elles s'unirait à l'ombilicale correspondante pour former de chaque côté un tronc commun très court s'ouvrant dans le sinus. On s'accorde maintenant (Swaen (17), van Pée (15), etc.) à reculer la limite inférieure du sinus et à attribuer une embouchure propre à chacun de ces vaisseaux : les orifices d'abouchement des vitellines sont situés en dedans et en arrière de ceux des ombilicales. Au dixième jour, chez le lapin, les deux vitellines sont de même calibre, mais dès le début du onzième, la droite devient plus volumineuse.

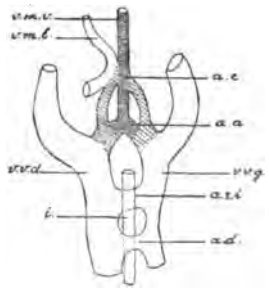

Fig. 1. — Anastomoses des veines vitellines chez l'embryon de lapin de 11 jours. D'après van Pée, modifié. — *a.a.* anastomose antérieure ; *a.c.* anastomose céphalique ; *a.d.* anastomose distale ; *a.r.i.* anastomose rétro-intestinale ; *i.* intestin ; *v.m.l.* veine du méso latéral ; *v.m.v.* veine du mésogastre ventral, hachée transversalement. Les branches internes des deux vitellines sont indiquées par des hachures obliques. — Pour les autres lettres, voir l'explication des planches.

2° *Veine du méso latéral* (fig. 1). — Cette veine préexiste, ainsi que les précédentes, à la formation des cordons hépatiques. Elle chemine d'arrière en avant dans l'épaisseur du méso latéral, paroi postérieure ou droite de la cavité hépato-entérique, puis elle s'anastomose avec la veine du mésentère ventral et s'ouvre dans le sinus par sa paroi dorsale, à droite de la ligne médiane.

3° *Veine du mésentère ventral.* — Cette veine dont Hochstetter (9) a le premier signalé l'importance, mais dont Van Pée (16) a plus exactement fait connaître le rôle, naît dans le mésogastre, *à gauche* de l'estomac. Arrivée contre la paroi dorsale du sinus, elle s'anastomose avec la précédente (fig. 1), puis se dirige en dedans et en bas, et se divise en deux branches terminales qui s'ouvrent dans les vitellines ; nous aurons à y revenir à propos des voies anastomotiques.

4° *Veines ombilicales.* — Les deux veines ont tout d'abord le même diamètre, mais de bonne heure la droite devient plus volumineuse. Ce fait, constaté depuis longtemps chez le lapin (fin du onzième jour), n'a été que plus récemment mis hors de contestation pour l'homme.

Chez deux embryons humains de 3 millimètres, Janosik (11) a trouvé la veine droite plus large que la gauche, contrairement aux anciennes assertions de His (8). On est moins d'accord sur la façon dont les deux vaisseaux interviennent dans la circulation

hépatique. D'après Hochstetter (9), chaque veine, la gauche, tout d'abord, envoie au foie de courtes branches qui l'abordent par ses faces latérales et — à un stade encore discuté — se mettent en communication avec les vaisseaux hépatiques dépendant des vitellines. D'après van Pée, ces voies anastomotiques se formeraient simultanément des deux côtés : elles pénétreraient dans le septum de bas en haut et de dehors en dedans pour s'y résoudre en un réseau capillaire qui serait lui-même en communication avec le réseau hépatique primitif. Plus tard, une des collatérales de chaque ombilicale augmenterait de volume et mériterait le nom de *branche de bifurcation antérieure*. Avant toute pénétration dans l'ébauche hépatique de vaisseaux dépendant des ombilicales, les deux vitellines sont unies l'une à l'autre par une (Hochstetter) ou plusieurs anastomoses.

L'ombilicale gauche se déplace de bonne heure pour se porter vers la ligne médiane dans l'épaisseur du septum transversum : là, elle communique largement avec les vaisseaux hépatiques et se confond même avec eux à un stade (5 millimètres) où l'ombilicale droite, encore complètement intrapariétale, n'envoie au parenchyme du foie que quelques branches très fines et très longues qui pénètrent également dans l'ébauche hépatique par sa face antérieure, après un assez long parcours dans la paroi abdominale latérale.

On sait enfin que la portion de chaque veine qui est demeurée dans la paroi (segment proximal ou branche de bifurcation postérieure, suivant les auteurs), s'atrophie ultérieurement, d'abord à gauche, et seulement après l'établissement de larges anastomoses intrahépatiques permettant l'écoulement facile du sang venu de l'allantoïde. Ce fait, autrefois mis en doute par His pour l'homme, est actuellement hors de contestation pour toutes les espèces étudiées à ce point de vue. C'est aussi corrélativement à la formation de ces anastomoses que la veine ombilicale gauche, ou son segment infrahépatique devient plus fort que le segment correspondant de la veine droite ; mais l'on a vu qu'à l'origine, et contrairement à ce que disent plusieurs auteurs classiques, le rapport est inverse.

B. — *Formation d'anastomoses.*

La formation d'anastomoses entre les différentes veines du mésentère est liée, d'une façon générale, au remaniement de ces

vaisseaux, par les cordons hépatiques. On admet au contraire que c'est par néoformation de branches collatérales que les ombilicales se mettent en communication soit avec les vitellines ou leurs dérivés directs, soit avec le réseau capillaire du foie.

a) Anastomoses entre les vitellines. — Les vitellines s'unissent de bonne heure l'une à l'autre par plusieurs anastomoses : l'une, la première en date, passe en arrière de l'intestin ; les deux autres passent en avant. Le tube digestif est ainsi entouré, au niveau du segment qui sera plus tard le duodénum, de deux anneaux veineux, séparés en avant, confondus en arrière, l'anastomose rétro-intestinale étant commune à tous les deux. Ces anneaux se forment et se détruisent à des stades qui varient avec chaque espèce, mais on les a retrouvés chez toutes celles que l'on a étudiées jusqu'ici. En outre, si l'anneau inférieur ou *distal* présente une certaine fixité, l'anneau *proximal* présente une constitution différente suivant l'époque que l'on envisage. Aussi règne-t-il encore quelque désaccord entre les embryologistes au sujet des homologies de ces deux formations.

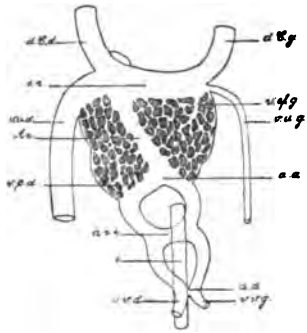

Fig. 2. — Les deux anneaux des vitellines chez le chat, d'après Hochstetter.

1° *Anneau distal* (fig. 2). — L'anastomose rétro-intestinale passe immédiatement au-dessous du bourgeon pancréatique dorsal. Chez le lapin, d'après Hochstetter et van Pée, elle existe dès le début du onzième jour ; le premier de ces auteurs l'a en outre constatée chez des embryons de chat arrivés à un stade correspondant. His l'a enfin décrite chez un embryon humain de 3 mm. 2. L'anastomose ventrale est située un peu plus bas que la précédente, mais assez peu toutefois pour que sur certaines coupes transversales, on puisse trouver l'intestin entouré d'un anneau veineux complet.

Cette anastomose (simple fusion des deux veines) se formerait, chez le lapin, au onzième jour d'après van Pée, au douzième d'après Hochstetter. His l'a rencontrée chez un embryon humain de 4 mm. 25.

2° *Anneau proximal.* — Chez le chat, les segments des deux vitellines situés au-dessus du canal hépatique primitif disparaissent de très bonne heure, au profit des capillaires hépatiques, alors que

les ombilicales ne prennent encore aucune part à la circulation hépatique ; les segments persistants s'anastomosent l'un avec l'autre par inosculation : ainsi est formé l'anneau proximal (fig. 2), accroché en arrière et en bas au pancréas dorsal, suspendu en avant au canal hépatique primitif.

Chez l'homme, l'anneau proximal se formerait, d'après His, après l'anneau distal et par le même mécanisme, après interruption complète des deux voies vitellines intrahépatiques.

Chez le lapin, les segments proximaux des vitellines, de la droite en particulier, disparaissent moins rapidement; les portions persistantes ne convergent pas l'une vers l'autre. D'après Hochstetter elles ne communiqueraient entre elles, au-dessus de l'anastomose rétro-intestinale, que grâce à la formation d'une voie nouvelle, le canal d'Arantius que nous étudierons plus loin. L'anneau proximal ainsi constitué (fig. 3) ne serait donc pas une formation *primaire*, quoiqu'il existât avant la fermeture de l'anneau distal; en outre, il ne serait pas l'homologue de celui de l'homme ou du chat puisqu'il comprend tout le segment intrahépatique de la vitelline droite et le canal d'Arantius et se prolonge, en haut, jusqu'au sinus.

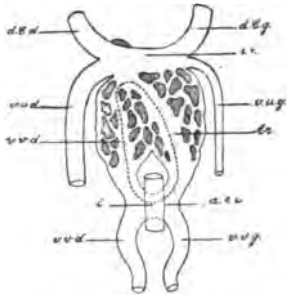

Fig. 3. — Anneau proximal primaire du lapin, d'après Hochstetter. L'anneau est indiqué par un pointillé.

L'anneau proximal proprement dit, homologue de celui du chat et de l'homme et répondant aux descriptions des auteurs classiques ne se formerait que secondairement : après l'ouverture de l'anneau distal, une veine née de la vitelline droite et qui sera plus tard la branche gauche de la veine porte se porte à la rencontre de la vitelline gauche, unie à ce moment à l'ombilicale gauche ; ainsi est constitué un anneau proximal *secondaire*, dont la figure ci-jointe, empruntée à Hochstetter, montre nettement tous les éléments (fig. 4).

En réalité, les différences entre les trois espèces étudiées à ce point de vue sont moins profondes que ne le pensait cet auteur : chez le lapin, les vitellines s'anastomosent entre elles indépendamment du canal d'Arantius ; elles forment ainsi un anneau proximal analogue à celui que l'on a décrit chez le chat et qui n'en diffère

que par un point d'importance secondaire : il est en effet constitué à un stade où les vitellines s'abouchent encore directement dans le sinus, ou, en d'autres termes, ne sont pas interrompues par l'interposition d'un réseau capillaire. D'après van Pée, chez l'embryon de lapin de onze jours deux heures, chaque vitelline se divise en pénétrant dans le foie en deux branches, l'une interne, l'autre externe ; les deux branches externes se jettent dans le sinus ; les deux branches internes s'unissent l'une à l'autre par l'intermédiaire de l'extrémité inférieure bifurquée de la veine du mésogastre ventral (fig. 1), puis, poursuivant leur trajet ascendant, elles s'anastomosent, celle de gauche avec la veine du mésentère ventral, celle de droite avec la veine du méso latéral.

Nous avons vu que celle-ci est unie sur la ligne médiane avec la veine du mésentère ventral : les deux vitellines communiquent donc de bonne heure, dans l'intérieur du foie, par une double anastomose : l'inférieure correspond à celle qui ferme en haut l'anneau proximal chez le chat et chez l'homme ; la supérieure (anastomose céphalique de van Pée) n'a pas encore d'homologue connu chez les autres espèces.

Il nous paraît probable qu'elle se forme la première ; chez un embryon de lapin de 5 millimètres, dont nous donnerons plus loin la description, les deux branches internes étaient encore distantes l'une de l'autre, tandis que, plus haut, les vitellines étaient unies par des capillaires.

3° *Canal d'Arantius.* — On désigne généralement sous ce terme le vaisseau qui, arrivé à son complet développement, prolonge jusqu'au sinus reuniens la veine ombilicale gauche, au-dessus de sa communication avec la branche gauche de la veine porte, dérivée de l'anneau proximal. Il existe de grandes divergences entre les auteurs au sujet de son mode de formation et de ses connexions originelles ; sans entrer pour le moment dans toutes ces discussions, nous rappellerons seulement qu'il provient uniquement des veines du mésentère (vitellines, veines des mésos). Il est aujourd'hui bien établi que les connexions du canal d'Arantius avec l'ombilicale gauche ne sont pas primitives mais secondaires : il a en effet acquis un certain développement quand l'ombilicale gauche s'anastomose avec l'anneau proximal. De plus, contrairement à His (7) qui le considérait comme un dérivé de cet anneau, on admet généralement qu'il se forme de haut en bas : d'après Hochs-

tetter (8) sa première ébauche proviendrait de la « veine gastrique » ou portion commune de la veine du méso latéral et de la veine du mésogastre ventral de van Pée. Pour ce dernier auteur, il résulterait de la coalescence de la branche interne de la vitelline gauche et de la veine du mésogastre antérieur (fig. 1).

Le canal d'Arantius est le premier segment formé de ce large vaisseau, la grande voie transhépatique médiane, qui traverse le foie sur toute sa hauteur et dont le segment inférieur est représenté par l'anastomose qui unit l'ombilicale gauche à l'anneau proximal d'abord, puis à la branche gauche de la veine porte.

Actuellement enfin, la dénomination de canal d'Arantius prête à des confusions : beaucoup d'auteurs l'appliquent à l'ensemble de la voie transhépatique médiane ; d'autres la restreignent au segment de cette voie qui dérive des veines du mésentère, soit, pour His, de la convexité de l'anneau proximal, soit, d'après Hochstetter et van Pée, des veines du mésogastre ou du méso latéral.

Ce dernier auteur décrit sous le terme de *sinus intrahépatique*, le vaisseau formé par le fusionnement des deux anastomoses que nous avons décrites et représentées d'après lui ; il distingue dans cette cavité vasculaire une portion postérieure formée par l'anastomose de la vitelline avec l'ombilicale gauche et une partie antérieure correspondant au canal d'Arantius ; en outre, avec Swaen et d'autres embryologistes, il décrit l'extrémité proximale du canal d'Arantius sous le nom de *sinus intermédiaire*.

b) Anastomoses des vitellines avec les ombilicales. — Nous avons vu que des branches nées de la portion proximale des ombilicales pénètrent dans le foie et communiquent avec le réseau vasculaire de cet organe.

Nous ne reviendrons pas sur le désaccord qui existe entre les auteurs au sujet de la formation de ces voies de communication : notons seulement qu'elles sont relativement tardives, surtout chez le chat (fig. 2). Parmi ces nombreuses anastomoses qui sont détruites au fur et à mesure de l'atrophie du segment intrapariétal de chaque ombilicale, de la gauche en premier lieu, il en est deux qui ont surtout attiré l'attention : ce sont celles qui s'établissent entre la branche postérieure de chaque ombilicale et la moitié correspondante de l'anneau proximal ; ces anastomoses ne sont pas primitives : elles sont dues à un remaniement de réseaux capillaires préexistants. Celle du côté droit n'a qu'une durée éphémère : elle

se forme et disparaît chez le lapin dans le courant du onzième jour. Celle du côté gauche persiste et se développe jusqu'à la fin de la vie fœtale. Nous l'avons déjà signalée à propos de la grande voie transhépatique dont elle constitue le segment inférieur.

Chez toutes les espèces étudiées, elle ne se forme qu'après l'anneau proximal et le canal d'Arantius. Pourtant, His a décrit et figuré un embryon humain de 4 mm. 25 chez lequel la communication était établie alors que le canal n'existait pas encore.

Chez le chat (fig. 2), le canal d'Arantius forme déjà un vaisseau volumineux et les segments sus-annulaires des vitellines ont presque complètement disparu avant même que les ombilicales communiquent directement avec les vaisseaux du foie.

II. — Formation des veines définitives.

Nous envisagerons successivement les *voies afférentes* (tronc et branches de la veine porte) et les *voies efférentes*.

A. — *Voies afférentes.*

De tous les vaisseaux que les ombilicales et les vitellines abandonnent au foie au cours de la période dont nous venons de résumer l'histoire, un petit nombre seulement persiste au cours du développement ultérieur et contribue à former la veine porte et ses branches.

1° *Tronc de la veine porte.* — Nous n'insisterons pas sur les processus bien connus grâce auxquels la veine porte se forme aux dépens des deux anneaux des vitellines : ils sont essentiellement les mêmes chez les trois espèces envisagées par les auteurs : d'abord atrophie de la moitié droite de l'anneau distal, puis, corrélativement à l'établissement d'une anastomose entre l'ombilicale gauche et l'anneau proximal, et à peu près simultanément, atrophie de la moitié gauche de cet anneau. Chez l'homme et le chat, les deux anneaux coexistent; chez le lapin, l'anneau distal est ouvert quand se forme l'anneau proximal proprement dit ou *secondaire* (fig. 4); mais l'anneau proximal *primaire* (fig. 1 et fig. 3) coexiste avec l'anneau distal.

2° *Branches de la veine porte.* — Le segment distal de la *branche gauche*, compris entre la bifurcation du tronc porte et la voie trans-

hépatique médiane, dérive évidemment du quart supérieur droit de l'anneau proximal (fig. 4); l'origine des rameaux situés au delà est moins facile à élucider car, pendant la formation des voies nouvelles, des modifications profondes se produisent dans la direction des troncs primitifs et suppriment la plupart des points de repère.

D'autre part, l'origine des veines afférentes gauches varie d'une espèce à l'autre suivant que le segment sus-annulaire de la vitelline gauche, persiste plus ou moins longtemps après la formation de l'anneau proximal; chez le chat, ce segment s'atrophie très rapidement : les veines afférentes gauches sont donc des vaisseaux néo-formés, provenant de l'anneau proximal, à gauche du canal d'Arantius; chez le lapin, van Pée a montré que les *premières* veines afférentes dérivent directement du segment sus-annulaire ou branche externe de la vitelline, à droite comme à gauche. Pour l'homme, la question n'est pas résolue : His les fait provenir de toute la convexité de l'anneau proximal, déjà anastomosé avec l'ombilicale; mais cette disposition originelle est rapidement modifiée; chez l'embryon humain de 5 millimètres, toutes les veines afférentes gauches naissent du point de jonction de l'ombilicale gauche et de l'anneau proximal.

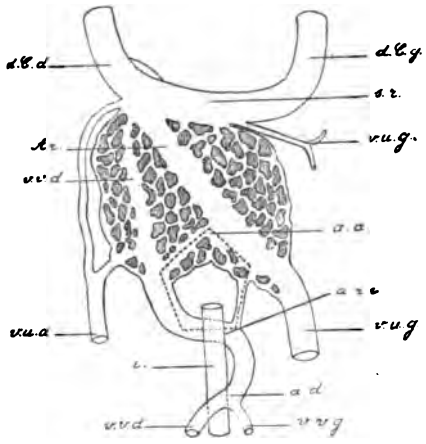

Fig. 4. — Anneau proximal secondaire chez le lapin, d'après Hochstetter. L'anneau est indiqué par un pointillé.

Il est certain que l'ombilicale gauche joue un grand rôle dans la formation des veines afférentes, non seulement du lobe gauche, mais encore du lobe droit ; il y a probablement à ce sujet des variations individuelles : His a même figuré un embryon humain de 11 mm. 5, chez lequel les veines afférentes droite et gauche provenaient du tronc de l'ombilicale bien en deçà de son anastomose avec la vitelline.

Cette disposition est évidemment exceptionnelle, surtout à un stade aussi avancé, mais elle n'est que l'exagération d'une disposi-

tion normale : en effet, en amont du point où elle s'unit à la vitelline, l'ombilicale gauche reçoit latéralement des veines nombreuses et volumineuses ; à mesure que le segment distal (ou sous-portal) de la voie médiane se raccourcit, les veines diminuent de nombre et se rapprochent de la vitelline qu'elles prolongent ainsi, plus ou moins directement, les unes dans le lobe gauche, les autres dans le lobe droit. On ne sait exactement quel est le sort de ces dernières.

D'ailleurs, ces processus d'adaptation secondaire, en somme assez complexes, ne paraissent pas avoir spécialement attiré l'attention des auteurs ; nous y reviendrons plus longuement en exposant nos observations personnelles.

La *branche droite* de la veine porte dérive chez le lapin du segment sus-annulaire ou de la branche externe de la vitelline droite ; contrairement à sa branche gauche et à ses rameaux, elle paraît donc n'avoir qu'une seule origine, sa différenciation est le résultat direct de l'interposition d'un réseau capillaire sur le trajet de la vitelline ; elle existe donc avant l'anastomose qui unit cette veine à l'ombilicale correspondante. Chez le chat, la formation des capillaires détruit tout le segment sus-annulaire de la vitelline droite ; la branche gauche résulterait donc, d'après Hochstetter, d'une néoformation (fig. 2).

Cette branche acquiert de bonne heure un calibre considérable (voir, pl. VIII, les reconstructions faites d'après des embryons de mouton) ; c'est une sorte de vaste sinus (cœur abdominal) où convergent un grand nombre de veines du lobe droit et du lobe de Spiegel, la plupart beaucoup plus volumineuses que le tronc même de la vitelline.

B. — *Voies efférentes.*

Les voies efférentes primitives sont représentées :

1° Par de nombreuses et fines veinules qui se jettent directement dans le canal d'Arantius et dans le sinus reuniens qu'elles abordent surtout par sa face postérieure ; le plus grand nombre s'atrophie, les autres entrent dans la constitution des voies efférentes ou afférentes définitives grâce à plusieurs processus dont le plus important et le mieux connu consiste dans l'élargissement des troncs veineux principaux ;

2° Par les segments proximaux des branches externes des deux

vitellines, séparés du reste de la veine à un stade qui varie pour chaque espèce, par suite de la formation du réseau des capillaires hépatiques.

Ce sont les veines efférentes principales, les seules qui persistent chez l'adulte ; les ombilicales ne participent à la circulation hépatique que dans le domaine des voies afférentes.

On a vu que l'embouchure de la vitelline droite dans le sinus est, dès le début, contiguë à celle du canal d'Arantius, mais l'embouchure de la vitelline gauche en est d'abord assez distante.

A un stade plus avancé, les deux veines efférentes perdent leurs connexions primitives avec le sinus et deviennent tributaires de la voie transhépatique médiane. On discute encore sur la façon dont ce changement s'opère pour la vitelline gauche.

D'après Hochstetter, une anastomose s'établirait de bonne heure entre elle et le canal d'Arantius, à une certaine distance au-dessous de la paroi inférieure du sinus et la vitelline perdrait ainsi son embouchure primitive dans le sinus. Cette anastomose existe sans doute ; d'après nos observations, elle peut même être multiple et persiste assez tard, mais, en outre, et conformément à l'ancienne description de Born confirmée et complétée ultérieurement par van Pée, les deux embouchures, du canal et de la veine, se rapprochent réellement l'une de l'autre ; ce rapprochement est dû à deux causes : à l'élargissement considérable des deux vaisseaux et aux changements de forme du sinus : celui-ci se dégage progressivement du foie, son diamètre transversal diminue grâce, en partie, à l'atrophie du canal de Cuvier gauche ; la vitelline gauche, d'abord à peu près verticale, décrit une courbure à concavité interne à mesure que son embouchure est reportée vers la ligne médiane. Plus tard, l'abaissement relatif du foie a pour effet l'allongement du canal d'Arantius aux dépens du sinus ; les deux veines abandonnent progressivement ce dernier et se jettent dans la voie transhépatique médiane ; celle-ci prend alors, entre l'embouchure des veines efférentes et le cœur, le nom de veine hépatique commune : elle donnera naissance au segment proximal ou sus-rénal de la veine cave inférieure. Celle-ci reçoit un grand nombre de veinules venues du lobe de Spiegel qu'elle traverse de haut en bas. Elle augmente très rapidement de calibre, et bientôt les veines hépatiques efférentes sont devenues ses tributaires (fig. 10, 11, 12, pl. VIII).

II

RECHERCHES PERSONNELLES

Nous avons dû, dans certains cas, pour obtenir une représentation approximative des principaux troncs veineux du foie, recourir à la méthode des reconstructions plastiques. Avant de décrire les embryons que nous avons examinés, il nous paraît utile d'exposer le plus brièvement possible les modifications que nous avons dû apporter à la méthode de Born pour la rendre applicable à l'étude des veines.

I. — Méthodes de reconstruction.

Les embryons ont été fixés au liquide de Kleinenberg et débités en coupes de 10 μ d'épaisseur.

La plupart des figures des planches annexées à ce mémoire ont été faites d'après projection sur plan sagittal ou frontal, à un grossissement de 50 diamètres.

Pour certaines régions où l'on rencontre, sur un même niveau, plusieurs cavités vasculaires s'unissant entre elles sous des angles divers et orientées dans des plans différents, la méthode de reconstruction par projection se montre insuffisante, même si l'on a soin de préciser par des ombres, au cours de l'opération, la disposition relative des conduits veineux; aussi avons-nous dû recourir, dans plusieurs cas, à la méthode de Born.

De nombreux procédés sont actuellement employés pour la fabrication des plaques de cire. Après plusieurs essais, nous nous sommes arrêté au suivant :

La cire en fusion est versée lentement sur de l'eau portée à une température voisine de 100° et contenue dans un récipient rectangulaire de dimensions quelconques. La quantité de cire doit être telle que la lame obtenue, après refroidissement, ait un peu plus d'un millimètre d'épaisseur ; comme il ne s'agit ici que d'un à peu près, on arrive rapidement à juger de la quantité nécessaire.

Dès que la lame de cire a atteint une consistance permettant de la détacher facilement du récipient, on la porte, soit entière, soit après l'avoir divisée, sur une surface plane et lisse (pierre lithogra-

phique) où l'on achève de lui donner l'épaisseur convenable au moyen du rouleau. Celui-ci doit être chauffé par immersion dans de l'eau à 50°. On évite l'adhérence de la cire en mouillant les deux faces de la lame avec une solution concentrée et tiède de savon : ce liquide est plus facile à manier que la térébenthine et s'oppose mieux à l'adhérence ; on peut en outre utiliser immédiatement les lames sans avoir à attendre l'évaporation souvent lente de la térébenthine.

On arrive très vite par ce procédé à obtenir des lames d'une épaisseur très régulière et dont le découpage demande beaucoup moins de temps que pour les lames revêtues d'une feuille de papier sur une de leurs faces.

La méthode même de Born est difficilement applicable à l'étude d'organes longs et tortueux tels que le sont ordinairement les veines ; si on les reproduit en plein, les rondelles de cire ne se superposent souvent que sur une petite étendue de leur surface, surtout au niveau des courbures du vaisseau ; il faut les maintenir en place au moyen de pédicules qui gênent ultérieurement l'interprétation du modèle ; si on les a reproduites en creux, on ne peut étudier le moulage obtenu qu'en le séparant en plusieurs tranches que l'on examine par leurs faces planes ; il est alors difficile de se faire une idée de l'ensemble. On peut éviter les inconvénients en coulant dans les cavités du moule une substance solidifiable, telle que le plâtre de Paris, que l'on débarrasse ensuite de la cire. Voici la technique à laquelle nous nous sommes arrêté.

Les lames doivent être d'une épaisseur très régulière, de manière à ce que leur superposition ne laisse aucun vide.

Une fois découpées, on en superpose un nombre tel que toutes les cavités où devra pénétrer le plâtre s'ouvrent par un orifice le plus large possible sur une des faces du bloc. On obtient ainsi une série de tranches de hauteur variable que l'on applique sur des lames de verre en laissant libre celle de leurs faces planes dont les orifices semblent offrir au plâtre l'accès le plus facile vers toutes les cavités creusées dans l'épaisseur. On établit des repères sur chaque tranche au moyen d'entailles faites sur les faces latérales et sur le pourtour des cavités représentant les organes à reproduire en relief.

Quand il y a dans un bloc plusieurs cavités indépendantes les unes des autres, on peut les solidariser en creusant dans la cire des rigoles rectilignes, plus ou moins profondes, suivant leur longueur.

Le plâtre doit être coulé lentement, tandis qu'un aide remue doucement la plaque de verre qui supporte le moule de manière à éviter les bulles d'air et à faciliter la pénétration du liquide dans toutes les anfractuosités. Au bout de trois ou quatre heures, le plâtre peut être débarrassé de la cire, soit par exposition à une température élevée (étuve à 70°-80°), soit par morcellement.

Ce dernier procédé nous paraît préférable : il est beaucoup plus simple et plus rapide qu'on ne pourrait croire quoiqu'il arrive assez souvent que le plâtre se fragmente au cours de l'opération : en effet, dès qu'un fragment de plâtre s'est détaché de la masse, on le marque au crayon puis, quand le modèle a été complètement décortiqué, on en réunit les fragments au moyen de collodion : l'adhérence est très rapide pourvu que le collodion soit très dilué et le plâtre débarrassé de toute matière grasse. On réunit ensuite par le même moyen les différents moules obtenus séparément, en s'aidant des repères tracés antérieurement. Enfin, après correction (aplanissement, section des pédicules devenus inutiles, abrasage des bavures et des saillies dues aux entailles faites pour le repérage), on revêt le moule d'une couche de collodion destinée à en augmenter la solidité, soit au moyen d'un pinceau, soit par immersion.

On peut d'ailleurs, pour rendre le modèle plus résistant, introduire dans chaque cavité, avant le coulage du plâtre, des fils de plomb que l'on sectionne au ras de la surface du plâtre solidifié.

II. — Description des embryons.

C'est pendant la période antérieure à la formation de la grande voie transhépatique médiane que le développement des veines du foie varie le plus d'une espèce à l'autre : dans la période suivante au contraire, on ne peut relever que des différences peu considérables et qui s'atténuent, au point de ne plus pouvoir être distinguées des variations individuelles, à mesure que l'on considère des stades plus avancés.

Avant donc de suivre cette évolution chez le mouton, nous allons décrire rapidement l'ensemble des veines du foie chez deux embryons de lapin de stades correspondants en insistant sur les points à propos desquels les différences entre les deux espèces sont le plus considérables.

1° **Embryon de lapin de 5 millimètres** (pl. VI, fig. 1 et 2). —

La *vitelline* et l'*ombilicale* de chaque côté se réunissent, avant d'aborder le sinus reuniens, en un seul vaisseau plus court à gauche qu'à droite, dans lequel s'abouche le canal de Cuvier.

A gauche, la portion supérieure de l'ombilicale est moins volumineuse que celle de la vitelline; à droite au contraire, le calibre de l'ombilicale est plus considérable que celui de la vitelline et l'union de ces deux vaisseaux se fait à un niveau plus élevé que du côté gauche; leur tronc commun est cependant plus long : le canal de Cuvier droit est en effet plus élevé et moins oblique en avant et en bas que le gauche (fig. 1); il est en outre beaucoup plus court.

Un peu au-dessous de son union avec l'ombilicale, la vitelline gauche est divisée en deux branches par pénétration dans sa cavité de ponts de substance hépatique : la *branche interne* se dirige vers la ligne médiane mais ne l'atteint pas; la branche interne de la vitelline droite est à peine indiquée. Aucune anastomose ne réunit les deux vitellines : celle de droite reçoit une veinule que l'on peut suivre au milieu du parenchyme hépatique jusqu'au delà de la ligne médiane.

2° **Embryon de lapin de 6 mm. 5** (pl. VI, fig. 3). — Nous n'insisterons pas sur la description de cet embryon, car le stade qu'il représente a été décrit et figuré par plusieurs auteurs et les faits encore discutés sont sans intérêt pour l'étude du développement des veines chez le mouton. La projection frontale que nous reproduisons dans la planche VI (fig. 3), met d'ailleurs suffisamment en relief les particularités les plus importantes.

A droite, la vitelline et l'ombilicale sont ininterrompues jusqu'à leur abouchement dans le sinus reuniens ; à gauche, chacune de ces deux veines est divisée en deux tronçons grâce à la formation de réseaux capillaires, soit dans la partie inférieure de l'ébauche du foie, soit dans la paroi latérale de l'abdomen.

L'*anneau distal des vitellines* est formé : en avant par une simple soudure des deux troncs veineux; sur les côtés de l'intestin, par deux branches très minces; en arrière, par un vaisseau beaucoup plus large dont l'extrémité inférieure reçoit plusieurs veinules venues du territoire rétro-intestinal du mésentère.

Les *branches internes des vitellines* sont difficiles à suivre au milieu des capillaires hépatiques déjà très nombreux ; ceux-ci contribuent à la formation de l'*anneau proximal* grâce aux communications qu'ils établissent entre les deux veines au-dessus de l'abouchement du canal cholédoque dans l'intestin.

Le *canal d'Arantius* communique largement à son extrémité inférieure avec les capillaires qui dépendent de la vitelline et de l'ombilicale gauche. Son extrémité supérieure est située dans l'angle dièdre formé par le tronçon proximal de la vitelline et de l'ombilicale droites et la face postérieure du sinus ; elle est voisine de l'embouchure, dans ce tronc commun, de la veine du méso latéral, mais ne communique pas avec cette dernière. On peut en conclure que le canal d'Arantius possède une origine distincte pour chacune de ses extrémités, contrairement à l'opinion d'Hochstetter et van Pée ; mais nous ne voulons pas nous arrêter sur cette question qui demande encore d'autres documents ; nous ne retiendrons pour le moment de la description de cet embryon que ce double fait de la continuité de l'ombilicale et de la vitelline à droite et de leur interruption à gauche, à un stade où l'anneau distal existe encore et où les branches internes des vitellines sont confondues au milieu des capillaires hépatiques. C'est en effet à cette particularité que l'on peut ramener toutes les différences que présente le développement des veines du foie chez le lapin et le mouton.

3° **Embryon de mouton de 6 millimètres.** (pl. VI, fig. 4). — *Ombilicales.* — Les deux ombilicales présentent le même diamètre. Elles reçoivent en avant et en arrière des veines nombreuses et volumineuses venues de la paroi de l'abdomen. A peu près au niveau du canal hépatique primitif, elles s'anastomosent pour former un vaisseau très large et très court, situé sur la ligne médiane et qui reçoit de nombreuses veines venues des parois latérales et antérieures de l'abdomen. Ces veines représentent ce que van Pée et d'autres auteurs appellent les branches de bifurcation antérieures des ombilicales : les branches postérieures ou intrapariétales ont disparu. Les branches antérieures se perdent dans un réseau capillaire situé dans l'épaisseur du septum transversum. Ce réseau communique en plusieurs points avec celui des capillaires hépatiques.

Avant de pénétrer dans le foie, le tronc commun des ombilicales se divise en deux branches : l'une, la plus volumineuse, reste sur la ligne médiane. En s'engageant dans le lobe droit, elle en reçoit plusieurs veines (fig. 4, 1, 1) qui cheminent le long du bord externe de ce lobe et communiquent en arrière avec les capillaires hépatiques dépendant des vitellines situées encore à ce niveau dans le mésentère dorsal; l'autre branche se fusionne de nouveau avec

la précédente très oblique de bas en haut et de droite à gauche : le vaisseau ainsi constitué est situé à gauche de la ligne médiane ; il se dirige vers le bord postérieur du foie pour recevoir la vitelline gauche, à gauche de l'insertion du mésogastre.

Trajet infra-hépatique des vitellines. -- Les deux veines ne peuvent être suivies dans le mésentère qu'à partir d'un niveau situé bien au-dessus de l'anse vitelline. Celle de gauche est un peu plus volumineuse. Elles s'anastomosent largement en arrière de l'intestin. Plus haut la vitelline gauche se dirige à peu près en ligne droite vers le tronc commun des ombilicales qu'elle aborde par sa face postérieure un peu au-dessous de l'extrémité inférieure du canal d'Arantius. La vitelline droite contourne le pancréas tout en s'élargissant considérablement et vient s'accoler contre le bord postérieur du lobe hépatique droit. Elle en reçoit un grand nombre de branches dont quelques-unes la font communiquer avec l'ombilicale, puis elle se jette dans le canal d'Arantius.

Canal d'Arantius. — Nous considérons comme représentant le canal d'Arantius toute la portion de la grande voie transhépatique qui est située immédiatement en avant de l'insertion du mésogastre. A ce stade en effet, l'embouchure de la vitelline droite ne peut servir de point de repère pour déterminer l'extrémité inférieure du canal. Sur les coupes transversales passant par la région moyenne du foie, la voie transhépatique présente une portion médiane, renflée en avant, concave en arrière, et deux branches latérales très aplaties, longeant le bord postérieur de chaque lobe et représentant les segments proximaux des vitellines. Mais tandis que la vitelline droite est séparée de son tronçon terminal (pl. VI, fig. 4, *v. ef. d.*), la vitelline gauche est continuée jusqu'au sinus dans lequel elle s'abouche par un orifice distinct de celui du canal d'Arantius et situé un peu plus bas.

Veines efférentes. — Celles du lobe gauche arrivent au sinus par l'intermédiaire de la portion proximale de la vitelline gauche; un certain nombre se jettent dans l'extrémité supérieure du canal d'Arantius, qui est unie à celle de la vitelline par plusieurs anastomoses et aborde le sinus par le milieu de sa face postérieure. Les veines efférentes du lobe droit se collectent en un tronc court et large qui représente le segment terminal, isolé, de la vitelline droite et s'abouche dans le sinus par la face externe de la corne droite.

Le développement des veines du foie est assez différent chez le mouton et le lapin pour qu'il soit difficile de préciser les périodes correspondantes chez les deux espèces. Néanmoins il nous paraît utile de comparer brièvement l'embryon que nous venons de décrire à l'embryon de lapin du même stade ou à peu près, stade de la séparation complète du tronçon terminal et de la portion distale de la vitelline.

Chez le lapin les deux ombilicales abordent séparément le foie; chez le mouton elles se fusionnent en un seul tronc un peu au-dessus de l'ombilic; chez le premier de ces animaux, le segment sus-annulaire de la vitelline gauche disparaît de bonne heure, chez le second au contraire, il persiste plus longtemps, jusqu'après la disparition de l'anneau distal.

Chez le mouton enfin les deux vitellines sont unies l'une à l'autre au-dessus de l'anastomose rétro-intestinale, mais l'anneau ainsi formé diffère de l'anneau proximal du lapin par sa persistance à un stade peu avancé et surtout par la part importante que les ombilicales prennent à sa constitution.

4° **Embryon de mouton de 7 millimètres** (pl. VII, fig. 5, 6, 7 et 8). — *Ombilicales.* — L'ombilicale gauche est plus volumineuse que la droite. Les deux veines se fusionnent au-dessus de l'ombilic en un tronc très large d'où partent, en avant et latéralement, plusieurs grosses branches ascendantes qui se perdent dans les parois latérale et antérieure de l'abdomen. Au-dessus de la naissance de ces collatérales, le vaisseau, très réduit de calibre, et situé presque complètement à gauche de la ligne médiane, prend contact avec la face interne du lobe hépatique droit auquel il abandonne aussitôt quelques veinules. Avant de devenir contigu au lobe gauche qui descend moins bas que le droit, il donne naissance à deux branches volumineuses dont l'une se dirige vers l'angle postéro-externe du lobe gauche, c'est-à-dire vers le territoire occupé primitivement par le segment proximal et la vitelline. Puis il se dirige en arrière et s'accole au bord postérieur du foie, en restant toujours à gauche de la ligne médiane et en diminuant progressivement de volume. Il reprend alors sa direction verticale et chemine, à gauche de l'insertion hépatique du mésogastre, parallèlement au tronc commun des vitellines, qui lui envoie plusieurs anastomoses transversales et se résoud ensuite en capillaires dans le territoire situé à droite de l'insertion du mésogastre.

Plus haut, le tronc veineux, devenu *canal d'Arantius*, tout en conservant sa situation primitive à gauche du mésogastre, pousse vers l'extrémité droite du sinus veineux un prolongement obliquemen ascendant. Ce prolongement et l'extrémité supérieure elle-même du canal d'Arantius reçoivent un grand nombre de veinules venues des régions supérieures du foie et particulièrement du lobe droit. Il s'ouvre dans la paroi postérieure du sinus par un orifice commun avec le court tronc collecteur des veines efférentes droites.

Vitellines (fig. 7). — Les deux vitellines s'unissent pour former un seul vaisseau large et aplati, un peu au-dessous du pancréas. Plus bas elles sont de très petit diamètre. Celle de gauche peut seule être suivie de haut en bas jusque dans le mésentère qui accompagne l'anse vitelline en dehors de la cavité abdominale. La vitelline droite ne peut être suivie que sur un très court trajet : elle apparaît formée en effet par la confluence de plusieurs veinules courtes et tortueuses situées dans le mésentère, particulièrement en arrière de l'intestin.

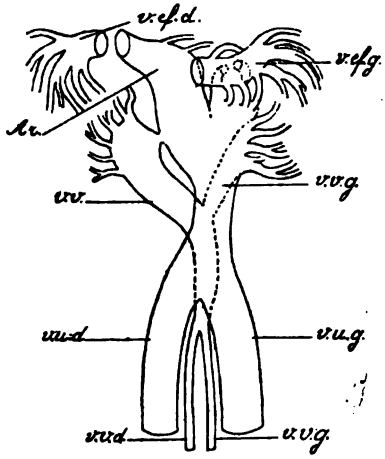

Fig. 5. — Schéma des veines du foie chez un embryon de mouton de 7 mm.

Le tronc commun des vitellines est situé à son origine à gauche de l'intestin. Il est large mais très aplati et concave en avant. Il croise successivement, tout en décrivant une spirale très allongée, la face postérieure de l'intestin, du pancréas ventral et de l'ébauche de la vésicule biliaire. Vers le point où le parenchyme hépatique se continue avec la paroi intestinale, il devient prismatique triangulaire; sa face externe est adjacente au bord postérieur du lobe hépatique droit auquel il donne plusieurs veinules; sa face postérieure et sa face interne s'enfoncent dans l'épaisseur du mésentère. De son angle dièdre antéro-interne partent plusieurs anastomoses très courtes qui passent devant l'insertion hépatique du mésogastre et le font communiquer avec le tronc commun des ombilicales. A ce niveau à peu près, le tronc commun des vitellines se perd au milieu des capillaires hépatiques.

Veines efférentes (fig. 5, 6, 8). — Leur disposition est très complexe : à ce stade, en effet, les veines du foie ne sont pas encore nettement réparties en vaisseaux afférents et vaisseaux efférents. Les veines de la partie supérieure du *lobe droit* se collectent en un tronc très court et à peu près horizontal qui se jette dans la corne droite du sinus; son orifice d'abouchement se confond avec celui du canal d'Arantius. Ces deux vaisseaux communiquent du reste l'un avec l'autre par plusieurs anastomoses, à une faible distance en arrière de la paroi postérieure du sinus. Celui-ci reçoit en outre un peu au-dessous de la veine principale une veine efférente accessoire, indépendante de la précédente et du canal d'Arantius.

Dans le *lobe gauche* on peut distinguer trois voies efférentes qui communiquent d'ailleurs largement entre elles.

1° Les veines de la portion supérieure du lobe se jettent dans l'extrémité supérieure du canal d'Arantius et sont ainsi continuées directement par le prolongement oblique par lequel celui-ci communique avec le sinus.

2° Plus bas, les veines de la région antérieure du lobe se collectent en un *tronc transversal* très court et très aplati d'avant en arrière qui aborde la portion préhépatique du sinus à peu près en face de l'embouchure du canal de Cuvier gauche alors en voie d'atrophie avancée. Ce tronc est uni au canal d'Arantius par une courte anastomose située à peu près sur la ligne médiane (fig. 6, 1).

3° Un peu au-dessous de l'abouchement des vitellines, la voie transhépatique médiane tend à se bifurquer : une de ses branches, le canal d'Arantius, reste localisée en face de l'insertion hépatique du mésogastre; l'autre chemine dans le lobe gauche. D'abord unie à la précédente dont elle est d'ailleurs facile à distinguer, elle s'en sépare un peu plus haut pour entrer derechef en communication avec elle par plusieurs anastomoses très courtes placées contre le bord postérieur du foie. Sur toute la hauteur de son bord gauche et à son extrémité supérieure, ce *tronc veineux vertical* reçoit un grand nombre de veines nées dans le lobe gauche. Il communique enfin largement avec les veines d'origine du tronc transversal que nous avons mentionné plus haut. Par ses connexions et sa situation il fait donc manifestement partie des voies efférentes. On peut voir en comparant la figure 8 avec la figure 4 (embryon de 6 mm.) qu'il tend à se différencier du canal d'Arantius, en même temps qu'il perd ses connexions directes avec le sinus. On peut le consi-

dérer comme un dérivé du segment proximal de la vitelline gauche. Mais vu le manque de documents permettant l'étude de stades moins avancés nous ne pouvons préciser ses origines, d'autant plus que l'on n'a décrit jusqu'à présent aucune formation semblable chez d'autres espèces, à une période correspondante.

On pourrait cependant trouver quelques analogies entre la disposition des veines du lobe gauche chez l'embryon de mouton et celle que l'on rencontre chez l'embryon de lapin à la fin du onzième jour (voir le schéma C du mémoire de van Pée, 14). Le schéma ci-dessus (fig. 5) facilitera la comparaison et démontrera peut-être que quelles que soient l'interprétation proposée pour le tronc veineux vertical et l'origine qu'on lui attribue, les veines primitives du lobe gauche (probablement la vitelline) persistent beaucoup plus longtemps chez le mouton que chez les autres espèces étudiées à ce point de vue. Le tronc veineux transversal doit probablement sa différenciation à l'atrophie progressive — et relevant peut-être de celle du canal de Cuvier gauche — du sinus extra-hépatique.

Ces deux formations n'ont d'ailleurs qu'une existence temporaire : à 8 millimètres il n'en existe plus trace et les veines efférentes, nettement différenciées, se jettent directement dans la grande voie transhépatique devenue, au-dessus de leur abouchement, la veine hépatique commune.

Le mouvement général de convergence vers un seul tronc situé à droite de la ligne médiane de toutes les veines de la région supérieure du foie est déjà facile à reconnaître chez l'embryon de mouton de 7 millimètres : on peut de plus remarquer, dès ce stade, que l'embouchure de la veine efférente droite est plus élevée que celle des vaisseaux qui formeront plus tard la veine efférente gauche. Ce mouvement est corrélatif des modifications grâce auxquelles la cavité du sinus diminue d'étendue transversale et se reporte à droite; on peut le décomposer en plusieurs processus agissant de concert et non pas exclusifs l'un de l'autre, comme le voulaient Born (3) et Hochstetter (9) : formation d'anastomoses, celle, par exemple, que nous avons figurée (fig. 6) entre le tronc veineux transversal et le canal d'Arantius, et disparition des portions de la paroi du sinus interposées aux embouchures de ces différents vaisseaux.

Les différences observables entre cet embryon et celui de 6 millimètres dans le domaine des systèmes afférents témoignent de

modifications moins profondes. L'anneau formé par les ombilicales, un peu au-dessous de leur pénétration dans le foie, a disparu, mais sa moitié gauche est représentée par ces veines, plus volumineuses que les autres veines du même territoire, qui se portent dans la paroi abdominale latérale et dans la paroi postérieure de la cavité péricardique pour s'y résoudre en capillaires communiquant en quelques points avec le réseau hépatique : cette circulation pariétale ayant son origine dans le tronc commun des ombilicales perdra progressivement de son importance dans les stades ultérieurs. D'autre part les changements qui se sont produits dans la constitution de l'anneau proximal des vitellines ont contribué à la différenciation de la grande voie transhépatique : à 6 millimètres, en effet, le canal d'Arantius communiquait sur presque toute la hauteur de son bord droit avec le tronc commun des vitellines; à 7 millimètres, le bord droit est libre, sauf au niveau des anastomoses qui l'unissent à la vitelline et au niveau de l'embouchure des veinules assez nombreuses qu'il reçoit des territoires avoisinants du parenchyme hépatique.

5° **Embryon de mouton de 8 millimètres** (pl. VIII, fig. 9). — *Ombilicales.* — Un peu au-dessous du foie, les deux ombilicales, de diamètre égal, se réunissent en un seul tronc exactement médian qui, en pénétrant dans le foie, s'incline fortement en arrière et s'aplatit latéralement, de telle sorte que sur les coupes transversales le bord antérieur du vaisseau confine à la paroi postérieure de la cavité péricardique, et son bord postérieur à l'insertion du mésogastre. En prenant contact avec le foie, le tronc ombilical lui fournit plusieurs veines à direction ascendante; le lobe droit s'étendant plus bas que le gauche, les veines qui y prennent naissance abordent le tronc ombilical à un niveau situé plus bas que celles du lobe gauche; elles sont en outre plus volumineuses. Plus haut le vaisseau médian se dirige obliquement en haut et en arrière pour venir se placer au-devant de l'insertion du mésogastre et recevoir la veine vitelline.

Vitellines. — Au-dessous du pédicule de l'anse vitelline, on ne rencontre dans le mésentère que des veines très fines, de calibre irrégulier, situées surtout en arrière de l'intestin. Au niveau et à gauche de l'anse vitelline, on peut suivre une veine qui, plus haut, c'est-à-dire dans le mésentère intra-abdominal, chemine presque horizontalement, à gauche de l'intestin, en décrivant une courbe à

concavité supérieure. On peut considérer cette veine comme la vitelline gauche, la droite étant représentée par les veinules que nous avons signalées plus haut et qui se jettent dans la précédente un peu au-dessus du bord inférieur du pancréas. Le tronc impair qui résulte de ces modifications des vitellines est relativement volumineux; il contourne le pancréas puis pénètre dans le lobe hépatique droit un peu au-dessous de l'union de ce lobe avec le lobe de Spiegel. A ce niveau il est devenu très large quoiqu'il n'ait reçu jusque-là qu'une veinule venue du pancréas. Aussitôt après sa pénétration dans le foie il se continue avec une veine (*branche droite de la veine porte*), très large, formée par la convergence de plusieurs grosses veines venues du lobe droit et de vaisseaux plus petits venus du lobe de Spiegel. Le tronc commun qui représente la première portion de la *branche gauche de la veine porte*, aborde ensuite la veine ombilicale par son côté droit; on peut considérer comme la dernière portion de cette même branche, une veine volumineuse qui naît du canal d'Arantius à gauche, à peu près en face de l'embouchure de la première portion, et chemine un certain temps le long du bord postérieur de ce lobe avant de se ramifier.

Canal d'Arantius. — Le vaisseau formé par l'union de l'ombilicale et de la vitelline ne reçoit pendant son trajet vertical, le long de l'insertion hépatique du mésogastre, que des veinules très petites. Un peu au-dessus de la limite supérieure du foie il décrit un coude qui le porte à gauche et reçoit d'abord les deux *veines efférentes*, l'embouchure de celle de droite étant située plus haut que celle de gauche, puis une veine plus petite que les précédentes et venue du lobe droit. Au-dessus de l'embouchure de cette dernière, le sinus reuniens, devenu *veine sus-hépatique commune*, se trouve à droite de la ligne médiane; il s'ouvre dans l'oreillette à une faible distance au-dessus du lobe droit.

La portion sus-wolffienne de la veine cave inférieure n'est pas ébauchée.

Cet embryon diffère du précédent par plusieurs points importants : répartition beaucoup plus nette des différentes veines du foie en vaisseaux afférents (tronc ombilical, veine porte et ses branches) et veines efférentes. Le sinus reuniens, est complètement transformé, mais la veine sus-hépatique est encore très courte et n'a pas encore donné naissance à la veine cave. Le sinus de la veine porte est déjà nettement indiqué, mais la disposition des branches de

cette veine est encore bien différente de ce qu'elle sera à l'état adulte.

6° **Embryon de mouton de 10 millimètres** (pl. VIII, fig. 10). — *Ombilicales.* — Les deux veines ombilicales se réunissent, à la partie supérieure de l'ombilic, en un tronc médian dont le diamètre est à peine supérieur à celui de chacune d'elles. Ce tronc, d'abord à peu près vertical, s'incline brusquement en arrière pour pénétrer dans le foie où il reçoit aussitôt plusieurs veines importantes; puis, jusqu'à son union avec la vitelline, il ne reçoit plus qu'un petit nombre de très fines veinules.

Vitellines. — Dans le mésentère qui entoure la portion extra-abdominale de l'anse vitelline, il n'existe qu'une veine vitelline située à gauche de cette anse. Un peu au-dessous du pancréas, cette veine reçoit plusieurs veinules nées dans le mésentère en arrière de l'intestin; elle contourne ensuite le pancréas en augmentant brusquement de diamètre, reçoit plusieurs veinules venues de cette glande et du mésogastre et pénètre dans le lobe hépatique droit; elle donne aussitôt une veine assez volumineuse à trajet à peu près rectiligne et presque horizontal, venue du lobe de Spiegel, puis s'abouche dans un véritable sinus formé par la convergence de plusieurs veines ramifiées dans le lobe droit. La portion de ce sinus qui est située à droite de l'embouchure de la vitelline peut être considérée comme étant la *branche droite de la veine porte*; la *branche gauche* située à gauche de cette embouchure, se dirige en dedans et un peu en avant et s'ouvre dans le tronc ombilical qui, à ce niveau, est exactement sur la ligne médiane, immédiatement en avant de l'insertion hépatique du mésogastre. Au delà du tronc ombilical, la branche gauche de la veine porte est continuée par une veine volumineuse qui a à peu près la même direction et chemine le long du bord postérieur du lobe gauche. Sur une coupe transversale passant à ce niveau les vaisseaux présentent une disposition que nous avons plusieurs fois notée à des stades moins avancés : croissant médian à concavité postérieure coiffant l'attache du mésogastre et deux branches latérales obliques en dehors et en arrière, contiguës au bord postérieur de chaque lobe.

Canal d'Arantius. — Au-dessus de l'abouchement de la veine porte (branche gauche) la voie transhépatique se porte légèrement à droite et diminue rapidement de calibre. Elle s'ouvre par un orifice relativement étroit (fig. 10, 4) dans la *veine efférente gauche*,

un peu au-dessous du niveau auquel cette veine communique avec la veine cave inférieure.

La *veine efférente droite* est plus élevée et moins oblique que la veine précédente, laquelle collecte en outre une partie du sang du lobe droit par une veine qui l'aborde un peu au-dessous de son ouverture dans la veine cave. La *veine sus-hépatique commune* est située à son émergence du lobe droit complètement à droite de la ligne médiane. Elle s'ouvre dans l'oreillette par un orifice très allongé muni d'une valvule.

La *veine cave inférieure* est située à droite de la ligne médiane dans le prolongement de la veine sus-hépatique commune (figure 10 de la planche VIII). Elle se dirige ensuite en arrière et s'engage dans le lobe de Spiegel à l'intérieur duquel elle communique par une très fine veinule avec la veine relativement volumineuse qui prend naissance dans ce lobe et se jette dans la vitelline. La veine cave reçoit elle-même directement plusieurs veinules nées dans le lobe de Spiegel; elle s'engage ensuite dans le pédicule de ce lobe et vient se placer en arrière de la glande génitale, contre la face interne du corps de Wolff droit, dont elle reçoit plusieurs veines. Un peu plus bas elle communique avec la veine interne du mésonéphros gauche : elle forme alors un vaisseau, relativement volumineux, situé sur la ligne médiane et aplati d'avant en arrière où se jettent les veines wolffiennes. Plus loin, la veine cave est continuée par la veine interne du mésonéphros droit; vers le tiers inférieur du corps de Wolff elle s'unit de nouveau à la veine interne du corps de Wolff gauche pour former un vaisseau médian, aplati d'avant en arrière, et qui, vers le tiers inférieur du corps de Wolff, se bifurque définitivement en deux branches, qui représentent les extrémités distales des cardinales inférieures.

Cet embryon répond à un stade plus avancé que l'embryon de 8 mm. 2; le tronc ombilical est beaucoup plus long; la veine cave inférieure est ébauchée sur toute sa longueur ; par son extrémité supérieure, elle se continue directement avec la veine sus-hépatique commune, tandis que le canal d'Arantius ne communique plus que par un orifice étroit avec une des branches de cette veine, la veine sus-hépatique gauche.

7° **Embryon de mouton de 11 millimètres** (pl. VIII, fig. 11). — Nous n'insisterons à propos de cet embryon que sur les points par lesquels il diffère du précédent.

La portion sous-hépatique du tronc commun des *ombilicales* est plus longue; sa portion extra-hépatique est par contre beaucoup plus courte : dès sa pénétration dans le foie, ce vaisseau se dirige en arrière vers le mésogastre pour recevoir la vitelline grossie des veines afférentes du lobe droit.

L'extrémité supérieure du *canal d'Arantius* s'incurve brusquement en arrière pour s'aboucher par un orifice très étroit dans la *veine cave inférieure*. Celle-ci reçoit directement les deux *veines sus-hépatiques* et, au-dessus de celle de droite, une veine efférente provenant également du lobe droit. Au-dessous de l'embouchure du canal d'Arantius, elle s'engage dans le lobe de Spiegel où elle reçoit plusieurs veinules, puis se continue avec la veine interne du corps de Wolff droit. Nous n'insisterons pas sur son segment wolffien : Hochstetter (9) l'a longuement étudié chez le mouton et la figure 11 de la planche VIII en montre d'ailleurs suffisamment la disposition.

La *vitelline* présente une particularité intéressante que nous retrouverons plus accentuée au stade suivant, et avec toutes les apparences d'une véritable anomalie. Au niveau de l'ombilic elle est située à gauche de l'intestin. Après avoir contourné le pancréas elle vient se placer en arrière du canal cholédoque dans l'épaisseur du méso latéral qui, à ce stade, est dirigé d'avant en arrière, ainsi que la cavité hépato-entérique qu'il délimite à droite. En ce point, la vitelline est un peu moins volumineuse qu'elle ne l'était en arrière du pancréas, mais son diamètre est encore supérieur à celui de sa portion sous-pancréatique : elle a reçu en effet plusieurs veines venues du pancréas, de la rate et du tissu conjonctif situé en avant de l'aorte. De là, elle passe dans le mésogastre antérieur, tout en s'amincissant régulièrement; elle se dispose ensuite en une sorte de gouttière appliquée contre la moitié postérieure du canal cholédoque. Un peu plus haut, elle présente une diminution brusque de volume, *puis* se divise en plusieurs rameaux véritablement capillaires qui se perdent dans l'épaisseur du mésogastre antérieur. Un peu au-dessus du bord supérieur de l'hiatus de Winslow, elle se reconstitue de nouveau et récupère assez rapidement les dimensions qu'elle présentait à son entrée dans le méso latéral. Elle reçoit ensuite une veine courte mais très large venue du lobe de Spiegel et arrive contre le bord postérieur du lobe hépatique droit, pour s'aboucher aussitôt dans la large veine qui résulte de la confluence

des vaisseaux afférents du lobe droit et représente la *branche droite de la veine porte*. La *branche gauche* offre essentiellement la même constitution que chez l'embryon précédent.

En résumé, chez cet embryon la voie transhépatique médiane ne joue plus qu'un rôle secondaire : les deux systèmes définitifs, celui de la veine porte et celui de la veine cave et des vaisseaux efférents se sont développés à ses dépens et l'ont rejetée au second plan. Son segment inférieur, situé au-dessous de la branche de la veine porte, s'est considérablement accru : ses collatérales se sont ordonnées par rapport à la branche gauche de la veine, tandis que l'extrémité supérieure du canal d'Arantius, très amincie, ne communique plus que par un orifice étroit avec la veine cave, très large à ce niveau.

8° **Embryon de mouton de 12 millimètres** (pl. VIII, fig. 12). — Le développement de cet embryon est moins avancé que celui des deux précédents dont la longueur totale est cependant plus considérable. Sa description aurait donc suivi celle de l'embryon de 8 millimètres si les particularités présentées par la veine vitelline n'avaient été de même nature et plus accentuées que chez l'embryon de 11 millimètres.

Les *veines ombilicales* sont de calibre égal et beaucoup moins larges qu'au stade de 8 mm. 2. Leur tronc commun très court et presque horizontal ne reçoit du parenchyme hépatique que des veinules de petites dimensions avant de s'aboucher avec la vitelline et de se continuer avec le *canal d'Arantius*, dont la direction est à peu près verticale.

Les veines du mésentère ne se collectent en un tronc commun qu'à une petite distance au-dessous du pancréas. Le vaisseau formé par leur réunion est situé à gauche de l'intestin. Au point où il s'infléchit en arrière pour contourner le pancréas il reçoit une veine que l'on peut suivre jusqu'au delà de l'ombilic, le long de l'anse vitelline; cette veine est comprise dans une enveloppe spéciale fournie par le mésentère : elle traverse ainsi librement la cavité abdominale et l'orifice ombilical.

Dans son trajet péripancréatique le tronc commun des *vitellines* ne présente rien à noter, mais arrivé dans l'épaisseur du petit épiploon, derrière le canal cholédoque, il subit une brusque réduction de calibre. Sa cavité est ensuite cloisonnée par des ponts de tissu conjonctif, puis il se divise en plusieurs vaisseaux de calibre

irrégulier qui se perdent dans le tissu conjonctif ambiant : l'un d'eux, d'abord véritablement capillaire mais bientôt grossi par la confluence de plusieurs autres, peut être suivi jusqu'au tronc commun des veines afférentes droites (*branche droite de la veine porte*) qu'il aborde par son bord inférieur : son embouchure est située en dedans (donc en aval) de celle de la veine du lobe de Spiegel. Ce vaisseau d'union est si fin qu'à un faible grossissement (50 diamètres) la vitelline semble se terminer par une extrémité borgne dans le tissu conjonctif sous-péritonéal. Mais avec des grossissements plus forts on peut constater qu'elle se divise en plusieurs vaisseaux continués eux-mêmes par des capillaires. On ne peut donc supposer que la lumière du vaisseau ait disparu par aplatissement ou grâce à une déformation quelconque due aux manipulations techniques : nous nous trouvons en présence d'un véritable système porte extra-hépatique placé en amont de celui du foie.

La *branche gauche de la veine porte* est continuée dans le lobe hépatique gauche par plusieurs rameaux qui naissent du canal d'Arantius, un peu au-dessus de l'orifice d'abouchement de cette branche dans la paroi droite de ce dernier. Un de ces rameaux, plus long que les autres, chemine le long du bord postérieur du lobe avant de se ramifier.

La *veine cave inférieure* est, vers son extrémité supérieure, située en arrière et à droite du canal d'Arantius. Ses contours sont à ce niveau très irréguliers; sa cavité est cloisonnée par des ponts conjonctifs; plus haut elle se place en avant du canal d'Arantius avec lequel elle communique avant de recevoir les deux *veines sus-hépatiques*. Celles-ci ne présentent rien à noter. Dans sa portion moyenne la veine cave est de très petit calibre. Elle traverse le lobe de Spiegel sans en recevoir aucune collatérale, puis vient se placer en dedans du corps de Wolff droit et se continuer presque aussitôt par plusieurs veinules très fines qui se perdent immédiatement dans l'épaisseur de cet organe.

9° **Embryon de mouton de 14 millimètres** (fig. 6). — Les deux *ombilicales* sont relativement très petites. Leur tronc commun devenu superficiel affleure la face inférieure du foie. Il est très aplati latéralement et décrit une courbe à concavité inférieure très prononcée; par sa convexité et par ses faces latérales il reçoit de nombreuses et volumineuses branches nées du parenchyme hépatique.

Il se continue largement en arrière avec le tronc commun des veines afférentes droites et de la veine du lobe de Spiegel, tronc dans lequel se jette la *vitelline* dont le trajet ne présente rien de particulier : elle se constitue, à gauche de l'intestin, un peu au-dessous du pancréas par la confluence de plusieurs veinules du mésentère. Dans son trajet péripancréatique elle reçoit plusieurs veinules nées dans cette glande et une veine plus longue venue de l'ébauche splénique et recevant elle-même un affluent venu du mésogastre (coronaire stomachique).

Le *canal d'Arantius*, c'est-à-dire la portion de la grande voie transhépatique qui s'étend depuis l'union de la branche gauche de

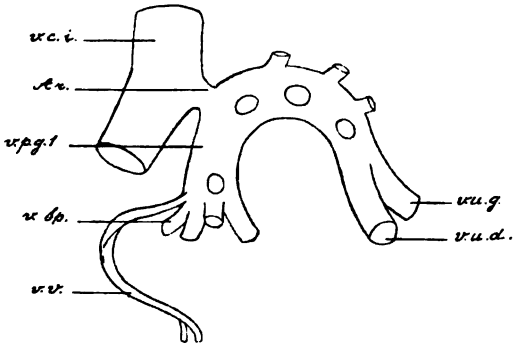

Fig. 6. — Projection sagittale des vaisseaux du foie chez un embryon de mouton de 14 mm. Figure schématique destinée à montrer les rapports de l'ensemble des systèmes afférents avec la veine cave inférieure. — *v. p. g. 1*, branche gauche de la veine porte, à droite de la voie transhépatique.

la veine porte avec le tronc ombilical jusqu'à la veine cave inférieure est excessivement court; il s'ouvre par un orifice très étroit dans la paroi gauche de la *veine cave inférieure*. Celle-ci est très large, surtout dans sa moitié proximale; elle se continue à son extrémité inférieure avec les veines wolffiennes. Un peu au-dessous de sa communication avec le canal d'Arantius elle reçoit plusieurs veines nées du lobe droit et du lobe de Spiegel.

La comparaison de cet embryon avec les deux précédents chez lesquels la veine cave était accolée à l'extrémité proximale du canal d'Arantius permet de supposer que la cloison qui séparait ces deux vaisseaux a disparu sur une certaine longueur : le canal d'Arantius s'est donc raccourci tandis que le diamètre transversal de la veine augmentait d'autant. La répartition des vaisseaux du foie en afférents et efférents est poussée beaucoup plus loin que dans les

stades antérieurs : ces deux systèmes n'ont en effet de commun que le canal d'Arantius devenu très court et très étroit, tandis que les deux voies qui constituent le système afférent, la voie ombilicale et la voie vitelline, communiquent si largement entre elles qu'il est impossible de fixer leurs attributions et leur domaine respectifs.

10° **Fœtus de mouton de 28 centimètres** (fig. 7). — Les deux *ombilicales* sont d'égal diamètre; leur tronc commun envoie laté-

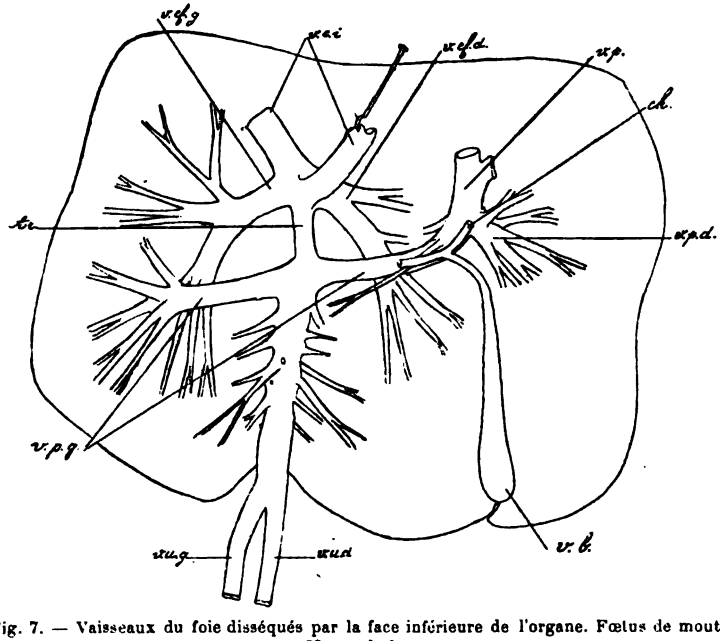

Fig. 7. — Vaisseaux du foie disséqués par la face inférieure de l'organe. Fœtus de mouton ayant 28 cm. de longueur.

ralement et par sa face supérieure un grand nombre de branches aux régions avoisinantes du parenchyme hépatique; le *canal d'Arantius*, au contraire, ne présente pas de collatérales.

La *branche droite de la veine porte* est très courte; la *branche gauche* s'abouche dans le tronc commun des ombilicales duquel part un vaisseau très large qui représente son prolongement direct dans le lobe gauche. Les veines sus-hépatiques se jettent dans la veine cave inférieure à peu près au même niveau que le canal d'Arantius.

On peut constater dans la deuxième période du développement des veines hépatiques d'importantes variations individuelles : nous

avons en effet décrit des embryons chez lesquels le tronc commun des ombilicales n'avait qu'un petit nombre de branches avant son union avec la branche gauche de la veine porte et donnait naissance à plusieurs vaisseaux de fort calibre au niveau ou en deçà de cette union. Le canal d'Arantius peut également varier dans ses dimensions longitudinales et dans ses rapports avec la veine cave inférieure et les veines sus-hépatiques : mais ses branches collatérales sont moins nombreuses et moins longues que celles du tronc commun des ombilicales : il n'en présentait aucune chez le fœtus représenté dans la figure 7 ; chez un autre fœtus de même longueur, la dissection ne put mettre en évidence que quelques collatérales très courtes et très grêles.

11° **Agneau à terme.** — Les deux *ombilicales* se fusionnent en un seul tronc de quelques millimètres un peu en arrière de la paroi abdominale antérieure.

Les veines intrahépatiques ne présentent aucune particularité à noter.

III

RÉSUMÉ

Le plan général du développement des veines du foie est le même chez le mouton que chez les espèces étudiées antérieurement. Il existe cependant certaines différences que nous allons énumérer en passant successivement en revue les veines ombilicales, les veines vitellines, le canal d'Arantius et les voies efférentes.

1° Veines ombilicales. — Chez le lapin, l'homme et le chat, l'ombilicale droite cesse de bonne heure de participer à la circulation hépatique pour servir exclusivement à la circulation du sang de la paroi abdominale droite et le conduire de haut en bas dans la veine ombilicale gauche, où il se mêle au sang qui vient de l'allantoïde. Chez le mouton les deux veines gardent toujours le même volume ; elles s'unissent au-dessous du foie en un tronc commun médian plus ou moins long qui persiste jusqu'à l'établissement de la circulation pulmonaire. Au stade de 7 millimètres, ce tronc commun abandonne aux parois de l'abdomen de nombreux rameaux qui disparaissent plus tard.

La comparaison des embryons de 6 et 7 millimètres nous porte

à croire que la fusion des deux veines se fait primitivement dans l'intérieur ou au niveau immédiat du foie et progresse ensuite de haut en bas; la veine droite, alors la plus volumineuse, se porte la première sur la ligne médiane et s'unit à la veine gauche d'abord par des anastomoses (embryon de 6 mm.), puis par accolement et disparition des deux parois internes (embryon de 7 mm.); aux stades les plus reculés qu'il nous ait été donné d'examiner (6 et 7 mm.), le canal d'Arantius se continuait déjà directement par son extrémité inférieure avec le tronc commun des ombilicales, au niveau du point où celui-ci communique avec la vitelline gauche.

2° Veines vitellines. — A 6 millimètres les deux vitellines sont unies par une anastomose qui passe en arrière et à gauche de l'intestin : l'anastomose distale qui chez d'autres mammifères ferme en avant l'*anneau distal* n'existe pas et on ne la retrouve pas aux stades ultérieurs : les deux veines sont indépendantes au-dessous de leur union en arrière de l'intestin, un peu au-dessous de l'ébauche du pancréas. Il faut donc admettre que si l'anneau distal existe chez le mouton à un certain moment de l'évolution, il disparaît de bonne heure. Plus tard la vitelline gauche peut seule être suivie dans le mésentère jusqu'à l'anse vitelline : le segment mésentérique de la vitelline droite s'atrophie, et l'on peut considérer comme ses dérivés ces veinules que l'on rencontre dans le mésentère, en arrière et sur les côtés de l'intestin, et qui se rendent soit directement, soit après s'être fusionnées en un seul tronc, à la vitelline gauche, un peu au-dessous du pancréas.

Au stade de 6 millimètres l'*anneau proximal* est formé : en bas par l'anastomose rétro-intestinale; à gauche par un segment de la vitelline gauche; à droite par la vitelline droite très élargie et s'ouvrant dans le canal d'Arantius sur presque toute la longueur du bord droit de ce dernier; en haut par un segment transversal de la grande voie transhépatique, déjà très nettement indiquée ; on peut considérer ce segment comme appartenant soit au canal d'Arantius, soit au tronc commun des ombilicales. L'anneau proximal secondaire offre donc chez le mouton une constitution très différente de celle que l'on a décrite chez d'autres espèces : chez le lapin, par exemple, il ne comprend que l'extrémité inférieure du canal d'Arantius, et, de plus, des deux ombilicales, la gauche seule intervient dans sa constitution.

A 7 millimètres, l'anneau proximal a disparu soit par atrophie

du segment proximal de la vitelline gauche, soit par fusion de ce segment avec la vitelline droite. A ce stade et plus tard, le niveau de l'ancienne anastomose rétro-intestinale est indiqué par le sommet de l'angle plus ou moins obtus que décrit la vitelline pour se porter en arrière vers la face gauche du pancréas. Chez deux de nos embryons (11 et 12 mm. 5), la vitelline présentait, un peu en arrière du cholédoque, une diminution brusque de son calibre et se résolvait en capillaires pour se reconstituer de nouveau un peu avant de pénétrer dans le foie. Vu le petit nombre des cas où nous avons observé cette particularité, nous n'osons lui donner la portée d'un fait général d'autant plus qu'il est assez difficile de se représenter le cours du sang chez les embryons où nous l'avons constatée. D'ailleurs, à tous les stades que nous avons décrits, la vitelline contrastait par sa ténuité avec l'ampleur de la cavité veineuse intrahépatique dans laquelle elle aboutissait. De bonne heure en effet, chez le mouton, on rencontre près du bord postérieur du lobe droit, au niveau de l'abouchement de la vitelline une large cavité, formée par la convergence de plusieurs veines volumineuses, qui correspondra plus tard à la bifurcation de la veine porte. Chez beaucoup d'espèces, cette cavité persiste à l'état adulte (sinus de la veine porte, cœur abdominal).

Le tronc commun des vitellines présente pendant très longtemps un calibre très inférieur à celui des veines hépatiques auxquelles il aboutit : à un stade relativement tardif (14 mm.), par suite du développement de la masse intestinale et des formations annexes, il acquiert un calibre plus considérable. La veine du lobe de Spiegel s'abouche d'abord (8 mm.) dans la vitelline, un peu au-dessous de l'embouchure de cette dernière dans le sinus porte, puis dans ce sinus lui-même ou dans une des veines du lobe droit; elle est d'ailleurs sujette à des variations individuelles étendues. Il en est de même des veinules que la veine cave reçoit directement du lobe de Spiegel et du lobe droit.

3° Canal d'Arantius. — Chez l'homme, le lapin et le chat, le canal d'Arantius est de bonne heure distinct des segments sus-annulaires des deux vitellines : avant même que ceux-ci aient perdu leurs connexions originelles avec l'anneau proximal, il est constitué par un vaisseau contigu à l'insertion hépatique du mésogastre et qui ne communique plus que par quelques anastomoses plus ou moins longues situées le long du bord postérieur de chaque lobe avec les

vitellines ou les veines (afférentes ou efférentes) qui en dérivent : en d'autres termes le canal d'Arantius est séparé des segments sus-annulaires des deux vitellines, et notamment de celui de la veine gauche par l'interposition d'une certaine épaisseur de tissu hépatique sillonné de capillaires plus ou moins volumineux.

Chez le mouton, cette différenciation ne se produit que beaucoup plus tard, après la disparition de l'anneau proximal. A 6 millimètres, le canal d'Arantius se continue sur presque toute la hauteur de son bord droit avec la vitelline droite; mais celle-ci est déjà séparée de son tronçon terminal qui s'abouche séparément dans le sinus. La vitelline gauche est ininterrompue depuis l'anneau proximal jusqu'au sinus ; mais son tronçon proximal est séparé du canal d'Arantius. Au stade suivant, ces deux vaisseaux se sont fusionnés sur presque toute la hauteur de leurs segments intrahépatiques, mais s'abouchent séparément dans le sinus. A 8 millimètres, le canal d'Arantius présente la même disposition que chez les autres espèces. Dans les stades ultérieurs, il diminue de largeur et de longueur au profit de la veine cave inférieure qui devient de bonne heure (10 millimètres) le tronc collecteur des veines sus-hépatiques.

4° Veines efférentes. — Dans les premiers stades que nous ayons examinés, les veines efférentes étaient représentées par les tronçons terminaux des deux vitellines. Nous avons vu qu'à 6 millimètres, celui de la vitelline droite est complètement indépendant, tandis qu'à ce stade et même à celui de 7 millimètres, la portion sus-annulaire de la vitelline gauche communique encore largement avec le canal d'Arantius. Celui-ci s'ouvre dans le sinus par un orifice commun avec la veine efférente droite (tronçon proximal de la vitelline) ; quant à la veine efférente droite, elle communique avec le sinus alors très rétréci dans le sens transversal par un vaisseau très large et très court qui passe devant le canal d'Arantius et s'ouvre dans la portion préhépatique du sinus.

Cette disposition complexe est éminemment transitoire : à 8 millimètres, en effet, les deux veines sus-hépatiques ont perdu leurs connexions directes avec le sinus pour devenir des affluents de la grande voie transhépatique, qui est dès lors seule à faire communiquer les veines du foie et l'oreillette droite.

Bien que le manque d'embryons appartenant à des stades intermédiaires ne nous ait pas permis d'étudier les détails de cette trans-

formation, il nous paraît probable que la portion préhépatique du sinus, laquelle, à 7 millimètres, communique avec les veines efférentes gauches et reçoit le canal de Cuvier gauche en voie d'atrophie, disparaît corrélativement aux modifications qui substituent aux voies primitives dont la direction générale est horizontale (sinus, voies efférentes primitives), des vaisseaux dont la direction se rapproche de la verticale (veine hépatique commune, veines sus-hépatiques) : le tronc commun des efférentes gauches n'est plus alors en communication qu'avec l'extrémité supérieure du canal d'Arantius.

Nous n'insisterons pas sur le développement de la portion sus-wolffienne de la veine cave, qu'Hochstetter (9) a longuement étudié chez le mouton.

Son évolution n'est pas parallèle à celle des vaisseaux du foie : chez deux embryons de 10 et de 11 millimètres, la formation de la veine cave inférieure était beaucoup plus avancée que chez un autre embryon de 12 mm. 5 dont les veines hépatiques présentaient d'ailleurs un développement en rapport avec la longueur du corps ; chez deux autres embryons, non décrits, de 13 millimètres, la veine cave était ébauchée sur toute sa hauteur, mais dans l'un de ces cas, son diamètre était inférieur à celui qu'elle présentait au stade de 11 millimètres.

IV

CONSIDÉRATIONS PHYSIOLOGIQUES

Nous avons au début de ce travail divisé en deux périodes l'évolution des veines hépatiques. Placé sur le trajet du sang qui revient de l'allantoïde et de la vésicule ombilicale, le foie doit se développer sans que la formation de ses vaisseaux apporte le moindre obstacle à cette importante circulation de retour ; aussi toutes les modifications qui se produisent dans un premier stade tendent à l'établissement d'une large voie directe qui assurera le retour du sang venu des annexes pendant la deuxième période, celle de la différenciation des veines hépatiques afférentes et efférentes aux dépens des vaisseaux primitifs, vitellines et ombilicales et de leurs premiers dérivés. Chez le mouton, cette différenciation est relativement tardive : les segments proximaux des veines vitellines font longtemps partie

[illegible] hépatique qui se trouve ainsi plus large qu'elle ne [illegible] autres espèces à un stade correspondant. On peut rap[illegible] de la persistance des deux ombilicales : la quantité [illegible] apporté au foie est peut-être ainsi plus considérable que [illegible] d'autres mammifères, le lapin et l'homme par exemple, au moment où l'ombilicale droite cesse de participer à la circulation hépatique pour devenir une simple veine pariétale, tributaire de l'ombilicale gauche. Mais la duplicité de l'ombilicale ne peut avoir qu'une influence momentanée : on ne saurait en effet en conclure que la quantité de sang venu du placenta soit plus grande chez le mouton que chez d'autres espèces chez lesquelles l'ombilicale droite s'atrophie de bonne heure.

Il est un autre fait d'une portée plus générale et que l'étude de l'embryon de mouton met particulièrement bien en évidence : c'est le rôle prépondérant joué par les ombilicales et leurs ramifications dans la circulation hépatique. Au début du développement, la plupart des capillaires qui sillonnent le parenchyme hépatique dérivent des vitellines : les ombilicales n'irriguent qu'un territoire restreint à la périphérie de l'organe. C'est de plus aux dépens des branches de la vitelline gauche que se forme la première ébauche de la grande voie transhépatique, à un stade reculé pendant lequel il est encore impossible de distinguer les voies afférentes et les voies efférentes : plusieurs troncs veineux de calibre relativement considérable sont en effet communs aux unes et aux autres : le canal d'Arantius, la vitelline droite qui, chez le mouton, au stade de 6 millimètres (fig. 4, pl. VI), aborde le canal sur presque toute la hauteur de ce dernier, et surtout, à gauche, le *tronc vertical* qui reçoit par son extrémité supérieure la plupart des veines efférentes du lobe gauche et se continue directement, à son extrémité inférieure, avec le tronc commun des ombilicales.

Ces trois vaisseaux appartenant au système afférent dérivent des vitellines. Mais la participation de ces dernières à la circulation propre du foie diminue rapidement : dès le stade de 7 millimètres, en effet, on peut constater que la vitelline droite ne communique plus que par quelques fines anastomoses avec le canal d'Arantius ; d'autre part, le segment sus-annulaire de la vitelline gauche a disparu ou perdu tout au moins son individualité. Plus tard encore, l'étude même de la distribution et du calibre relatif des voies sanguines à l'intérieur du foie démontre que le rôle de ces deux veines,

si nettement prépondérant sur celui des ombilicales dans la formation des vaisseaux hépatiques, devient de plus en plus effacé. Cette élimination momentanée est d'ailleurs due à l'importance croissante de la circulation allantoïdienne ; elle coïncide d'autre part avec une diminution relative du calibre des vitellines dans leur trajet infrahépatique. A partir de ce moment et jusqu'à la fin de la vie intrautérine, ce sont surtout les ombilicales qui sont chargées de la réplètion des vaisseaux dérivés d'elles-mêmes ou des vitellines : elles se substituent à celles-ci pour toute la période pendant laquelle le rapide accroissement du foie nécessite un apport plus considérable de sang oxygéné : elles deviennent ainsi, au point de vue physiologique, les seules voies afférentes, car alors ce sont elles qui véritablement commandent le système porte intrahépatique.

En effet, le tronc commun des ombilicales envoie aux deux lobes du foie des branches nombreuses et de fort calibre et communique par l'une de celles-ci avec le sinus de la veine porte dans lequel se jette la vitelline ; celle-ci ne représente qu'une voie d'apport d'importance très secondaire : chez deux embryons de 11 et 12 mm. 5 (fig. 11 et 12), le tronc ombilical est très large ; l'extrémité supérieure du canal d'Arantius est par contre fortement rétrécie ; quant à la vitelline, elle présente un peu en deçà de son embouchure dans le sinus porte une sténose telle qu'il est impossible de la distinguer des capillaires de la région : ce n'est là d'ailleurs que l'exagération d'une disposition normale à cette période du développement. Une certaine stase doit donc se produire dans l'ensemble des voies afférentes et le puissant courant venu de l'allantoïde par les ombilicales, défend à la petite quantité de sang conduit par la vitelline, l'accès de la voie transhépatique. Il est donc probable qu'une partie du sang amené par les ombilicales reflue dans le vaisseau qui sera plus tard la branche gauche de la veine porte ; de là, il s'écoule dans les capillaires du lobe droit par les collatérales qu'il rencontre en cheminant dans les veines qui convergent vers le sinus porte. Dans le sinus, sa pression est moindre et peut-être inférieure à celle du sang apporté par la vitelline : celui-ci ne pouvant arriver dans le canal d'Arantius et dans les grosses branches où les ombilicales entretiennent une trop forte pression, s'écoule dans les capillaires hépatiques les plus proches du point de pénétration de la vitelline dans le lobe droit.

En d'autres termes, les vaisseaux qui seront plus tard les bran-

ches de la veine porte sont bien tout d'abord des voies afférentes, mais au point de vue physiologique, ils dépendent des ombilicales et non pas de la vitelline.

Le sang qui y circule chemine d'abord dans un sens contraire de celui qu'il suivra chez l'adulte. La vitelline ne joue alors qu'un rôle secondaire : on comprend ainsi que son calibre soit sujet à varier tant que les organes qui représenteront le territoire de la veine porte sont encore à l'état d'ébauche. Ces variations s'atténuent au fur et à mesure du développement de l'intestin, de la rate et du pancréas : la quantité du sang dont elle représente la seule voie d'écoulement est alors plus considérable ; son diamètre s'accroît dès lors avec plus de régularité et elle se trouve prête à reprendre, au moment de la naissance, le rôle de voie afférente unique dont les ombilicales l'avaient en partie dépossédée après la mise en œuvre de la formation des veines du foie.

Octobre 1903.

Explication des figures (Planches VI à VIII).

Légende commune à toutes les figures du texte et des planches 1 à 5, VI à VIII.

a, aorte.
Ar, canal d'Arantius.
a. r. i, anastomose rétro-intestinale des deux vitellines.
ch, canal cholédoque.
c. i., *c. s*, veine cardinale inférieure ou supérieure.
d. C. d., *d. C. g*, canal de Cuvier droit ou gauche.
e, estomac.
i, intestin.
m, moelle.
o. d. C. d., *o. d. C. g*, embouchure du canal de Cuvier droit ou gauche dans le sinus reuniens.
or, orifice de communication avec l'oreillette.
p, pancréas.
p. d., *p. v*, pancréas dorsal ou ventral.
s. r, sinus reuniens.
s. r. o, orifice faisant communiquer le sinus reuniens et le cœur.
s. r. p. h, portion préhépatique du sinus reuniens.
t. v. ef. g., *t. t. ef. g*, tronc vertical ou tronc transversal des efférentes gauches.
v. af. d., *v. af. g*, veine hépatique afférente droite ou gauche.
v. b, vésicule biliaire.
v. c. i, veine cave inférieure.
v. c. i. w, segment wolffien de la veine cave inférieure.
v. ef. d., *v. ef. g*, veine hépatique efférente, ou veines hépatiques efférentes, du côté droit ou du côté gauche.
v. h. c, veine hépatique commune.
v. p, tronc de la veine porte.
v. par, veines pariétales.
v. p. d., *v. p. g*, branche droite ou gauche de la veine porte.
v. Sp. veine du lobe de Spiegel.
v. u, tronc commun des ombilicales.
v. u. d., *v. u. g*, veine ombilicale droite ou gauche.
v. v, tronc commun des vitellines.
v. v. d., *v. v. g*, veine vitelline droite ou gauche.
v. u. + *v. v. d.*, *v. u.* + *v. v. g*, tronc commun des ombilicale et vitelline droites ou gauches.

Explication des planches.

Planches VI a VIII.

Fig. 1. — Sinus reuniens et segments terminaux des veines vitellines et ombilicales et des veines cardinales chez un embryon de lapin de 5 mm. D'après un moule en cire vu par sa face latérale gauche. 50 D.

Fig. 2. — Le même moule vu en avant. — *v. v. g. i.* branche interne de la vitelline gauche.

Fig. 3. — Embryon de lapin de 6, 5 mm. D'après projection frontale. 50 D. — Les capillaires qui font communiquer entre elles les deux vitellines au-dessus du canal cholédoque n'ont été représentés que dans leur portion d'origine. — *or. v. u.* + *v. v. d.* embouchure dans la paroi postérieure du sinus reuniens du tronc commun de la vitelline et de l'ombilicale droites. — *v. v. g.'* segment terminal, isolé, de la vitelline gauche recevant, en dedans, des capillaires hépatiques et, en dehors, quelques veinules pariétales dérivées de l'ombilicale.

Fig. 4. — Embryon de mouton de 6 mm. Appareil veineux du foie, vu de face. D'après moule en plâtre et projection frontale. 50 D. — *1*, veines cheminant le long de la périphérie du lobe droit et unissant l'ombilicale et la vitelline droites.

Fig. 5. — Embryon de mouton de 7 mm. Moule en plâtre des principaux troncs veineux du foie, représenté de trois quarts à droite. — La portion préhépatique du sinus reuniens a été sectionnée pour montrer sa faible épaisseur et laisser voir l'abouchement de la vitelline dans le canal d'Arantius.

Fig. 6. — Portion supérieure du même moule, vue d'en haut. *Ar. f. p.* face postérieure du canal d'Arantius. — *1*, anastomose unissant l'extrémité supérieure du canal d'Arantius et le tronc transversal par lequel les efférentes gauches communiquent avec la portion préhépatique du sinus.

Fig. 7. — Les veines vitellines du même embryon, d'après projection frontale et moulage en plâtre. 50 D. — *1*, anastomose de la vitelline et du canal d'Arantius. — *2*, surface de section au niveau de laquelle le parenchyme hépatique se continue avec la paroi du canal cholédoque.

Fig. 8. — Les veines du foie chez le même embryon, moins les vitellines représentées à part (fig. 7). Figure demi-schématique construite d'après le moule représenté dans les figures 5 et 6 et une projection frontale. 50 D. — La paroi antérieure du sinus a été réséquée pour montrer l'embouchure, dans la paroi postérieure, du canal de Cuvier droit, du tronc commun des efférentes droites et du canal d'Arantius. — *1*, anastomoses de la vitelline avec le canal d'Arantius. — *2*, ligne au niveau de laquelle le tronc commun des ombilicales pénètre dans le foie.

Fig. 9. — Embryon de mouton de 8,2 mm. Projection sagittale. — *1*, veine du pancréas.

Fig. 10. — Embryon de mouton de 10 mm. Projection frontale. — *1*, ligne au niveau de laquelle la veine sus-hépatique commune émerge du foie. — *2*, ligne de pénétration du tronc ombilical dans le foie. — *3*, communication du canal d'Arantius avec la veine sus-hépatique gauche et avec la veine cave inférieure.

Fig. 11. — Embryon de mouton de 11 mm. Projection frontale. Le tronc ombilical est supposé transparent. — *v. p. g.'* veine s'abouchant dans le canal d'Arantius et prolongeant dans le lobe gauche la branche gauche de la veine porte. — *1*, veine efférente accessoire pour le lobe droit. — *2*, ligne au niveau de laquelle la veine hépatique commune émerge du foie. — *3*, veine efférente venue du lobe droit et se jetant dans la veine sus-hépatique gauche. — *4*, ligne de pénétration dans le foie du tronc commun des ombilicales. — *5*, segment capillarisé de la veine vitelline. — *6*, veine du pancréas. — *7*, veine de l'ébauche de la rate.

Fig. 12. — Embryon de mouton de 12,5 mm. Le tronc commun des ombilicales a été sectionné au ras de sa pénétration dans le foie. Les détails de l'extrémité supérieure de la veine cave inférieure (bosselures, ponts de substance hépatique, embouchures de quelques veinules) n'ont pas été représentés. — *v. p. g. 1*, segment de la branche gauche de la veine porte situé à droite du canal d'Arantius. — *v. p. g. 2*, veine prolongeant cette branche dans le lobe gauche. — *1*, embouchure d'une veine venant du pancréas — *2*, embouchure d'une veine venue de l'anse vitelline et traversant librement la cavité abdominale.

Bibliographie.

1. Bonnet. — *Grundriss der Entwickelungsgeschichte der Haussaugethiere*, 1891, p. 168.
2. Born. — Die Plattenmodellirmethode, *Arch. f. mikr. Anat.*, XXII, p. 584, 1883.
3. Born. — Beiträge zur Entw. des Saugethierherzens, *Arch. f. mikr. Anat.*, XXIII, 1889.
4. Brachet. — Recherches sur le développement du diaphragme et du foie chez le lapin, *Journ. de l'Anat.*, 1895.
5. Brachet. — Recherches sur l'évolution de la portion céphalique des cavités pleurales, etc., *Ibid.*, 1897.
6. Eternod. — Premiers stades de la circulation sanguine dans l'œuf et l'embryon humains, *Anat. Anz.*, XV, nos 11 et 12, 1898.
7. Hertwig. — *Traité d'embryologie*, édit. française, 1891, p. 514.
8. His. — *Anatomie menschlicher Embryonen*, fasc. 3, p. 200.
9. Hochstetter. — Beiträge zur Entw. des Venensystems der Amnioten, III; Säuger, *Morphologisches Iahrbuch*, XX, 1893, p. 542.
10. Hochstetter. — Entw. des Venensystems der Wirbeltiere, *Ergebnisse der Anat. und Entw.*, III, 1893, p. 482. (Ces deux mémoires contiennent la bibliographie des travaux antérieurs du même auteur.)
11. Janosiĉk. — Zwei junge menschliche Embryonen, *Arch. f. mikr. Anat.*, XXX, 1887, p. 559.
12. Kollmann. — *Lehrbuch der Entw. des Menschens*, 1898, p. 473.

13. Lockwood. — The early development of the Pericardium, Diaphragm. and great veins, *Philos. Transact.*, CLXXX, 1889.
14. Minot. — *Traité d'embryologie*, édit. allemande, 1894, p. 554.
15. Van Pee. — Note sur le développement du système veineux du foie chez les embryons de lapin, *Journ. de l'Anat.*, 1899, p. 133.
16. Phisalix. — Sur un mécanisme de transformation de la circulation veineuse chez l'homme, *Soc. de Biol.*, 10 mai 1890.
17. Swaen. — Recherches sur le développement du foie, etc., *Journal de l'Anat.*, 1896; *Id.*, *Ibid.*, 1897.
18. Tourneux. — *Précis d'Embryologie*, 1898, p. 389.
19. Wertheimer. — Recherches sur la veine ombilicale, *Journ. de l'Anat.*, XXII, n° 1.
20. Zumstein. — Zur Anat. und Entw. des Venensystems des Menschens, *Anat. Hefte*, *1. Abt.*, VI, 1896, p. 573.
21. Zumstein. — Zur Entw. des Venensystems bei dem Meerschweinschen, *Anat. Hefte*, *1. Abt.*, 1897, VIII, p. 165.

LES FOSSES NASALES DES VERTÉBRÉS

(MORPHOLOGIE ET EMBRYOLOGIE)

Par Léon DIEULAFÉ
Chargé de cours à l'Université de Clermont, Docteur ès sciences.

INTRODUCTION

Les fosses nasales sont des cavités creusées dans le massif facial; d'importance différente selon qu'on les considère chez les animaux à respiration aquatique et chez ceux à respiration aérienne. Chez les premiers elles servent exclusivement au sens de l'olfaction, chez les seconds, en outre de ce rôle, elles constituent un conduit spécial à l'air respiratoire qui les traverse pour aboutir au carrefour pharyngien et suivre de là l'arbre aérien.

L'organe nasal est constant dans la série des vertébrés; impair chez l'Amphioxus et les Cyclostomes, pair dans toutes les autres classes. Son développement, parallèle à la finesse du sens de l'olfaction chez les vertébrés inférieurs à respiration aquatique, en est indépendant chez les vertébrés aériens où il prend une plus grande complexité et une plus grande étendue en raison de l'apparition de la région respiratoire.

Les Amphibiens constituent entre les deux groupes une forme de passage du plus grand intérêt. La nécessité de combustions respiratoires actives entraîne une plus grande amplitude des fosses nasales chez les animaux à sang chaud tandis que leur extension est proportionnellement moindre chez les animaux à sang froid. Un seul caractère anatomique suffit à montrer cette différence : les orifices nasaux postérieurs, chez les Amphibiens et les Reptiles, débouchent dans la cavité buccale, chez les Oiseaux et les Mammifères dans la cavité pharyngée. Avec cette dernière disposition l'air pénètre

bien plus directement dans les voies aériennes et son renouvellement peut donc être plus facile. A mesure que l'on avance dans la série des vertébrés on voit survenir des complications de structure destinées à épurer l'air respiratoire et à le réchauffer (agrandissement de la muqueuse ciliée et richesse de vascularisation). Deux processus amènent cet agrandissement : les cornets, les sinus; des plexus veineux assurent la vascularisation intense. Au cours de ces transformations la région olfactive se déplace vers la profondeur où elle est protégée contre les impressions grossières et réservée aux impressions spécifiques.

Le sens de l'olfaction est la perception des effluves odorantes que transporte l'atmosphère qui nous entoure, ces effluves proviennent de particules en suspension dans l'air qui arrivent au contact de la surface olfactive. La sensation olfactive telle que nous la connaissons d'après nous-même se représente à notre esprit comme une pénétration très fine de gaz ou de vapeurs, mais il faut une action mécanique, le courant d'air, pour les mettre en contact de la muqueuse nasale. Bernstein fait remarquer que l'odorat est le sens qui présente la plus grande sensibilité. Toulouse et Vaschide (99) [1] mesurent l'odorat avec l'eau camphrée, ils font éprouver à leurs sujets des séries de solutions titrant 1 p. 10 000, 1 p. 100 000 1 p. 10 000 000, etc., le sujet a les yeux bandés et on lui présente successivement ces solutions en commençant par les plus faibles; ces auteurs ont constaté que l'odorat est plus sensible chez les femmes que chez les hommes, chez les filles que chez les garçons. Ils ont donné aussi une étude de la fatigue olfactive qui démontre la grande résistance de ce sens, expliquée surtout par la simplicité de l'appareil percepteur.

Le transport des particules odorantes par un milieu gazeux est si nécessaire à notre fonction olfactive que nous comprenons mal l'odoration dans un milieu liquide, d'où les doutes qui se sont élevés au sujet de l'odorat des poissons. Pour l'homme il paraît probable que l'odoration en milieu liquide est impossible; Weber le démontre de la façon suivante : il remplit exactement son nez avec de l'eau très chargée d'eau de Cologne (on peut répéter cette expérience sans danger en se couchant horizontalement et en laissant pendre la tête verticalement en bas, le voile du palais se relève et l'eau

1. (99) équivaut à 1899. Ces deux chiffres sont reproduits dans l'index bibliographique en petits caractères gras.

introduite dans le nez ne peut s'écouler); tant que l'eau séjourne dans la cavité nasale Weber ne perçoit aucune odeur, tandis qu'il la percevait parfaitement au moment de l'introduction de l'eau. Mais chez les animaux aquatiques les sensations olfactives peuvent bien être de qualité différente des nôtres. D'ailleurs l'odorat des poissons ne paraît pas niable! Ils ont à la disposition de ce sens un appareil spécial, variant dans sa complexité selon les espèces, de plus le système nerveux correspondant (nerf olfactif et lobe olfactif) est bien développé. Geoffroy Saint-Hilaire parlait de branchie olfactive et nous pouvons à cette seule dénomination prévoir l'explication que donnait cet auteur : la branchie olfactive opère comme les branchies respiratoires, elle extrait l'air de l'eau et de cet air se dégagent les particules odorantes qui s'y étaient dissoutes. Carus, par contre, n'accorde pas aux poissons une grande faculté olfactive; des gaz fort odorants comme l'ammoniaque et le chlore n'impressionnent pas l'odorat des poissons tandis que les grenouilles sont vivement affectées par ces mêmes gaz, pour cet auteur le sens qui guide le poisson vers une proie devrait être appelé flair. Bernstein compare au phénomène de la gustation l'odoration des animaux aquatiques. Blaue base cette même opinion sur ses recherches histologiques qui démontrent la présence, chez un grand nombre de poissons osseux, de bourgeons olfactifs analogues aux bourgeons gustatifs. Duméril se base sur les témoignages des navigateurs et sur les résultats donnés dans les pêches par certains appâts pour admettre le sens olfactif chez les poissons, il rapporte des arguments rassemblés par Cloquet : « Des voyageurs assurent que lorsque des blancs et des noirs se baignent ensemble dans des lieux fréquentés par les Requins, les noirs, dont les émanations sont plus actives que celles des blancs, sont plus exposés à la féroce avidité de ces tyrans des mers. »

Lacépède admet pour les poissons une susceptibilité olfactive des plus délicates.

C'est plutôt parmi des animaux à respiration aérienne que nous trouvons le sens olfactif le plus émoussé (Oiseaux, Dauphins). Les anciens étaient unanimes à proclamer que les oiseaux présentaient une très remarquable finesse et une très grande sûreté de l'odorat; on cite souvent la fable des Vautours et des Corbeaux passant d'Afrique et d'Asie en Europe après la bataille de Pharsale. En des temps plus proches on a admis que les oiseaux étaient au contraire

pauvrement doués : Buffon, Cuvier rappellent que les Accipitres fondent sur la proie dès qu'elle est abattue avant qu'elle n'exhale aucune odeur, tandis qu'il suffit de la couvrir de quelques feuillages pour la préserver de leurs atteintes. Milne Edwards a fait des expériences au Muséum d'histoire naturelle; il fit placer dans la cage des vautours une caisse fermée supérieurement par une toile, celle-ci fut lacérée à plusieurs reprises, puis, s'habituant à l'objet, les oiseaux ne lui prêtèrent plus aucune attention. On introduisit alors dans la boîte, toujours simplement recouverte, des viandes exhalant une forte odeur nauséabonde sans que les oiseaux y prissent garde; privés de leur nourriture habituelle ils étaient effarés mais n'avaient pas la tentation de toucher à la boîte. C'est la vue qui joue un rôle prédominant chez tous les oiseaux de proie.

Toussenel (73) dit : Les oiseaux n'ont pas de nez par le même motif qu'ils n'ont pas de goût; il n'est pas nécessaire que des bêtes qui sont destinées à manger beaucoup de choses et à trouver bon tout ce qui se présente aient au-devant de l'estomac, comme nous, une sentinelle vigilante qui ferait des difficultés pour laisser passer l'aliment.

Raspail (99) a fait tout récemment une série d'observations concernant le sens de l'odorat chez les oiseaux. Il a vu les faisans, les perdrix, les colombes ramiers s'éloigner d'un appât habituel lorsque le vent dirigeait vers eux les effluves odorantes décelant un ennemi caché. Ces oiseaux découvraient grâce à l'odorat une nappe d'eau invisible dont on changeait souvent la situation. Des mésanges charbonnières s'étaient laissé prendre sous des assommoirs par l'odeur d'un morceau de fromage de gruyère. Le corbeau freux, la pie et le merle noir se jettent à la recherche de vers blancs profondément enfouis dans le sol.

Les opinions des divers observateurs sont comme on le voit contradictoires, mais aucune n'a de valeur absolue; en réalité le pouvoir olfactif des oiseaux existe, mais il est très faible. Chez les Cétacés les fosses nasales sont dépourvues de région olfactive, du reste les nerfs olfactifs sont très réduits ou absents. Et cependant Cuvier a vu un organe de l'odorat chez le dauphin et le marsouin; la baleine percevrait les sensations olfactives, en effet Lacépède rapporte que Pleville le Peley a vu des baleines s'éloigner d'un bateau qui contenait des morues pourries. On avait attribué à ces

de la voie transhépatique qui se trouve ainsi plus large qu'elle ne l'est chez d'autres espèces à un stade correspondant. On peut rapprocher ce fait de la persistance des deux ombilicales : la quantité de sang apporté au foie est peut-être ainsi plus considérable que chez d'autres mammifères, le lapin et l'homme par exemple, au moment où l'ombilicale droite cesse de participer à la circulation hépatique pour devenir une simple veine pariétale, tributaire de l'ombilicale gauche. Mais la duplicité de l'ombilicale ne peut avoir qu'une influence momentanée : on ne saurait en effet en conclure que la quantité de sang venu du placenta soit plus grande chez le mouton que chez d'autres espèces chez lesquelles l'ombilicale droite s'atrophie de bonne heure.

Il est un autre fait d'une portée plus générale et que l'étude de l'embryon de mouton met particulièrement bien en évidence : c'est le rôle prépondérant joué par les ombilicales et leurs ramifications dans la circulation hépatique. Au début du développement, la plupart des capillaires qui sillonnent le parenchyme hépatique dérivent des vitellines : les ombilicales n'irriguent qu'un territoire restreint à la périphérie de l'organe. C'est de plus aux dépens des branches de la vitelline gauche que se forme la première ébauche de la grande voie transhépatique, à un stade reculé pendant lequel il est encore impossible de distinguer les voies afférentes et les voies efférentes : plusieurs troncs veineux de calibre relativement considérable sont en effet communs aux unes et aux autres : le canal d'Arantius, la vitelline droite qui, chez le mouton, au stade de 6 millimètres (fig. 4, pl. VI), aborde le canal sur presque toute la hauteur de ce dernier, et surtout, à gauche, le *tronc vertical* qui reçoit par son extrémité supérieure la plupart des veines efférentes du lobe gauche et se continue directement, à son extrémité inférieure, avec le tronc commun des ombilicales.

Ces trois vaisseaux appartenant au système afférent dérivent des vitellines. Mais la participation de ces dernières à la circulation propre du foie diminue rapidement : dès le stade de 7 millimètres, en effet, on peut constater que la vitelline droite ne communique plus que par quelques fines anastomoses avec le canal d'Arantius ; d'autre part, le segment sus-annulaire de la vitelline gauche a disparu ou perdu tout au moins son individualité. Plus tard encore, l'étude même de la distribution et du calibre relatif des voies sanguines à l'intérieur du foie démontre que le rôle de ces deux veines,

si nettement prépondérant sur celui des ombilicales dans la formation des vaisseaux hépatiques, devient de plus en plus effacé. Cette élimination momentanée est d'ailleurs due à l'importance croissante de la circulation allantoïdienne ; elle coïncide d'autre part avec une diminution relative du calibre des vitellines dans leur trajet infrahépatique. A partir de ce moment et jusqu'à la fin de la vie intrauterine, ce sont surtout les ombilicales qui sont chargées de la réplètion des vaisseaux dérivés d'elles-mêmes ou des vitellines : elles se substituent à celles-ci pour toute la période pendant laquelle le rapide accroissement du foie nécessite un apport plus considérable de sang oxygéné : elles deviennent ainsi, au point de vue physiologique, les seules voies afférentes, car alors ce sont elles qui véritablement commandent le système porte intrahépatique.

En effet, le tronc commun des ombilicales envoie aux deux lobes du foie des branches nombreuses et de fort calibre et communique par l'une de celles-ci avec le sinus de la veine porte dans lequel se jette la vitelline ; celle-ci ne représente qu'une voie d'apport d'importance très secondaire : chez deux embryons de 11 et 12 mm. 5 (fig. 11 et 12), le tronc ombilical est très large ; l'extrémité supérieure du canal d'Arantius est par contre fortement rétrécie ; quant à la vitelline, elle présente un peu en deçà de son embouchure dans le sinus porte une sténose telle qu'il est impossible de la distinguer des capillaires de la région : ce n'est là d'ailleurs que l'exagération d'une disposition normale à cette période du développement. Une certaine stase doit donc se produire dans l'ensemble des voies afférentes et le puissant courant venu de l'allantoïde par les ombilicales, défend à la petite quantité de sang conduit par la vitelline, l'accès de la voie transhépatique. Il est donc probable qu'une partie du sang amené par les ombilicales reflue dans le vaisseau qui sera plus tard la branche gauche de la veine porte ; de là, il s'écoule dans les capillaires du lobe droit par les collatérales qu'il rencontre en cheminant dans les veines qui convergent vers le sinus porte. Dans le sinus, sa pression est moindre et peut-être inférieure à celle du sang apporté par la vitelline : celui-ci ne pouvant arriver dans le canal d'Arantius et dans les grosses branches où les ombilicales entretiennent une trop forte pression, s'écoule dans les capillaires hépatiques les plus proches du point de pénétration de la vitelline dans le lobe droit.

En d'autres termes, les vaisseaux qui seront plus tard les bran-

25 millimètres à 7 centimètres, Vipère de 4 centimètres. — *Oiseaux* : Perruche ondulée de 5 à 23 millimètres, Canard du 4e au 12e jour d'incubation. — *Mammifères* : Cobaye de 5 à 14 millimètres, Mouton de 8 à 25 millimètres, Taupe de 4 à 17 millimètres et Embryons humains de 8 millimètres à 16/23,5 centimètres.

(Les premiers stades de la Perruche ondulée et du Mouton, la série complète de la Taupe et des Embryons humains ont été étudiés dans la collection de M. le Prof. Tourneux.)

CHAPITRE I

MORPHOLOGIE

AMPHIOXUS

Kœlliker (43) a décrit en 1843 l'organe olfactif de l'Amphioxus. Organe très réduit constitué par un enfoncement impair qui, par son extrémité inférieure, pointue, s'attache au système nerveux central.

Cette dépression peu profonde, cupuliforme, siège sur le côté gauche de la tête en avant de l'œil gauche, séparée de lui par le tronc nerveux le plus antérieur.

Cet organe n'est pas uni avec la cavité buccale, il est constitué d'une enveloppe externe cartilagineuse et d'une muqueuse pourvue d'un épithélium cilié. La présence des cils est le signe le plus caractéristique permettant d'affirmer que cette fossette est réellement l'organe olfactif.

De Quatrefages (45) décrit la même fossette avec tous les caractères signalés par Kœlliker.

Paul Langherans (76), trouva dans l'épithélium qui recouvre la fossette olfactive deux sortes de cellules, les unes hautes, étroites, cylindriques sont pourvues chacune d'un long cil, les autres ont aussi des cils mais se distinguent des premières par la petitesse du corps et la grosseur du noyau ; ces éléments s'isolent facilement en petits amas et peuvent être considérés comme cellules olfactives propres, leurs cils comme cils sensoriels.

POISSONS

a) *Cyclostomes.*

Les Cyclostomes sont des monorhiniens, ils ont un organe olfactif impair placé sur la ligne médiane, ouvert sur la surface dorsale de la tête.

Orifice. — L'orifice est arrondi, étroit, porté le plus souvent sur un petit tube qui fait une saillie de 1 à 2 millimètres au-dessus des téguments. Par sa situation cet orifice pourrait correspondre à l'évent des Dauphins, et alors on devrait admettre qu'il existe des monorhiniens parmi les Mammifères. Mais ici la monorhinie n'est pas seulement indiquée par une ouverture nasale unique mais surtout par un sac nasal impair.

Vogt et Yung (94) décrivent dans ces replis un épaississement fibreux de l'hypoderme et dans l'intérieur du tube, auprès de l'endroit où il s'ouvre dans le sac, un appareil valvulaire, assez remarquable, analogue à celui des orifices artériels du cœur des Mammifères. Ce tube, ou plus exactement les replis qui le limitent, se détache du reste des téguments au fond d'une dépression de façon telle que le tube fait au-dessus de la surface dorsale une saillie inférieure à sa hauteur réelle et se trouve entouré d'un sillon circulaire, ininterrompu. Tandis que chez le Petromyzon le tube est plus étroit à son extrémité qu'à sa base, chez l'Ammocœte il s'évase extérieurement en entonnoir.

Il est dirigé de haut en bas et d'avant en arrière et conduit dans le sac nasal en confondant sa base avec les parois de ce dernier.

Cavité nasale. — Les dimensions de la cavité nasale sont faibles; elle est située à une assez grande distance en arrière du bout du museau, immédiatement en avant du cerveau, au-dessus du tube digestif dont elle est séparée par une masse musculaire assez épaisse chez l'Ammocœte, tandis que chez le Petromyzon il n'existe entre les deux organes qu'un toit cartilagineux. Sa situation est bien indiquée par une coupe sagittale du Petromyzon (fig. 1).

L'intérieur de la cavité nasale est occupé par des lamelles que forment des replis de la muqueuse. Chez le Petromyzon les lamelles sont disposées sur toutes les parois de manière à converger vers le centre, elles sont épaisses et très peu élevées. Langherans, Vogt et Yung signalent une lamelle médiane, verticale, qui partagerait la cavité en deux moitiés symétriques et celles-ci correspondraient aux fossettes olfactives des animaux plus hautement organisés. En ce qui concerne le Petromyzon nous n'avons rien trouvé de semblable et Pogojeff n'a constaté aucune trace de cette disposition. Il n'en est pas de même chez l'Ammocœte : sur une coupe transversale passant par la partie moyenne de la cavité nasale (fig. 2) on voit se

détacher de la paroi dorsale une lamelle épaisse, longue, verticalement descendante, arrivant jusque dans le voisinage du plancher et rigoureusement médiane.

De chaque côté se trouve un repli de la paroi ventrale, formant une lamelle ascendante, presque verticale, concave sur sa face interne.

Entre les lamelles, chez le Petromyzon, existe une cavité étoilée assez grande relativement au sac nasal; chez l'Ammocœte, entre les replis n'existent que d'étroites fissures.

A l'intérieur de chaque lamelle pénètre un axe de tissu con-

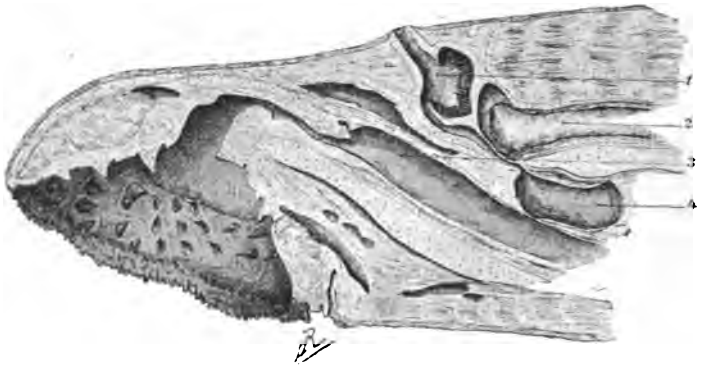

Fig. 1. — 1/2 grandeur nature. — *Petromyzon planeri* (coupe sagittale). — 1. Cavité nasale; 2. Système nerveux central; 3. Tube digestif; 4. Canal naso-palatin terminé en cul-de-sac ampullaire.

jonctif; celui-ci se condense à la périphérie et forme une couche qui sépare la muqueuse du sac cartilagineux. Dans ce tissu conjonctif, chez le Petromyzon existent de nombreuses cellules pigmentaires qui donnent à l'organe nasal sa coloration noirâtre.

Capsule. — La capsule cartilagineuse entoure complètement l'appareil olfactif; elle est ouverte à son pôle antérieur pour communiquer avec le tube d'entrée, en arrière elle est perforée pour le passage des nerfs olfactifs; en outre, elle est en relation avec le tube naso-palatin, sorte de diverticule de la paroi ventrale qui se dirige en bas vers le tube digestif mais sans l'atteindre. Comme le montre notre section sagittale (fig. 1), c'est de la partie antérieure du fond du sac nasal que part ce conduit, il se dirige obliquement en arrière et en bas et aboutit dans un vaste cul-de-sac ampullaire placé au-dessous de la capsule cartilagineuse cranienne et au-dessus du tube digestif; sa paroi postérieure est en rapport avec les lames branchiales. Chez la Myxine les auteurs signalent la communi-

cation de ce conduit avec la cavité buccale, ce qui permettrait de rapprocher les Cyclostomes des Vertébrés à respiration aérienne, et cette constatation serait bien en faveur de l'hypothèse qui fait considérer les Cyclostomes comme des Vertébrés déchus, dégénérés sous l'influence de la vie parasitaire.

Sur des dissections ou sur des coupes on peut très bien se rendre compte de l'étendue de la capsule cartilagineuse (fig. 1 et 2).

Isolée de toutes parts chez l'Ammocœte et séparée des organes

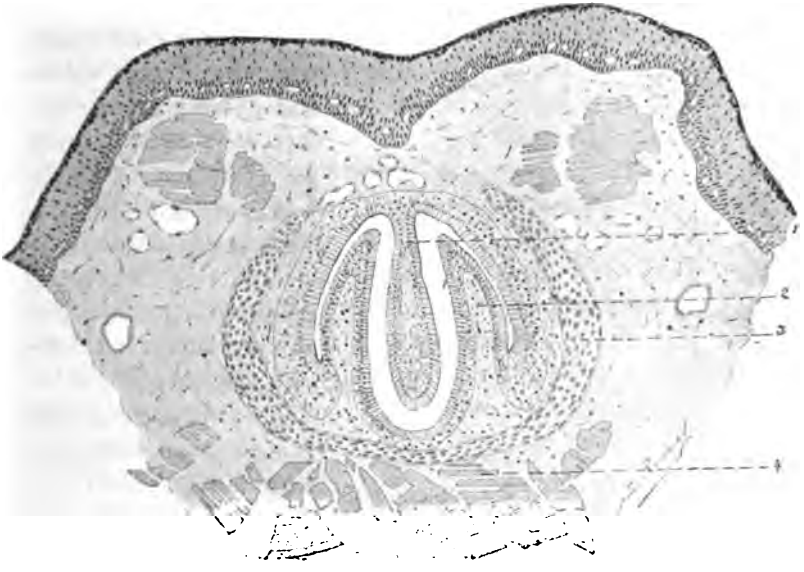

Fig. 2. — Gr. = 70. — *Ammocœte* (coupe transversale passant par la cavité nasale). — 1. Lamelle médiane dorsale; 2. Lamelle ventrale; 3. Capsule cartilagineuse; 4. Masses musculaires.

voisins par du tissu conjonctif ou musculaire, elle est chez le Petromyzon en rapport immédiat avec la capsule cranienne et se confond avec la paroi antérieure de celle-ci; à ce niveau une simple cloison sépare l'organe olfactif du cerveau. Les filets des nerfs olfactifs sont excessivement courts par suite de ces relations topographiques entre les deux organes. Sur des coupes horizontales intéressant la cavité nasale et le système nerveux on voit entre ces deux formations deux séries de filets olfactifs (fig. 3). Ils se détachent de la paroi antérieure du cerveau de chaque côté de la scissure interhémisphérique et aboutissent en s'épanouissant au fond de la cavité nasale; les divers rameaux se distribuent à deux

régions symétriques convexes en arrière, placées de chaque côté d'une lamelle médiane. Du côté ventral une couche de tissu conjonctif sépare la capsule du toit cartilagineux du tube digestif.

Glandes. — L'appareil olfactif des Cyclostomes se distingue de celui des autres animaux à respiration aquatique par la présence de glandes. Elles sont situées, d'après Pogojeff (88), Vogt et Yung, au fond de l'organe dans le segment qui confine au bulbe olfactif; elles s'enfoncent dans le tissu cartilagineux et sont entourées de faisceaux nerveux. Les éléments cellulaires de ces glandes, décrits par Pogojeff, sont formés de deux espèces de cellules en forme de gobelet; les unes sont plus longues, extraordinairement rétrécies, munies à leur extrémité inférieure d'un long prolongement assez épais; vers l'extrémité supérieure existe une bordure striée, le noyau occupe le milieu de la cellule. Les autres cellules sont plus larges, avec une base arrondie contenant le noyau. Chez l'Ammocœte nous n'avons pas trouvé cet appareil glandulaire.

Fig. 3. — Gr. = 70. — *Ammocœte* (coupe horizontale montrant la cavité nasale et les deux nerfs olfactifs). — 1. Cavité nasale; 2. Capsule cartilagineuse; 3 et 4. Nerfs olfactifs; 5. Cerveau.

Scott, chez une larve de Petromyzon de 12 millimètres 5 de long, a trouvé dans la partie postérieure de la cavité nasale un diverticule, à la place duquel existe chez l'adulte la glande que nous venons de décrire. Il considère cette formation comme représentant l'organe de Jacobson; Bujour admet aussi cette opinion.

Il ne saurait être question d'un tel organe chez ces animaux. L'indépendance de l'appareil nasal et de la cavité buccale suffit à expliquer son inutilité, son existence pourrait seulement s'ajouter aux caractères de régression qui permettent de rapprocher les Cyclostomes des Vertébrés à respiration aérienne.

Muqueuse. — Retzius (80), chez la Myxine, a trouvé sur le bord libre antérieur des feuillets et sur le bord postérieur fixé, aussi bien que dans les sillons situés entre eux, un épithélium cylindrique sans terminaisons nerveuses. Sur les faces des feuillets tournées l'une vers l'autre, l'épithélium est par contre beaucoup plus haut, c'est l'épithélium olfactif.

Chez le Petromyzon une répartition analogue préside à la topographie de l'épithélium nasal. L'épithélium olfactif, proprement dit, présente deux formes cellulaires fondamentales. La première est formée de longs bâtonnets qui occupent toute la hauteur de l'épithélium olfactif, dans leur tiers moyen se trouve le noyau; le protoplasma est entièrement clair et à peine grenu; l'extrémité supérieure est couverte d'une bordure finement granuleuse d'où se détachent des cils fins, onduleux; l'extrémité inférieure de la cellule est très souvent élargie. Dans l'autre forme cellulaire, le corps est plus court, pisiforme, le noyau beaucoup plus haut; l'extrémité supérieure est effilée, l'extrémité inférieure n'arrive pas jusqu'à l'extrémité profonde des cellules épithéliales et renferme le noyau. La substance est claire mais plus distinctement granuleuse. Le prolongement inférieur fin atteint la limite du tissu conjonctif mais Retzius n'a pas pu suivre la communication avec les faisceaux nerveux.

Pogojeff (88), chez le Petromyzon, trouve au niveau du bord libre des replis un épithélium aplati, ainsi que dans les dépressions qu'ils limitent; les cellules sont larges et peu élevées, pourvues de cils.

Sur les faces latérales il admet les deux séries de cellules, mises en évidence par deux séries de noyaux placés à des hauteurs différentes. Les unes sont cylindriques, en forme de gobelet, les autres coniques avec une extrémité supérieure élargie, une extrémité inférieure pointue et infléchie; ce sont des cellules de soutien. La deuxième espèce de cellules mérite le nom de neuro-épithéliale, il en existe d'arrondies, de fusiformes terminées à la partie inférieure par un long prolongement variqueux et dont l'extrémité supérieure forme une sorte de calotte.

D'autres, petites comme les premières, sont presque cylindriques et vont en se rétrécissant vers l'extrémité d'où naît un prolongement nerveux.

Chez l'Ammocœte nous avons trouvé dans toute l'étendue de la cavité nasale, aussi bien sur les replis que dans leur intervalle, des cellules cylindriques, grêles, très allongées, qui présentent une

moitié centrale, claire, homogène et une moitié périphérique contenant le noyau et du protoplasma fortement coloré. Entre les prolongements périphériques de ces cellules existent des éléments irréguliers, les uns arrondis, les autres un peu allongés.

L'épithélium sur la lamelle dorsale mesure 36 μ d'épaisseur, sur les lamelles ventrales 26 μ. Les cellules dans toute l'étendue de la muqueuse ont une hauteur moyenne de 14 μ (fig. 2).

b) *Sélaciens.*

Nous commençons la série des Amphirhiniens avec les Sélaciens; ils se distinguent des autres animaux de ce grand groupe par la situation ventrale des orifices nasaux.

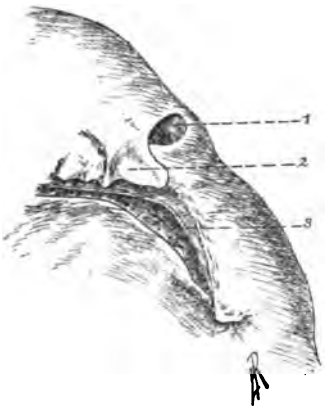

Fig. 4. — 1/2 grandeur nature. — *Scyllium catulus* (face ventrale de la tête montrant la valvule du bord antérieur de l'orifice nasal). — 1. Partie externe de l'orifice nasal; 2. Valve du bord antérieur; 3. Orifice buccal.

Orifice. — Pour chaque cavité nasale il n'y a qu'un seul orifice; chez le Scyllium catulus les orifices des deux cavités nasales sont assez éloignés l'un de l'autre, ce caractère le distingue du Scyllium canicula chez qui ils sont contigus au niveau de la ligne médiane. Chaque orifice nasal ou narine est une fente assez étendue en sens transversal, placée en avant de l'orifice buccal. Une valvule large et haute, prolongeant le bord antérieur ou supérieur, recouvre la plus grande partie de cette fente (fig. 4), la région externe seule reste libre; elle a la forme d'un orifice circulaire. Cette région est seule accessible au courant d'entrée. En soulevant la valvule on aperçoit toute l'étendue de l'ouverture, mais elle est encore divisée en deux régions par un prolongement tubuleux qui du bord postérieur ou inférieur se dirige en avant.

En examinant la narine non plus par la face externe mais par sa face interne après avoir ouvert largement une cavité nasale, on voit que ce prolongement du bord postérieur représente une sorte de valvule qui masque la partie externe de l'orifice (fig. 5). Vu de ce côté ce dernier est librement ouvert dans ses 2/3 internes et a la

forme d'un entonnoir. Cette partie interne de l'orifice favorise la sortie du courant d'eau.

En somme, deux valvules s'opposent, toutes deux incomplètes; la région de l'orifice que ne recouvre pas la valve antérieure est ouverte en dehors, c'est l'orifice d'entrée, la région que laisse libre

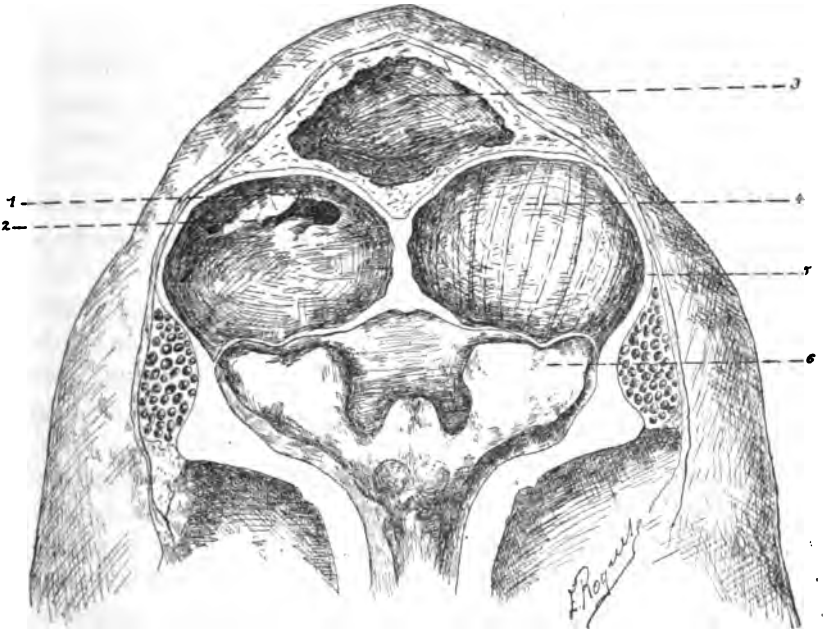

Fig. 5. — 5/8 grandeur nature. — *Scyllium catulus* (les deux cavités nasales et la cavité cranienne sont ouvertes par leur face dorsale. A droite, sac olfactif; à gauche, cavité nasale vidée de son contenu et montrant sur son fond la partie interne de l'orifice nasal et la valvule insérée sur le bord postérieur de cet orifice). — 1. Valve du bord postérieur; 2. Partie interne de l'orifice nasal; 3. Cavité contenant du tissu muqueux; 4. Sac olfactif; 5. Capsule cartilagineuse; 6. Bulbe olfactif.

la valve postérieure est largement ouverte en dedans, c'est l'orifice de sortie. Cet appareil valvulaire dédouble l'orifice au point de vue fonctionnel.

Chez la Raja batis la valve antérieure est disposée comme chez les Scyllium, mais il n'existe pas de valve postérieure.

Lacépède (67) attribuait à ces animaux la faculté de fermer complètement leur orifice nasal grâce à la valvule et de pouvoir soustraire dans certaines circonstances l'appareil de l'odorat à des sensations inutiles ou trop intenses; il comparait cette valvule à une paupière.

Cavité. — La cavité a une forme à peu près elliptique, elle est occupée par des lamelles, disposées sur deux rangs le long d'un axe transversal et insérées sur le toit nasal de manière à se diriger verticalement vers le bas. Leur bord inférieur est libre, le bord externe relié à la paroi par un petit tractus mince et peu résistant. Elles ont de 18 à 20 millimètres de hauteur verticale, leur étendue transversale est de 5 à 6 millimètres.

Une paroi conjonctive limite la cavité nasale; elle contient de nombreuses cellules pigmentaires. Tout autour se dispose une capsule cartilagineuse analogue à celles qui entourent l'œil, l'oreille, le cerveau.

Cette capsule, très simple, se moule sur le sac nasal. En arrière elle est en rapport avec le bulbe olfactif d'où se détachent les filets olfactifs qui la perforent pour pénétrer dans le sac nasal.

En dedans de la cavité la muqueuse présente de nombreux replis insérés au niveau du toit et des parois latérales; les plus élevés sont situés sur le milieu de la paroi dorsale. Ils sont constitués par un axe conjonctif contenant des vaisseaux, revêtu d'un épithélium uniforme dans sa structure, formé de cellules cylindriques.

Blaue (84), chez les Plagiostomes, ne retrouve pas les bourgeons olfactifs qu'il décrit chez un grand nombre de Téléostéens. Comme Leydig et Max Schultze l'avaient déjà indiqué, il n'y a pas de région particulière pour l'épithélium olfactif. Il est répandu sur tous les replis de la muqueuse mais n'atteint pas leur bord libre et est surtout abondant dans les gouttières intermédiaires.

L'épithélium olfactif, d'après Max Schultze, recouvre des bandes qui s'étalent sur les replis muqueux; il comprend des cellules cylindriques ciliées qui ont un long prolongement basal, des cellules olfactives fusiformes avec un segment basal contenant le noyau et munies de deux prolongements, des cellules de remplacement qui s'attachent à la couche sous-jacente par une série de fines dentelures. Entre les pieds aplatis de ces cellules siègent des cellules conjonctives étoilées; ce sont elles qui forment dans leur ensemble la couche la plus superficielle de la membrana propria.

Kœlliker avait conclu à la nature nerveuse de cette couche épithéliale, Max Schultze n'admet pas cette opinion; il trouve que les plus fines branches du nerf olfactif pénètrent dans l'épithélium.

c) *Téléostéens.*

Ils forment le 2e groupe d'amphirhiniens. Leur appareil nasal présente des caractères primordiaux communs mais il subit de grandes variations de détail; ces dernières sont mentionnées dans les ouvrages s'occupant de classification.

Orifices. — On pénètre dans la cavité nasale par un ou deux orifices qui tous deux s'ouvrent à l'extérieur. A titre d'exception, Wiedersheim (90) décrit chez les Dipneustes (Protopterus) deux orifices nasaux situés l'un contre la lèvre supérieure, l'autre beaucoup plus loin en arrière; l'organe nasal n'a pas de communication directe avec l'extérieur, il ne s'ouvre que dans la cavité buccale. Chez les autres Poissons les orifices présentent certaines différences dans leur forme et dans leur position.

L'orifice antérieur est tantôt percé au niveau de la peau avec une lèvre postérieure prolongée en tentacule (Gades, Mustèles), tantôt porté à l'extrémité d'un prolongement tubuleux (Congre, Grondin, Anguille).

L'orifice postérieur est toujours ouvert sur la surface de la peau, elliptique le plus souvent, simple fente chez le Grondin; il est accolé à l'orifice antérieur chez le barbeau, on dirait qu'un orifice unique a été dédoublé par un pont antéro-postérieur; l'orifice antérieur qui est en même temps interne présente une sorte de valvule le recouvrant, formée simplement par un prolongement de sa bordure interne. Cette valvule s'oppose à l'entrée de l'eau dans la cavité nasale et permet au contraire sa sortie; le tube ou tentacule que l'on trouve dans un grand nombre d'espèces doit jouer le même rôle. L'orifice postérieur serait réservé au courant d'entrée, l'orifice antérieur au courant de sortie.

Cavité. — La cavité nasale est un sac excessivement simple. Si on enlève sa paroi dorsale chez le Barbeau ou chez le Grondin on constate l'existence d'un grand nombre de replis faisant une saillie considérable dans la cavité et l'occupant pour ainsi dire, ces replis représentent des rayons disposés tout autour d'une lumière centrale. Ils s'insèrent sur le fond et la périphérie du sac nasal et ont tous les mêmes dimensions; entre leurs bords libres la lumière nasale a la forme d'une cupule et de ce centre elle s'irradie entre leurs faces.

Le nerf olfactif pénètre dans le sac nasal par la région médiane de son fond et de là il se distribue aux lamelles.

L'Anguille offre un autre type de disposition des lamelles; elles sont placées de chaque côté d'un axe longitudinal et parallèles les unes aux autres, insérées sur le plancher de la cavité (fig. 6). Celle-ci a une forme quadrangulaire, rétrécie en avant et prolongée en tentacule cylindrique portant l'orifice antérieur et dépassant en avant le bout du museau; l'extrémité postérieure large et arrondie présente, au niveau de son angle externe, l'orifice postérieur.

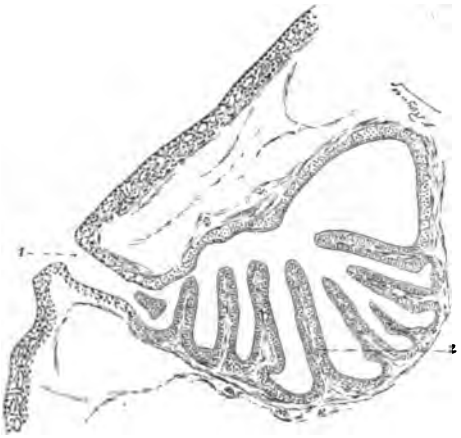

Fig. 6. — Gr. = 40. — *Anguille* (coupe transversale de la cavité nasale passant par l'orifice postérieur). — 1. Orifice nasal postérieur; 2. Lamelles.

Sur une coupe transversale de la tête de l'Anguille (fig. 6) on voit l'insertion des lamelles au niveau du plancher et le contour du sac nasal constitué par une gaine conjonctive. Celle-ci est la plupart du temps pigmentée de noir ou de brun, ce qui rend très reconnaissable le sac nasal au cours d'une dissection. Placés dans le voisinage de la face dorsale, les organes nasaux sont complètement indépendants de la cavité buccale, dont ils sont éloignés et séparés par un plan osseux. Un septum vertical osseux les sépare l'un de l'autre sur la ligne médiane. Les os ne sont jamais en rapport immédiat avec le sac nasal, une masse assez considérable de tissu conjonctif les en sépare.

Squelette. — Le squelette est formé par une série d'os du massif facial qui s'assemblent non pas pour limiter une cavité nasale osseuse mais pour constituer un interstice irrégulier dans lequel se loge, sans aucune adaptation de forme, le sac nasal fibreux. Nous avons étudié ce squelette nasal chez la Morue, on peut lui décrire une paroi supérieure formée par l'ethmoïde médian et le nasal, une paroi externe par le frontal antérieur, une paroi inférieure par le vomer et l'ethmoïde latéral (fig. 7).

Nasal. — Os pair, aplati, plus large en arrière qu'en avant, à

bords externe et interne rectilignes; extrémité postérieure découpée. Ondulations longitudinales de la face supérieure formant une saillie le long de chaque bord et une gouttière au milieu. Face inférieure concave dans sa moitié externe, saillante dans sa partie interne.

Articulé en avant avec le maxillaire et par la région externe de cette extrémité avec le frontal antérieur; en arrière avec le frontal; en dedans (1/3 postérieur) avec l'ethmoïde médian.

Frontal. — Os impair, large, écailleux, bifide à sa partie anté-

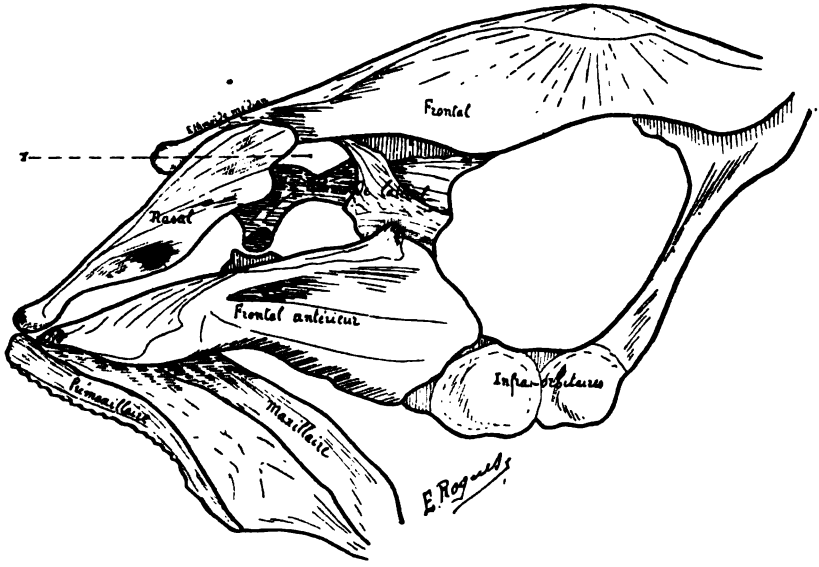

Fig. 7. — 1/2 grandeur nature. — *Morue* (vue extérieure de la tête montrant les os environnant la région nasale). — 1. Interstice logeant le sac nasal.

rieure, chaque moitié correspondant à un os nasal. Ce n'est que par cette extrémité antérieure que l'os entre dans la constitution du squelette nasal. Par l'angle compris entre ses deux pointes il s'articule avec l'ethmoïde médian, par des lamelles détachées de sa face inférieure avec les ethmoïdes latéraux.

Ethmoïde médian. — Os impair, présentant une partie antérieure volumineuse, une partie postérieure amincie et effilée. La partie antérieure épaisse est courbée à angle droit de manière à offrir un segment horizontal et un segment vertical. Des lamelles détachées des bords de cette zone, dirigées en bas et en dehors, limitent dans leur ensemble un entonnoir renversé. La partie médiane de l'os se prolonge seule en arrière pour former une portion postérieure qui

s'effile et va s'engrener avec les lamelles de l'os frontal; la partie antérieure s'unit sur la ligne médiane avec le vomer, latéralement avec les ethmoïdes latéraux.

Ethmoïde latéral. — Os pair, irrégulier, présentant un corps massif, assez épais, d'où se détachent de tous côtés des prolongements lamelleux aliformes.

Frontal antérieur ou préfrontal. — C'est un os de grandes dimensions très long, plat, de forme triangulaire à pointe antérieure unie avec le prémaxillaire, à base postérieure unie en dedans avec l'ethmoïde latéral, en dehors avec l'infra-orbitaire. Par son bord interne il reste éloigné du nasal et du frontal, il existe entre eux un large interstice qu'une membrane fibreuse comble à l'état frais; c'est sur cette membrane que sont percés les orifices du sac nasal.

Vomer. — Os impair, présentant une partie antérieure renflée que les zoologistes appellent le chevron (Moreau) et un long prolongement postérieur.

La face inférieure du vomer dans la zone correspondant au rebord antérieur du chevron est pourvue de dents, en arrière elle est lisse.

Le vomer est uni en avant avec les deux os maxillaires, avec les palatins par des saillies du chevron, en haut avec l'ethmoïde; en bas il est libre et fait partie de la voûte palatine.

Les dénominations ci-dessus sont tirées de la nomenclature de Cuvier et d'Agassiz.

Les pièces osseuses du crâne sont sujettes à des variations d'une espèce à l'autre et nous ne saurions en faire une étude détaillée.

Sagemehl (85), chez les Characinides, fait une longue étude du crâne. Sa nomenclature est assez analogue à celle que nous avons donnée pour la Morue; son préfrontal constitue la limite postérieure de la région nasale et porte deux canaux qui conduisent de l'orbite dans la fossette nasale: l'orifice inférieur laisse passer le nerf olfactif et le supérieur une branche du trijumeau. Les limites médiane et inférieure de l'appareil nasal sont assurées par une partie restée cartilagineuse du crâne primordial; la partie inférieure du septum est formée par le vomer qui en arrière va s'unir au parasphénoïde. Le toit de la cavité est formé par l'os nasal. Dans le travail de Swinnerton (: 02) sur le développement du crâne des Téléostéens, nous trouvons des planches représentant le Gasterosteus aculeatus avec les os de la région nasale semblables à ceux que nous avons décrits, tant dans leur dénomination que dans leurs rapports.

Sac nasal. — Le tissu conjonctif qui entoure la cavité nasale s'est condensé en membrane fibreuse et forme une enveloppe complète interrompue seulement au niveau des orifices nasaux; cette paroi est mince, peu résistante et renferme une accumulation considérable de pigments. Les couches profondes sont formées par du tissu conjonctif plus lâche qui dans la région du fond va s'élever vers la cavité et servir de squelette aux lamelles muqueuses; il renferme des vaisseaux et des nerfs.

Muqueuse. — M. Schultze, Grimm, Blaue, Sophie Pereyaslawzeff, Dogiel ont étudié la structure de la muqueuse olfactive. On y trouve deux sortes de cellules, les unes épithéliales (cellules de soutien), les autres neuro-épithéliales (cellules olfactives); Dogiel (87) chez les Ganoïdes, décrit les cellules de soutien comme de très fines formations membraneuses qui paraissent concaves parce qu'elles répondent à la convexité des cellules olfactives adjacentes; leurs réactions colorantes les rapprochent des cellules muqueuses. Il trouve trois sortes d'éléments parmi les cellules olfactives : les unes sont les cellules olfactives de M. Schultze, elles sont très minces, leur extrémité centrale est la plus épaisse et la partie périphérique est un prolongement variqueux en continuité directe avec les fibrilles primitives résultant des rameaux terminaux du nerf olfactif; les autres éléments ont la forme de cylindres et les troisièmes sont des formations épaisses en forme de cône ou de tonneau.

Les recherches de Blaue (84) ont porté sur un grand nombre d'espèces de Poissons. Il est arrivé à trouver deux sortes d'animaux, chez certains les cellules olfactives se groupent pour former des bourgeons olfactifs en tout point analogues aux bourgeons gustatifs. Ceux-ci s'ouvrent sur la surface épithéliale par des pores donnant accès dans une légère cupule; les éléments épithéliaux sont longs, vont du tissu conjonctif basal jusqu'au niveau de la lumière, ce sont alternativement des cellules de soutien et des cellules sensorielles. Dans l'intervalle des pores l'épithélium indifférent est constitué par des cellules tassées en forme de cellules recouvrantes, les plus superficielles aplaties et celles de la profondeur polyédriques, cylindriques et finalement fasciculées. Les bourgeons olfactifs offrent une répartition bien variable, tantôt répandus sur toute la surface des lamelles et dans les espaces intermédiaires (Belone), tantôt disposés seulement dans les espaces intermédiaires (Trigla gurnardus, Exocœtus volitans, Umbra cameri, etc.).

Sophie Pereyaslawzeff (76) considère les bourgeons olfactifs comme des groupes de cellules olfactives et ne mentionne pas de cellules de soutien.

Dans un autre groupe de Poissons (Anguille, Congre, Carpe, Tanche, etc.) l'épithélium olfactif est tel que l'avaient décrit Leydig, Max Schultze. Il est situé sur toute l'étendue des lamelles, et la plupart du temps, dans leur intervalle, est remplacé par de l'épithélium indifférent. Huot (: 02), chez les Poissons Lophobranches, a trouvé par la méthode de Golgi les cellules olfactives composées d'une partie basilaire renflée, ovoïde et d'un prolongement étroit qui se dirige vers la surface libre de l'épithélium. Ce prolongement fait légèrement saillie à l'intérieur de la cavité de la fossette et peut être simple ou bifurqué.

Chez l'Anguille et la Truite on voit l'épithélium homogène dans toute l'étendue des lamelles et de leurs intervalles. Les cellules sont cylindriques allongées avec une extrémité profonde contenant un gros noyau ovoïde et une extrémité superficielle contenant du protoplasma clair, finement grenu.

Les parois dorsale et latérale de la cavité nasale sont tapissées par un épithélium à plusieurs couches, les cellules les plus profondes sont arrondies, les plus superficielles ont une forme allongée, mais leur hauteur est irrégulière.

Il n'y a pas trace de glandes dans la muqueuse nasale.

Winther, chez le Saumon, a décrit et considéré comme organe de Jacobson un canal dirigé vers le bas, situé au-dessous de la fossette olfactive et terminé en cul-de-sac. Pour Jungersen, Sagemehl ce serait simplement un canal muqueux, étendu transversalement entre les deux fossettes nasales à une époque de la vie embryonnaire, persistant toute la vie chez l'Amia. Wiedersheim admet un organe de Jacobson chez le Polypterus bichir, opinion que ne partage pas Waldschmidt (87).

Garnault ne trouve pas d'organe de Jacobson chez les Dipneutes; Seydel de même chez les Téléostéens. Même pendant l'évolution embryologique nous n'avons trouvé aucun diverticule pouvant y correspondre.

d) *Ganoïdes.*

L'Esturgeon possède deux orifices nasaux placés immédiatement en avant de l'œil, l'un sur le bord interne de la face dorsale de la

tête, l'autre sur la face externe. Le premier, le plus interne et le plus antérieur, est circulaire, ses bords sont nets et rigides.

L'autre, externe et postérieur, a une forme elliptique à grand axe vertical, ses bords sont graduellement confondus avec les régions voisines; sur le bord antérieur s'insère une membrane souple qui recouvre une grande partie de l'orifice à la manière d'une valvule. Cette valvule doit obstruer l'ouverture sous l'influence d'une poussée extérieure et elle paraît s'opposer à l'entrée de l'eau par l'orifice postéro-interne tandis qu'elle en permet la sortie. L'orifice antéro-interne largement ouvert est accessible au courant extérieur et sert de porte d'entrée.

Entre les deux orifices existe un pont cartilagineux recouvert d'une plaque osseuse dermique, dirigé de haut en bas et d'arrière en avant et du reste très étroit : 5 millimètres sur un sujet de 1 mètre de longueur totale; la valvule de l'orifice postérieur l'élargit en apparence.

Les parois de la cavité nasale sont faites de cartilage épais et résistant, en outre les parois extérieure, dorsale et interne sont recouvertes par des téguments osseux.

Après ablation du pont de substance, intermédiaire aux deux orifices nasaux, une large baie permet la pénétration dans la cavité nasale. Celle-ci est en forme de capsule semi-hémisphérique; au centre existe un axe cylindrique d'où partent de nombreuses lamelles rayonnant jusqu'aux bords de la cavité. Les lamelles présentent leur plus grande hauteur au niveau de cet axe et s'abaissent graduellement en se dirigeant vers la périphérie.

Nous n'avons pas trouvé les lamelles secondaires signalées par Moreau (81). Un long conduit cartilagineux placé en dedans de la cavité orbitaire s'étend obliquement de dedans en dehors et d'arrière en avant depuis la cavité cranienne jusqu'au fond de la capsule nasale. Il loge le nerf olfactif, gros cordon cylindrique, qui arrive ainsi au niveau de l'axe d'insertion des lamelles et là s'épanouit en rameaux qui se distribuent dans tout l'organe.

Dans son ensemble, la cavité nasale est située en avant de l'œil, sur le même plan horizontal que lui; elle est très loin en avant de la cavité cranienne et séparée de celle du côté opposé par une distance de 2 cent. 5. Elle est située sur un plan vertical bien antérieur à l'orifice buccal.

AMPHIBIENS

Les cavités nasales commencent à acquérir le type aérien; une partie de l'air respiratoire pourra atteindre, en les traversant, l'appareil pulmonaire. Désormais elles rempliront un double rôle : olfactif et respiratoire, mais ce dernier est encore de peu d'importance.

Orifices. — En prenant comme type la Grenouille (Rana esculenta) ou le Crapaud (Buffo vulgaris), qui offrent à peu près les mêmes dispositions, nous voyons la cavité nasale pourvue de deux orifices, l'un externe, l'autre interne. L'orifice externe dorsal est situé sur le versant d'une saillie médiane, antéro-postérieure, allant de la ligne bi-oculaire au bout du museau et percé à l'union du 1/3 antérieur avec le 1/3 moyen de cette saillie. Il est circulaire, circonscrit par des bords nettement marqués, rigides. Ceux-ci forment un léger bourrelet dans la partie externe de l'orifice qui d'après certains auteurs [Vogt et Yung (94), Chatin (80)] constitue un court tentacule qui sert à fermer la narine lorsque la Grenouille plonge dans l'eau. La bordure ne présente de charpente osseuse qu'en dedans, partout ailleurs les téguments seuls la constituent. Au-dessous de la peau existent des fibres musculaires qui ont été étudiées chez la Grenouille, le Triton, la Salamandre, par de nombreux auteurs. Zenker, Dugès, Klein, Ecker, Gaupp, Volkmann, Collan ont décrit un certain nombre de faisceaux disposés autour de l'orifice nasal externe. De plus Henry Bruner (: 02) vient de publier une longue étude sur le mécanisme de la respiration chez les Amphibiens et il consacre de longues et minutieuses descriptions aux muscles nasaux. Il y aurait un muscle dilatateur et selon les espèces un ou deux muscles constricteurs.

L'orifice interne, visible au niveau de la voûte palatine, à une petite distance de la lèvre, est peu postérieur par rapport à l'orifice externe; l'air passant par la cavité nasale aura à parcourir une longue partie de la cavité buccale avant d'atteindre les voies respiratoires. La voie aérienne nasale est encore peu perfectionnée. Cet orifice interne est circulaire, béant, surmonté en dedans par un petit tubercule arrondi, visible chez la Grenouille, absent chez le Crapaud, il est plus éloigné de la ligne médiane que l'orifice externe.

Chez la Sirène lacertine, Vaillant (63) a trouvé que l'orifice interne est très antérieur, dans le sillon gingivo-labial, au niveau de la partie postérieure des plaques dentaires. Cette disposition est un effet de la vie presque exclusivement aquatique de ces animaux.

Cavité. — La cavité où accèdent ces deux sortes d'orifices est simple, à parois presque lisses; par ablation de sa paroi supérieure on voit que la cavité, de forme rectangulaire, mesurant, chez une Grenouille de dimensions moyennes, 5 millimètres en sens antéro-postérieur et 7 millimètres en sens transversal, offre au niveau du plancher en dedans une gouttière, en dehors une saillie antéro-postérieure. La partie postérieure de la saillie est surtout nettement marquée et en dehors d'elle se trouve l'orifice interne. Dans l'angle antéro-interne de la cavité existent des rides irrégulières de la muqueuse. Au niveau des rides la coloration de la muqueuse est plus foncée que dans le reste de la cavité nasale, sauf pourtant au niveau de la partie postérieure de la saillie où elle offre un piqueté brun foncé. La cavité est aplatie en sens dorso-ventral, son diamètre vertical est de 2 millimètres.

L'étude de la cavité nasale d'après une dissection est bien incomplète, on ne voit que la cavité principale, celle que nous venons de décrire. C'est sur des coupes histologiques transversales que nous avons pu voir tous les détails de l'appareil olfactif. C'est toujours après décalcification par l'acide formique que nous avons soumis les pièces aux diverses manipulations nécessaires pour l'inclusion à la paraffine.

Sur une coupe transversale pratiquée dans la partie moyenne de la cavité, on voit que la cavité principale communique, au niveau du bord externe de son plancher, avec une grande cavité creusée dans le massif facial, fortement étendue dans le sens transversal, arquée à concavité inférieure. Cette cavité accessoire présente une partie interne sous-jacente à la portion principale, une partie externe dirigée vers le bord de la tête dont les contours (fig. 10) sont parallèles à ceux de la tête elle-même.

Des coupes transversales passant en avant de l'orifice de communication entre ces deux cavités, montrent la cavité principale en union large avec un diverticule inférieur et la cavité accessoire complètement close et diminuant de dimensions à mesure qu'on atteint un niveau plus antérieur. En arrière de la zone de communication, la cavité accessoire se modifie, sa partie interne disparaît

en tant que lumière, il reste à sa place une grosse masse glandulaire; quant à sa partie externe elle forme un diverticule de la cavité principale étendu en arrière jusqu'au niveau du choane.

Les coupes postérieures au choane ne montrent que la cavité principale de forme très régulièrement elliptique.

Mieux que par tout autre procédé nous pouvons sur ces coupes transversales étudier la constitution anatomique générale de l'appareil nasal.

Gaine cartilagineuse. — Dans une grande partie de leurs contours, la cavité nasale et ses diverticules sont entourés de bandes cartilagineuses. Sur la figure 10 nous voyons une masse occupant la ligne médiane sous forme de cloison septale d'où se détachent des lames dirigées en dehors. Une lame prolongeant le bord supérieur du septum va former le toit de la cavité nasale puis cesser dans le voisinage de l'angle supéro-externe de cette cavité. Une lame moyenne détachée du bord externe a un trajet légèrement oblique en bas et en dehors, puis se dirige horizontalement; elle sépare la cavité nasale du diverticule sous-jacent et borde en dedans l'orifice de communication entre ces deux cavités. Sur le même plan horizontal un autre fragment de cartilage borde cet orifice en dehors. Une lame inférieure continuant le bord inférieur du septum en dehors et en bas forme le plancher du diverticule inférieur et en même temps la charpente du toit buccal. Au niveau du point que nous examinons la paroi externe et une partie du toit de la cavité nasale sont dépourvus d'enveloppe cartilagineuse; il en est de même de toute la partie externe du diverticule inférieur. L'aspect de cette enveloppe cartilagineuse varie selon la coupe transversale considérée. Sur des coupes plus antérieures elle est complète, régulièrement moulée sur les cavités nasales. La lame inférieure est très large dans la partie antérieure de la région nasale, le diverticule inférieur y est complètement engainé. Dans les points où existent des orifices il y a forcément interruption dans la paroi cartilagineuse, mais les zones dépourvues de cartilage ont une plus grande étendue que les orifices eux-mêmes.

En arrière le sac cartilagineux est largement ouvert en dehors et en bas, de cette façon le diverticule externe est dépourvu de cartilage dans toute sa périphérie et une grande partie du toit buccal n'est formée que de parties molles. C'est dans cette zone que se trouve percé le choane.

Enfin en arrière de ce dernier la lame cartilagineuse du toit buccal présente de nouveau une grande largeur, la cavité nasale principale, unique à ce niveau, est de nouveau complètement encapsulée.

Born a donné une longue description de la charpente cartilagineuse des fosses nasales : « Les cavités nasales sont séparées l'une de l'autre par une cloison de cartilage hyalin et à leurs extrémités antérieure et postérieure sont entourées de deux coques cartilagineuses dépendant du septum, qui sont reliées l'une à l'autre par un petit toit le long du septum et par un fond, entier en avant et coupé en arrière par les choanes ».

Ecker décrit et représente la charpente cartilagineuse du crâne, constituée par des lames comblant les espaces interosseux. Ses figures sont des vues en surface qui montrent bien toute l'importance de ce tissu de soutien dont l'existence est indispensable pour limiter et protéger les organes céphaliques contenus dans des loges osseuses à parois fort incomplètes. Ce sont d'ailleurs ces parois osseuses qui servent à étayer le squelette cartilagineux.

Squelette osseux. — Dans la région nasale la limite osseuse est constituée en avant par l'intermaxillaire et le maxillaire, en dedans par l'intermaxillaire, en arrière par l'os en ceinture et le préfrontal, en bas par le palatin et le vomer (fig. 8 et 9).

Intermaxillaire. — Os impair, présentant une partie postérieure aplatie de haut en bas, située dans un plan horizontal, étroite de plus en plus à mesure qu'on s'approche de son extrémité postérieure, présentant une face supérieure creusée d'une gouttière médiane limitée par deux saillies longitudinales, une face inférieure concave; la partie antérieure de l'os s'élargit, se dirige obliquement en avant et en bas et présente un bord libre muni de dents. Il s'articule en arrière avec l'os en ceinture, sur les côtés avec les maxillaires supérieurs.

Maxillaire supérieur. — Os pair, allongé, aplati dans le sens latéral, étroit, mince, à faces lisses inclinées de haut en bas et de dedans en dehors, son extrémité postérieure se prolonge en aiguillon dirigé en dehors. Il est articulé en avant avec l'intermaxillaire, en arrière avec le ptérygoïde, sur le milieu de son bord supérieur avec le préfrontal, et au même niveau sur sa face interne avec le palatin. Le bord inférieur est garni de dents.

Os en ceinture. — Ainsi désigné par Cuvier cet os représente les frontaux, les pariétaux et l'ethmoïde, Ecker décrit séparément

les fronto-pariétaux et l'ethmoïde. Cet os, large, est déprimé en gouttière sur la ligne médiane de la face supérieure et recourbé au niveau de son extrémité antérieure de manière à changer de plan et à se diriger en arrière vers le sphénoïde avec la pointe duquel il s'unit. L'extrémité antérieure, seule intéressante dans la constitution du squelette nasal, offre une saillie médiane séparant l'une de l'autre deux dépressions assez profondes qui constituent le fond de chaque cavité nasale. Dans le centre de cette dépression un orifice est destiné au passage du nerf olfactif.

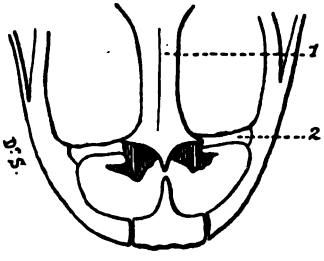

Fig. 8. — Grandeur nature. — *Grenouille* (face dorsale du squelette céphalique). — 1. Os en ceinture (fronto-pariétal); 2. Préfrontal.

Préfontal (fig. 8). — (Fronto-nasal d'Ecker). Os pair, quadrangulaire, mince, dirigé transversalement, situé immédiatement au-dessous de la peau, sus-jacent au palatin auquel il est presque parallèle. Il part du milieu environ du bord supérieur du maxillaire pour aboutir à l'angle antéro-externe de l'os en ceinture. Il forme une simple travée sur le plafond nasal.

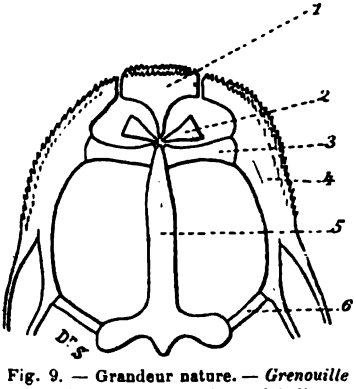

Fig. 9. — Grandeur nature. — *Grenouille* (face inférieure du squelette céphalique). — 1. Intermaxillaire; 2. Vomer; 3. Palatin; 4. Maxillaire supérieur; 5. Sphénoïde; 6. Ptérygoïde.

Palatin. — Os pair, aplati, mince, dirigé transversalement, allant du milieu du bord supérieur du maxillaire, un peu en avant et au-dessous du préfrontal, à la face inférieure de l'os en ceinture. Il est plus grêle à la partie moyenne qu'à chacune des extrémités.

Vomer (fig. 9). — Le vomer est pair, placé sur le même plan que le palatin correspondant; il offre deux faces à peu près planes, l'une supérieure, l'autre inférieure. Il a un diamètre antéro-postérieur de trois millimètres et un diamètre transverse de deux millimètres, son bord antérieur est oblique vers le bas, son bord postérieur est uni avec le palatin et la partie avoisinante de l'os en ceinture. Les angles antéro-externe et antéro-interne portent des pointes osseuses assez longues, une pointe

intermédiaire naît sur le milieu du bord antérieur. La face inférieure est pourvue de dents.

Les maxillaires et l'intermaxillaire sont unis pour former le bord en arcade de la lèvre supérieure. L'os en ceinture et le ptérygoïde superposés constituent une épaisse colonne sur laquelle viennent reposer les préfrontaux, les palatins, les vomers. Ils n'existe pas de vraie cavité nasale osseuse; c'est un simple intervalle dans lequel se dispose la capsule cartilagineuse.

Chez les Urodèles, Wiedersheim (77) a étudié le squelette céphalique avec beaucoup de détails et donné de fort belles planches, Chez le Menobranchus lateralis la capsule nasale est limitée en avant par l'intermaxillaire ou prémaxillaire, en haut par le frontal, en bas par le vomer. Ces os sont larges et circonscrivent des fosses nasales beaucoup plus complètes. Chez le Batrachoseps attenuatus les os de la paroi supérieure sont le prémaxillaire avec un processus ascendant dirigé en arrière, long et large, de chaque côté duquel se placent les os nasaux. Entre le nasal et le maxillaire un petit os, le préfrontal. La paroi inférieure est formée par le vomer; la moitié interne de l'os se prolonge en arrière et cette zone porte des dents au niveau de sa limite postérieure.

Le Triton viridiscens a des os nasaux très larges, contigus par leur bord interne. le processus ascendant du prémaxillaire faisant défaut. Par contre, le prémaxillaire est très étendu par sa face inférieure qui a une forme quadrangulaire; le vomer, très large, est échancré sur son bord postérieur pour laisser passer le choane, l'angle postéro-interne se prolonge en arrière sous forme d'une longue apophyse reposant contre la face inférieure du parasphénoïde.

Les espèces examinées par Wiedersheim sont nombreuses; toutes possèdent un squelette nasal agencé de manière à limiter de véritables cavités osseuses.

Muqueuse nasale. — Les cellules de l'épithélium nasal sont rangées par Exner en deux groupes : cellules épithéliales et cellules olfactives. Max Schultze, Hoffmann ne se joignent pas à cet auteur mais admettent deux formes cellulaires bien distinctes. Max Schultze chez le Proteus, décrit des cellules olfactives et des cellules de soutien. Babuchin trouve des cils olfactifs sur les cellules olfactives et constate l'absence de cils vibratiles sur les cellules de soutien. Blaue (84) a étudié la muqueuse chez les Amphibiens inférieurs et

trouvé, en particulier chez le Proteus, de nombreux points de ressemblance avec celle des Plagiostomes : existence de replis, de peu de hauteur il est vrai, recouverts d'un épithélium stratifié à cellules aplaties. Les cellules les plus superficielles ont une forme cubique et leur surface libre présente une disposition permettant l'implantation de cils vibratiles.

Dans l'intervalle des replis existent les cellules allongées décrites par Schultze et Babuchin, disposées par groupes de manière à constituer des bourgeons olfactifs; Blaue les représente sur plusieurs planches, ces bourgeons ont le même aspect que ceux des Poissons. Chez le Triton, la Salamandre, les détails essentiels sont analogues.

Les Anoures possèdent les deux ordres de cellules : cellules épithéliales ou de soutien (Ecker, Vogt et Yung) décrites par Exner, Max Schultze, Hoffmann. Les premières sont longues, grêles, à gros noyau formant un renflement ovoïde au-dessous duquel la cellule se prolonge en un long filament verruqueux qui va se mettre en relation avec les ramuscules du nerf olfactif. L'extrémité dirigée vers la lumière nasale porte soit un pinceau de cils délicats, soit un seul poil raide.

Les autres cellules, cylindriques, allongées, dépourvues de cils, se prolongent dans le tissu conjonctif sous-jacent par un filament long et irrégulier.

Chez les Amphibiens inférieurs l'épithélium est uniforme dans la cavité nasale. Il n'y a pas de distinction possible en épithélium olfactif et épithélium respiratoire.

Déjà chez les Urodèles (Triton), Mihalkovics (99) trouve que l'épithélium, sur la plus grande étendue de la gouttière latérale, a le caractère d'épithélium respiratoire indifférent, à sécrétion muqueuse; il y reste pourtant des rayons d'épithélium olfactif. Les branches du nerf olfactif, d'après cet auteur, n'aboutiraient qu'au toit de la gouttière latérale.

Chez les Anoures on assiste à une démarcation très nette entre l'épithélium respiratoire et l'épithélium olfactif dans la cavité nasale principale et dans la cavité accessoire. Seydel considérait pourtant comme olfactif l'épithélium dans toute l'étendue de la cavité accessoire. Mihalkovics a signalé l'existence dans toute la région externe (recessus maxillaris) d'un épithélium indifférent.

D'après nos recherches sur divers Amphibiens l'épithélium nasal

est caractérisé par des éléments cylindriques tels que ceux décrits par les auteurs précédents. Leur répartition topographique présente quelques différences d'un groupe à l'autre. Chez les Urodèles (Axolotl, Triton), la cavité nasale et le diverticule qu'elle émet en bas et en dehors sont tapissés uniformément par le même épithélium cylindrique à éléments très élevés (fig. 34); chez l'Axolotl cependant les points les plus saillants de la muqueuse nasale présentent un revêtement moins élevé.

Chez la Grenouille il faut distinguer plusieurs régions dans l'or-

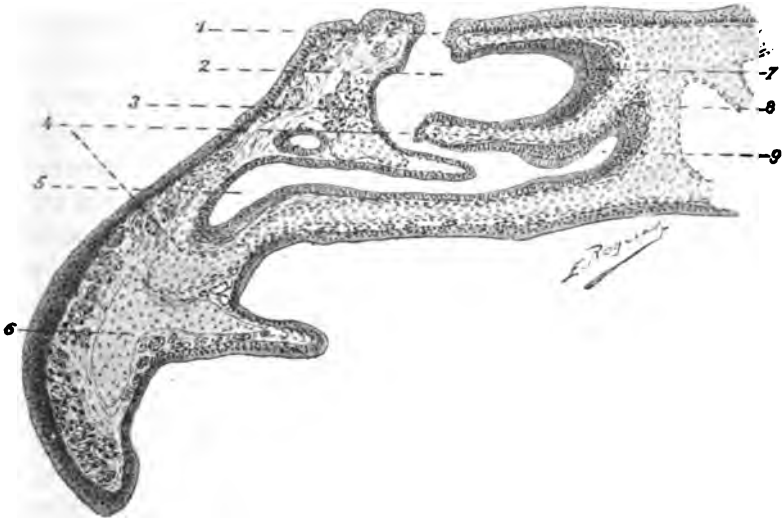

Fig. 10. — Gr. = 27. — *Grenouille* (coupe transversale montrant la cavité nasale ouverte à l'extérieur et en communication avec le cul-de-sac inférieur). — 1. Orifice nasal externe; 2. Cavité nasale principale; 3. Glande nasale externe; 4. Capsule cartilagineuse; 5. Cul-de-sac inféro-externe; 6. Maxillaire supérieur; 7. Région olfactive; 8. Septum cartilagineux; 9. Cul-de-sac inféro-interne (organe de Jacobson).

gane nasal (fig. 10). La cavité principale est entièrement tapissée par de l'épithélium épais dont les éléments superficiels sont cylindriques. Ces éléments, comme chez les Urodèles et du reste comme chez tous les Vertébrés, présentent un segment central clair, homogène, gris rosé.

Sur la paroi interne l'épaisseur de l'épithélium atteint 135 μ. Aux abords de l'orifice nasal externe l'épithélium s'abaisse graduellement pour former une couche épaisse de 21 μ composée de 2 ou 3 assises de cellules polyédriques à gros noyau.

Dans le cul-de-sac inféro-interne l'épithélium très épais (150 μ)

est de nature sensorielle ; c'est là où sont les cellules les plus hautes, elles atteignent 40 μ.

Dans les cul-de-sac moyen et inféro-externe l'épithélium, épais d'environ 35 μ, présente une assise superficielle de cellules cubiques ciliées.

Au niveau du choane l'épithélium épais de la cavité nasale principale se confond graduellement avec l'épithélium buccal.

Glandes. — Dans le voisinage des cavités buccale et nasale existent chez les Amphibiens des glandes très nombreuses. Chez la Grenouille et le Crapaud tout le bout du museau, la région antérieure aux sacs nasaux est occupée par une énorme quantité de culs-de-sac et conduits glandulaires. Plusieurs groupes se rattachent directement à la muqueuse nasale. Born, Ecker les ont bien étudiés : deux groupes correspondraient à la cavité nasale, deux autres groupes à la cavité buccale. Sur la coupe transversale (fig. 10) existent trois groupes : un externe placé contre la paroi externe de la cavité nasale, composé d'un grand nombre de tubes agglomérés en une masse de forme quadrangulaire limitée, en haut par le vestibule nasal (portion de la cavité qui se dirige vers la dépression de la peau qui répond à l'orifice nasal externe), en dehors par les téguments, en dedans par la muqueuse nasale, en bas par une portion de la capsule cartilagineuse. C'est la glande supérieure de Born dont les tubes glandulaires sont situés autour du canal lacrymal.

Un groupe inférieur est placé au-dessus et en dedans de l'extrémité inférieure du diverticule inféro-externe ; une bande fibreuse contourne cet amas glandulaire et le laisse en rapport direct avec la muqueuse du diverticule tout en l'éloignant de la cavité buccale. Ce groupe, très étendu dans le sens antéro-postérieur, se met en rapport en arrière avec le toit buccal, c'est la glande pharyngienne de Born qui, par sa partie antérieure, se rapproche aussi de la muqueuse buccale et va se confondre avec l'amas médian situé en avant de la capsule cartilagineuse. Cet amas médian, antérieur, très considérable, se prolonge en arrière au-dessous du septum nasal, c'est la glande intermaxillaire de Born.

(*A suivre.*)

SUR LE MODE DE TRANSITION

ENTRE L'ARTÈRE ILIAQUE INTERNE ET L'ARTÈRE OMBILICALE CHEZ LE NOUVEAU-NÉ

Par le Dr R. ARGAUD

(Travail du laboratoire d'histologie de la Faculté de médecine de Toulouse.)

On sait que l'artère ombilicale présente une structure essentiellement différente de celle de l'artère iliaque interne dont elle dérive. La transition entre ces deux ordres de vaisseaux ne paraît avoir été indiquée que très sommairement par les auteurs (Gimbert, 1865, et Henneberg, 1902). Nous nous sommes proposé dans cette note de rechercher par quelles modifications structurales l'artère iliaque interne se transforme en artère ombilicale.

Nous décrirons successivement : 1° la structure de l'iliaque interne; 2° la structure de l'artère ombilicale au niveau du cordon; 3° le mode de transition entre l'artère hypogastrique et l'artère ombilicale. Les pièces que nous avons utilisées pour ces recherches ont été prélevées sur deux nouveau-nés à terme, morts pendant le travail. Elles ont été fixées à l'alcool et à l'acide picrique, et durcies à la gomme. Les coupes faites au microtome à main, ont été colorées au picrocarmin ou à l'orcéine et montées dans la glycérine.

1° Structure de l'iliaque interne. — Nous passerons successivement en revue la structure de chacune des tuniques.

a) La tunique interne, d'une épaisseur d'environ 20 μ, englobe un certain nombre de fibres musculaires lisses orientées en long et en travers. La limitante interne (2,7μ) est doublée intérieurement par des fibres élastiques longitudinales disposées sur une seule couche. Ces fibres, sur la coupe transversale, figurent autant de points brillants ordonnés suivant une ligne plus ou moins festonnée. C'est entre la limitante interne et cette ligne ponctuée, que les

fibres musculaires sont particulièrement abondantes. Par places, la tunique interne se trouve réduite à une mince lame endothéliale appliquée intimement contre la limitante élastique.

b) La tunique moyenne (100 μ) est parcourue par des lames élastiques au nombre de 8 à 9, et d'épaisseur plus faible que celle de la limitante. Ces lames élastiques alternent avec des faisceaux de fibres musculaires lisses. Une gangue conjonctive assez dense réunit tous ces éléments.

c) La tunique externe, en plus d'un grand nombre de fibres musculaires lisses longitudinales, isolées ou groupées en faisceaux, renferme un réseau élastique longitudinal, dont les fibres, sur la

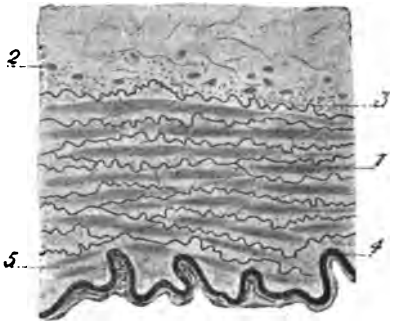

Fig. 1. — Coupe transversale de l'artère iliaque interne chez un nouveau-né (gr. = $\frac{260}{1}$).

1, fibres musculaires transversales. — 2, fibres musculaires longitudinales. — 3, lames élastiques. — 4, limitante interne. — 5, fibres élastiques longitudinales de l'intima.

coupe transversale, offrent l'aspect de points réfringents très serrés et ordonnés suivant des lignes courbes s'anastomosant entre elles.

2° Structure de l'artère ombilicale au niveau du cordon. — L'artère ombilicale se différencie à première vue des autres artères de l'économie par l'irrégularité de la lumière vasculaire, l'épaisseur considérable de la paroi musculaire, l'absence de limitante interne, et enfin l'absence de vasa vasorum et de nerfs.

a) La tunique interne paraît réduite à une seule couche de cellules endothéliales.

b) La tunique moyenne, de nature presque exclusivement musculaire, comprend deux couches distinctes : 1° une couche interne longitudinale, épaisse de 170 μ environ, dont les fibres musculaires, très grêles au voisinage de la lumière vasculaire, augmentent progressivement de volume de dedans en dehors; 2° une couche

externe circulaire, d'une épaisseur variable de 160 à 520 μ, renfermant par place des fascicules longitudinaux. Nous rappellerons qu'à mesure qu'on se rapproche du placenta, l'épaisseur de la couche musculaire interne augmente, tandis que celle de la couche externe diminue.

Les faisceaux musculaires de cette tunique moyenne sont unis les uns aux autres par l'intermédiaire d'un tissu conjonctif lâche, n'englobant que de rares fibres élastiques sinueuses. Celles-ci se



Fig. 2. — Coupe transversale de l'artère ombilicale au voisinage de son origine (gr. $\frac{260}{1}$).

1, fibres musculaires transversales. — 2, fibres musculaires longitudinales. — 3, fibres élastiques longitudinales de l'adventice. — 4, limitante interne amincie, et commençant à se résoudre en fibrilles. — 5, endothélium vasculaire.

laissent difficilement mettre en évidence par le picrocarmin, et ne sont guère apparentes qu'après l'action de l'orcéine. On les observe de préférence dans la partie externe de la couche musculaire longitudinale.

c) La tunique externe, pauvre en éléments élastiques, montre une quantité assez grande de fibres musculaires lisses, à direction transversale ou longitudinale, isolées ou groupées en fascicules.

3° Transition entre l'iliaque interne et l'artère ombilicale. — Nous venons de voir combien l'hypogastrique et l'artère ombilicale dans l'étendue du cordon, diffèrent au point de vue structural. Pour étudier les termes de passage entre ces deux artères, nous avons

pratiqué dans la portion intra-abdominale de l'artère ombilicale une série de coupes transversales dont nous décrirons les plus intéressantes.

A. — *Coupe transversale de l'artère ombilicale au niveau de son*



Fig. 3. — Coupe transversale de l'artère ombilicale au niveau de la portion moyenne de son trajet intra-abdominal (gr. $\pi \frac{260}{1}$).

1, fibres musculaires transversales. — 2, fibres musculaires longitudinales. — 3, fibres élastiques.

segment initial. — La lumière vasculaire est de plus faibles dimensions qu'au niveau de l'hypogastrique. Cette diminution de calibre est due en majeure partie à l'existence d'un épaississement longitudinal des parois qui vient faire saillie dans la cavité. Au niveau

de cet épaississement, les lames élastiques de la média et la limitante interne se résolvent en fibrilles, et la tunique musculaire montre une tendance à se diviser en deux couches distinctes : 1° une couche interne, formée de fibres musculaires longitudinales, et 2° une couche externe, constituée par des fibres transversales. Des fibres élastiques ténues et sinueuses serpentent dans la partie externe de la couche longitudinale. La structure de l'artère ombilicale extra-abdominale est donc presque réalisée au niveau de l'épaississement que nous venons de signaler.

B. — *Coupe transversale de l'artère ombilicale au niveau de la*



Fig. 1. — Coupe transversale de l'artère ombilicale au niveau de la portion moyenne de son trajet intra-abdominal, montrant les épaississements de sa paroi et les faisceaux de fibres musculaires lisses de nouvelle formation (gr. $\frac{25}{1}$).

1. fibres musculaires circulaires. — 2. fibres musculaires longitudinales. — 3, faisceau musculaire longitudinal de nouvelle formation.

portion moyenne de son segment intra-abdominal. — A l'origine, la structure des parois est la même que précédemment; toutefois la lumière vasculaire est encore diminuée par la présence d'un deuxième épaississement dont la structure est identique à celle du premier.

Brusquement, sur une longueur d'un demi-centimètre, les parois vasculaires augmentent sensiblement d'épaisseur, et présentent presque partout la même structure qu'au niveau des renflements précédemment décrits. On se rend aisément compte que l'accroissement en épaississement de la paroi vasculaire est surtout dû à la formation de nouvelles fibres musculaires longitudinales dont les faisceaux se distinguent aisément sur les coupes, grâce au tassement et à la ténuité des éléments qui les composent.

Les éléments élastiques affectent une disposition particulière. Il n'existe point de limitante interne proprement dite, mais on rencontre par places une lame élastique brillante qui côtoie la lumière pendant un court trajet, puis, s'en écarte brusquement, et se résout en un certain nombre de minces fibrilles.

C. — *Coupe transversale de l'artère ombilicale, au niveau de l'anneau ombilical.* — Au niveau de l'anneau ombilical, la structure de l'artère est absolument la même que dans la portion extra-abdominale. Nous ferons simplement remarquer que les parois de l'artère ombilicale, dans toute sa portion intra-abdominale renferment des vaso-vasorum et des nerfs.

Résumé.

La transition structurale entre l'artère hypogastrique et l'artère ombilicale s'effectue dans la moitié interne du trajet intra-abdominal de cette dernière. On voit progressivement le calibre du vaisseau diminuer, et les parois vasculaires augmenter d'épaisseur. Cet épaississement des parois paraît surtout résulter de la formation de nouveaux faisceaux musculaires longitudinaux.

Les lames élastiques de la média commencent par se résoudre en des pinceaux de fibrilles extraordinairement fines. Puis l'élastique interne s'amincit, et subit à son tour la même fibrillation que les lames de la média. La délimitation entre la tunique interne et la tunique moyenne devient alors très difficile, pour ne pas dire impossible. C'est seulement par analogie avec la structure des autres artères chez le nouveau-né, que nous considérons la tunique interne comme réduite à l'épithélium vasculaire doublé extérieurement par une très mince gangue conjonctive.

La transformation structurale de l'artère ombilicale débute au voisinage de l'hypogastrique par un épaississement local de la paroi, sous forme de crête longitudinale, au niveau duquel l'artère ne tarde pas à présenter les caractères qu'elle offre dans son trajet extra-abdominal. Un deuxième épaississement se montre ensuite, puis le vaisseau s'épaissit sur tout son pourtour, et dès lors la structure définitive de l'artère ombilicale se trouve réalisée.

LA FONCTION ADIPOGÉNIQUE DU FOIE

DANS LA SÉRIE ANIMALE

Par Mlle C. DEFLANDRE
Docteur ès sciences.

(*Suite* [1].)

Astacus fluviatilis. — Nous avons particulièrement suivi, pendant toute l'année, les modifications de la teneur en graisse du foie, chez Astacus fluviatilis, que l'on peut se procurer assez facilement.

Le foie d'Astacus est remarquable par sa grosseur; il forme deux masses oblongues, situées dans la cavité thoracique. Il est formé de nombreux tubes fermés en cæcum, dont l'extrémité aveugle est tournée en dehors, tandis que l'autre extrémité s'ouvre sur un canalicule excréteur, situé dans la profondeur de la glande. Tous les canalicules convergent vers deux canaux principaux, qui déversent leur contenu dans l'intestin.

Chaque tube hépatique est entouré d'une fine couche de tissu conjonctif, qui le relie aux vaisseaux et aux nerfs.

L'épithélium du foie comprend trois sortes de cellules : 1° des cellules digestives, qui sont en général très développées; 2° des cellules excrétrices; 3° des cellules-ferment.

Les *cellules digestives* sont larges, cylindriques : le noyau, ovale, est situé à la base de la cellule, le protoplasma est vacuolaire, avec de larges vacuoles à l'intérieur desquelles on trouve des granulations graisseuses et du glycogène. Ces cellules ont donc la propriété d'emmagasiner différentes sortes de réserves nutritives, d'où leur nom.

Les *cellules excrétrices* se trouvent entre les cellules digestives; elles ont un protoplasma granuleux, un noyau aplati et sont gonflées par une vacuole géante, renfermant un liquide coloré en vert pendant la vie; c'est à cette matière colorante que le foie devrait sa teinte gris verdâtre; par suite de l'éclatement de la paroi de la vacuole, le liquide est excrété dans le canal glandulaire.

Les *cellules-ferment* ont une constitution semblable à celle des cellules digestives, elles s'en distinguent par un protoplasma plus dense, renfer-

1. Voir p. 73.

mant des grains de ferment, colorables en rose par l'éosine, et par un noyau plus volumineux situé au centre de la cellule.

Relativement à la surcharge graisseuse, nous avons eu l'occasion d'examiner une série d'échantillons prélevés à différentes périodes de l'année.

Au mois de *janvier*, le foie présente l'aspect que nous avons précédemment décrit; mais il n'y a pas trace de graisse dans les acini glandulaires, non plus que dans les espaces interacineux. Il ne s'agit pas d'un cas exceptionnel, car le fait a été constaté sur 5 échantillons de provenances différentes.

Au mois de *février*, le foie ne présente toujours pas de graisse : nous remarquons qu'à cette époque les ovaires sont très petits.

Au mois de *mars*, on commence à apercevoir une très minime quan-

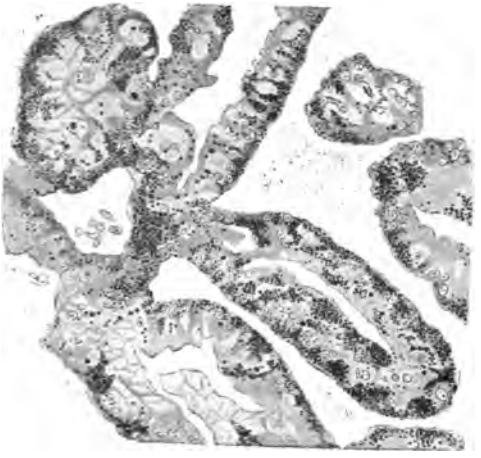

Fig. 11. — *Astacus fluviatilis* (avril). — Les acini sont pleins de granulations graisseuses.

tité de graisse, dans quelques rares acini; celle-ci se présente en petites granulations fines, séparées les unes des autres. Les ovaires sont très petits.

Au mois d'*avril*, l'aspect est entièrement différent : les acini sont pleins de granulations graisseuses, qui réduisent l'acide osmique; ces granulations sont tellement abondantes qu'elles masquent, en grande partie, les détails de structure de la glande; on aperçoit néanmoins, à l'intérieur de certaines cellules, de grosses vacuoles probablement pleines de liquide, et qui ne contiennent pas de graisse. Le reste du protoplasma est farci de granulations de tailles diverses, les unes considérables et confluentes, les autres beaucoup plus fines. La lumière centrale de l'acinus contient une très minime quantité de granulations graisseuses.

La graisse, après avoir persisté pendant un certain temps, diminue progressivement.

Au mois d'*octobre*, on retrouve une légère quantité de graisse sur les coupes histologiques; mais cette quantité n'est pas comparable à celle

du mois d'avril; elle est répartie en très fines granulations disséminées dans les cellules; la plupart n'en contiennent pas du tout. Par contre, il est à remarquer que l'on trouve, dans les espaces interacineux, une quantité de graisse anormale, supérieure à la quantité de graisse intra-

Fig. 12. — *Astacus fluviatilis* (octobre). La graisse s'évacue du foie et surcharge les ovules.

cellulaire : certaines lacunes contiennent un grand nombre de petites et de grosses granulations noires. Ce phénomène n'existe pas au mois d'avril; il semble donc que l'on assiste à une mobilisation de la graisse du foie. Sur certains points de la coupe, particulièrement intéressants, on observe à la fois la glande hépatique et l'ovaire; on voit alors que l'ovaire présente une série d'ovules de dimensions différentes, à diffé-

Fig. 13. — *Astacus fluviatilis* (deux heures après une injection de pilocarpine). la graisse se rassemble en grosses gouttes et s'échappe dans la lumière du canal.

rents âges par conséquent, et que les espaces qui séparent les ovules sont bourrés de granulations graisseuses; ces granulations tendent à constituer une véritable couronne autour des ovules. Il semble donc que la graisse qui s'évacue des cellules hépatiques, et que nous retrouvons dans les lacunes intra-acineuses, tend à se masser dans les organes génitaux et particulièrement autour des ovules en développement.

Cette observation histologique montre bien les rapports de la fonction

adipo-hépatique avec la constitution des réserves embryonnaires.

D'après un travail de CHANTRAN (10), les époques de ponte et de mue de l'Écrevisse seraient fixées de la façon suivante : l'accouplement aurait lieu de novembre à janvier; la ponte variant de deux à quarante-cinq jours après l'accouplement; les mues auraient lieu plusieurs fois la première année, 5 fois la seconde, 2 fois la troisième. La jeune Écrevisse devient adulte en entrant dans sa quatrième année; la mue n'a plus lieu alors

Fig. 14. — *Astacus fluviatilis* (octobre). On trouve dans les espaces interacineux une assez grande quantité de graisse supérieure à la quantité de graisse intracellulaire.

qu'une seule fois par an, pour les femelles, en août et septembre. Quant aux mâles, une première mue a lieu en juin et juillet, et une seconde en août et septembre. Mais ces observations ne semblent pas absolument conformes à l'état des ovules, tel que nous l'avons observé sur nos préparations.

Pour appuyer nos examens histologiques, nous avons effectué le dosage chimique des graisses à différentes périodes.

Le foie étant de dimensions trop faibles pour permettre un dosage assez précis, nous avons réuni l'organe hépatique de plusieurs animaux.

Au mois d'*avril*, le foie de 8 Astacus fluviatilis donne :

Foie	14 gr. 054
Foie sec	3 gr. 364
Graisses	1 gr. 300
Lécithine	0 gr. 109

Au mois de *mai*, le foie de 7 Astacus fluviatilis donne :

Foie	10 gr. 700
Foie sec	2 gr. 740
Graisses	1 gr. 034

Au mois de *novembre*, le foie de 8 Astacus fluviatilis donne :

Foie	12 gr. 897
Foie sec	3 gr. 411
Graisses	0 gr. 583

En résumé, l'étude de la fonction adipo-hépatique chez *Astacus* précise un certain nombre de données très nettes.

La graisse siège à peu près exclusivement au niveau du foie (réserves faites cependant pour les glandes génitales en activité).

La quantité de graisses du foie est extrêmement variable suivant la saison :

Nulle en janvier et février, très abondante en avril (38 gr. 64 p. 100 par rapport au foie sec, et 9 gr. 25 p. 100 par rapport au foie humide), cette quantité diminue déjà en mai (elle est de 37,72 p. 100 pour le foie sec, et 9,64 pour le foie humide). En novembre, elle a beaucoup diminué : elle n'est plus que de 17 gr. 09 p. 100 par rapport au foie sec, et 3 gr. 79 par rapport au foie humide; mais l'examen histologique montre qu'elle passe à ce moment dans la circulation et qu'elle se concentre au niveau de l'ovaire.

A mesure que les réserves du foie disparaissent, les réserves de l'ovaire augmentent; la transition est décelée par l'existence de granulations graisseuses dans les lacunes.

Carcinus mænas. — La glande digestive, désignée sous le nom de foie, se présente sous la forme de deux masses jaunes ou brunâtres, logées de chaque côté de l'intestin dans la cavité thoracique. Chacune de ces masses est plus ou moins divisée en trois lobes, composés de nombreux tubes ou cæcums, dont l'extrémité aveugle est tournée en dehors, tandis que l'autre extrémité s'ouvre sur un canalicule excréteur, situé dans la profondeur de la glande; tous les canalicules excréteurs se réunissent en un large canal collecteur, qui s'ouvre dans l'intestin.

Chaque tube hépatique est constitué par une fine membrane, renfermant des fibrilles musculaires et de grandes cellules transparentes. L'endothélium sécréteur consiste en cellules plus ou moins cylindriques et d'une grande délicatesse; on y peut distinguer deux sortes de cellules,

qui diffèrent par leur forme, par leur contenu et par la manière dont elles se comportent avec l'acide osmique. Les unes, normalement plus foncées, renferment des concrétions irrégulières, d'une substance brune, opaque, soluble dans l'eau : ce sont les *cellules-ferment* (Fermentzellen de MAX WEBER); les autres, plus claires, appelées *cellules hépatiques* (Leberzellen) contiennent un nombre variable de globules réfringents, légèrement jaunâtres ou brunâtres, qui noircissent sous l'influence de l'acide osmique.

Nous avons examiné plusieurs échantillons de Carcinus mænas, aux mois de mai, de juin et de septembre. A ces périodes, tous nous ont présenté des réserves adipo-hépatiques, mais en quantités variables.

Au mois de *mai*, la glande hépatique est extrêmement riche en graisses; toutes les cellules sont bourrées de granulations graisseuses plus ou moins fines, qui souvent confluent entre elles pour former de grosses gouttes, se colorant fortement par l'acide osmique. Les réserves graisseuses sont si abondantes qu'il est difficile de distinguer aucun détail de structure; à peine aperçoit-on de place en place quelques noyaux colorés en rouge par la safranine, et qui indiquent que l'état vital de la cellule n'est pas attaqué; les espaces interlobulaires ne présentent aucune granulation graisseuse, non plus que les canaux glandulaires.

A cette époque, les ovules ne présentent aucune granulation graisseuse; on remarque, en outre, que les tubes hépatiques sont d'autant plus riches en graisses, qu'ils sont plus voisins de la glande génitale.

Au mois de *juin*, la graisse est moins abondante; les granulations sont surtout situées à la base de la cellule et occupent environ les 3/4 de la cellule; elles atteignent rarement la lumière du canal. Les cellules se distinguent nettement, avec leur protoplasma normal et leurs noyaux fortement colorés par la safranine; certains espaces interlobulaires sont remplis de granulations graisseuses.

Au mois de *septembre*, alors que la ponte a lieu d'août en septembre chez les Carcinus, on observe, chez les femelles à ponte récente (ayant encore les œufs sous les pattes) une glande hépatique pauvre en granulations graisseuses; ces granulations sont plus ou moins grosses, très irrégulièrement dispersées, certains tubes n'en contiennent même pas.

Chez les mâles, les granulations graisseuses sont encore moins abondantes; elles sont, le plus souvent, situées à la base de la cellule.

Sur les conseils de M. GIARD, nous avons pu étudier, au mois de septembre, à la station zoologique de Wimereux, les modifications apportées à la fonction adipo-hépatique des Carcinus, par une maladie parasitaire qui sévissait à ce moment sur cette espèce.

10 échantillons ont été examinés; tous, sans exception, nous ont paru malades : la carapace était décolorée, rougeâtre, parfois complètement blanche, et chargée d'un nombre plus ou moins grand de petits Cirripèdes (Balanus balanoïdes) qui indiquaient

que, depuis longtemps, la mue n'avait pas eu lieu; en outre, l'animal semblait fatigué, se laissait prendre facilement et réagissait peu aux excitations.

Examiné à l'œil nu, le foie présente différents aspects, suivant le stade plus ou moins avancé de la maladie.

Au début, il est de couleur jaune plus ou moins pâle : par places il est complètement blanc, surtout vers les extrémités des culs-de-sac hépatiques. A une période plus avancée, la décoloration s'accentue, les tubes hépatiques sont renflés par places; on croirait que le foie est parsemé de vésicules remplies de liquides; en effet, si à l'aide d'une aiguille très fine on perce le tube hépatique en cet endroit, il s'en écoule un liquide blanchâtre, plus ou moins laiteux.

Plus tard, le foie s'atrophie considérablement, l'extrémité des cæcums hépatiques se chitinise, devient grisâtre et même complètement noire.

Nous avons prélevé plusieurs échantillons de ces foies aux différents stades de la maladie, et nous les avons fixés dans la liqueur de Flemming et dans le formol.

Les pièces fixées par le formol et l'alcool et colorées par la Thionine, montrent dans les cellules une série de granulations fortement colorées en bleu par la Thionine, et ayant l'aspect de gros coccus.

Ces granulations deviennent de plus en plus abondantes, au fur et à mesure que l'on s'approche de l'extrémité cæcale du tube hépatique, où elles sont en nombre très considérable.

Il est à remarquer que c'est précisément vers son extrémité cæcale que le tube hépatique, examiné macroscopiquement, paraît le plus malade.

En l'absence de cultures, nous pensons qu'il s'agit là de micro-organismes parasitaires : ces coccus sont remarquables par leurs grandes dimensions, mais on sait qu'il en est souvent ainsi chez les espèces aquatiques. Nous pensons d'ailleurs revenir sur cette question : nous ne donnerons ici que quelques détails intéressant la répartition de la graisse dans ces foies pathologiques.

La glande hépatique fixée dans la liqueur de Flemming présente de grosses granulations graisseuses plus ou moins abondantes suivant les cas. Si on fait une coupe longitudinale de la glande au début de la maladie, on constate que, de place en place, la lumière du canal glandulaire est extrêmement dilatée; en cet endroit, les vacuoles des cellules excrétrices ont, pour la plupart, éclaté, et leur

contenu se retrouve à l'intérieur du canal. A cet état, les microbes sont peu abondants et se trouvent près des dilatations canaliculaires.

La graisse n'est pas uniformément répartie dans toute la glande; *les acini qui paraissent sains, en sont presque complètement dépourvus*; au contraire, les cellules qui bordent la partie dilatée du tube, présentent, à leur base, une rangée régulière de petites granulations graisseuses; certains acini sont encore plus riches en graisses; celle-ci pénètre plus profondément dans la cellule et va parfois jusqu'à atteindre la lumière du canal.

Plus tard, l'aspect de la glande a complètement changé; on ne distingue plus aucune cellule hépatique et les tubes sont séparés les uns des autres par une couronne de grosses granulations graisseuses, plus ou moins épaisse. Ces granulations sont surtout très abondantes à la partie subterminale du tube, la partie terminale, souvent chitinisée, rendant les coupes impraticables. La plupart de ces tubes hépatiques ne présentent aucune trace de canal glandulaire; l'intérieur du tube est occupé par un tissu scléreux, très serré, à structure alvéolaire, renfermant des granulations graisseuses qui sont souvent très abondantes.

En résumé, nous voyons qu'il se développe chez certains Crabes, au mois de septembre, une maladie parasitaire, caractérisée par une décoloration des téguments, un affaiblissement général, et par la présence de gros coccus à l'intérieur des cellules hépatiques; que cette maladie aboutit à une atrophie du foie, à une chitinisation de la partie terminale des cæcums hépatiques, et à une *dégénérescence graisseuse pathologique* du foie, qui croît parallèlement avec la marche de la maladie.

Chez les différents Crabes que nous avons examinés au mois de septembre : *Portunus puber*, *Pinnothere pisum*, *Porcellana platycheles*, *Idotea marina*, nous avons trouvé une glande hépatique riche en réserves graisseuses; les granulations sont généralement situées à la base des cellules digestives; chez Portunus puber, la graisse est très abondante, et occupe la plus grande partie de la cellule.

Crangon vulgaris. — Les Crevettes présentent un hépato-pancréas comparable à celui de l'Astacus fluviatilis; on y retrouve les trois espèces de cellules : nutritives, excrétrices et glandulaires.

Au mois de juin, c'est-à-dire un peu avant la ponte, la glande hépatique est extrêmement riche en graisse. Le protoplasma des cellules parait presque dépourvu de granulations graisseuses; celles ci ont été expulsées dans les vacuoles qu'elles remplissent en partie. L'état vital

de la cellule ne paraît pas modifié; le réseau protoplasmique est très net, et le noyau se colore fortement par la safranine.

D'autre part, plusieurs échantillons de Crevettes ont été examinés en septembre, c'est-à-dire après la ponte; nous avons pu remarquer que la glande hépatique était alors complètement dépourvue de granulations graisseuses.

L'*Eupagurus Bernhardus* présente, au mois de septembre, une glande hépatique chargée de grosses granulations graisseuses, bien distinctes les unes des autres, qui remplissent les cellules, en contournant les vacuoles, à l'intérieur desquelles elles tombent quelquefois.

Au mois d'avril, sur un échantillon provenant d'Arcachon, nous avons retrouvé une assez forte proportion de graisses dans les tubes hépatiques.

En résumé, nous voyons que le foie des Crustacés, comme celui des autres Invertébrés examinés, présente, à un moment donné, une grande abondance de réserves adipo-hépatiques; que, chez *Astacus*, ces réserves apparaissent au mois de mars, qu'elles sont très abondantes aux mois d'avril et de mai, qu'elles disparaissent vers les mois d'octobre et de novembre, et qu'elles sont tout à fait nulles aux mois de décembre, janvier et février.

Chez les *Crabes*, la fonction adipo-hépatique est plus développée, ainsi que l'a montré M. Dastre. On observe, néanmoins, d'assez grosses variations saisonnières.

Une maladie parasitaire qui sévissait à Wimereux sur les Crabes au mois de septembre, semble avoir déterminé un développement exagéré de cette fonction; ce fait est intéressant, si on le rapproche des dégénérescences ou surcharges graisseuses pathologiques, observées chez l'homme et chez les animaux supérieurs.

Enfin, une série d'autres espèces, que nous n'avons pu examiner qu'au mois de septembre, nous a paru présenter, à un haut degré, des réserves graisseuses uniquement réparties au niveau de la glande hépatique.

VERTÉBRÉS

De même que chez les Invertébrés, nous allons trouver, chez les Vertébrés, une fonction adipo-hépatique assez développée; mais à mesure que l'on avance dans la série animale, elle est de moins en moins évidente : d'une part, à cause de la complexité croissante des fonctions du foie; d'autre part, à cause de la diffusion beaucoup plus grande de la fonction adipogénique dans les différents tissus.

En effet, chez la plupart des Vertébrés, les réserves graisseuses se localisent en maint et maint organe : dans le tissu cellulaire sous-cutané, dans l'épiploon, dans les cartilages, dans la moelle des os, dans les capsules surrénales, dans le système nerveux, etc., en sorte que le rôle du foie, à cet égard, semble perdre de son importance, en perdant de sa spécificité.

Il n'en est rien cependant : le foie reste toujours un organe à fonction adipogénique spéciale, et, même alors qu'il paraît à peu près dépourvu de graisses à l'état normal, on voit celle-ci apparaître dans certaines circonstances : au moment de la reproduction, de l'allaitement, à la suite d'une alimentation spéciale, et surtout dans les maladies de cet organe; on ne peut comprendre l'importance de la transformation graisseuse pathologique du foie, sous l'influence du phosphore, de l'arsenic, de l'alcool, et de certains poisons microbiens, comme ceux de la tuberculose, ou de la fièvre jaune, que si l'on connaît la fonction adipo-hépatique à l'état physiologique.

La glande hépatique des Vertébrés est, d'ailleurs, construite sur un plan différent de celle des Invertébrés : la complexité croissante des fonctions a nécessité le dédoublement de la glande intestinale : l'hépato-pancréas des Invertébrés s'est transformé, d'une part en une glande à fonction digestive prédominante, le pancréas, et d'autre part, en une glande complexe, à fonction sanguine, antitoxique, régulatrice, à la fois garde-barrière et garde-manger, qui défend l'économie et régularise l'apport alimentaire.

Ce dédoublement a déterminé différentes modifications de structure, que nous allons résumer en quelques mots :

Embryologiquement, le foie des Vertébrés est dérivé de l'intestin moyen. Il est d'abord constitué par un ou deux diverticules du mésentéron. Plus tard, cette ébauche primitive se modifie différemment suivant les différents types, et de ces modifications résulte la formation d'un ou plusieurs bourgeons digestifs plus ou moins ramifiés : les ramifications forment, par leur ensemble, une véritable glande tubulée, telle qu'on l'observe chez les Poissons, les Batraciens, les Reptiles et les Oiseaux.

Quand on a affaire à un foie qui doit rester tubulé, il y a peu de modifications; les cordons de cellules hépatiques continuent à s'anastomoser et achèvent de se développer en tubules; des capillaires définitifs se développent encore entre eux : les vaisseaux

afférents et efférents se distinguent par le développement, autour d'eux, de tissu conjonctif, qui reste longtemps peu différencié.

Chez les Mammifères, on voit apparaître, à ce stade (embryon de Mouton de 55 millimètres) des cellules répondant à des germes vasculaires (C. vaso-formatrices de VAN DER STRICHT et de RENAUT); elles pénètrent dans les travées hépatiques elles-mêmes, directement entre les cellules épithéliales, se divisent rapidement et constituent l'îlot vasculaire; certaines cellules filles forment des globules rouges nucléés, d'autres constituent les germes vasculaires avec leur paroi granuleuse parsemée de noyaux, contenant à leur intérieur des globules rouges définitifs : ces cellules vaso-sanguines, appliquées directement contre les cellules hépatiques, constituent les capillaires radiés. Plus ou moins rapidement, ils se mettent en communication entre eux, avec les vaisseaux préexistants. Enfin, à ce moment, des cellules géantes et des cellules à noyau bourgeonnant apparaissent; elles auraient, pour VAN DER STRICHT et RENAUT (60), un rôle de remaniement des travées hépatiques, par phagocytose de certaines cellules hépatiques.

Lentement, par ce double mécanisme (cellules vaso-motrices et phagocytes) le parenchyme lobulaire est ramené à des îlots plus ou moins complètement individualisés, autour de bourgeons terminaux collecteurs des branches veineuses sus-hépatiques. Les centres de radiation lobulaire deviennent d'autant plus nombreux, les îlots ont une aire d'autant plus réduite et d'autant mieux circonscrite par les bandes porto-biliaires, que l'embryon de Mammifère devient plus âgé. La disposition lobulaire est d'ailleurs incessamment remaniée.

Histologiquement, chez les Batraciens, les tubes hépatiques se divisent dans toutes les directions et dans tous les plans; ils forment ainsi une masse compacte, où les différents tubules ne sont pas nettement visibles : le foie est pseudo-lobulaire.

Chez les Mammifères et chez l'homme, l'organe hépatique est remanié par les vaisseaux; il s'oriente autour d'eux, perd peu à peu son aspect tubulaire, et se dispose en travées lobulaires. Il représente alors le type d'une glande vasculaire sanguine. Chaque lobule hépatique forme une petite masse, souvent polyédrique, et n'ayant qu'un millimètre environ de diamètre. Les lobules sont séparés par des lignes blanchâtres, formant à chacun une enveloppe conjonctive, qui n'est que le prolongement de la capsule de Glisson. Entre les lobules sont des espaces triangulaires, appelés

espaces-*portes*, où se trouvent les ramifications de la veine porte, de l'artère hépatique, et des canaux biliaires.

Autour de chaque lobule, se trouve un double réseau de vaisseaux sanguins, formé par les ramifications de la veine porte et de l'artère hépatique. Ces vaisseaux envoient des capillaires à l'intérieur du lobule, qui gagnent en rayons de roue le centre du lobule, et se jettent dans la veine sus-hépatique centro-lobulaire, qui se réunit à la veine centro-lobulaire des autres lobules pour former la veine sus-hépatique. Entre les capillaires sanguins, sont situées les cellules hépatiques, disposées en travées irrégulières et rayonnantes, contiguës, par deux de leurs faces, aux capillaires sanguins. Au milieu des autres faces, les cellules sont en rapport avec les canalicules biliaires. La disposition de ces canaux biliaires permet de considérer le foie comme une glande biliaire, dont les conduits excréteurs sont précisément les canalicules biliaires.

La double orientation du foie, autour des vaisseaux sanguins et des canalicules biliaires, permet de considérer tour à tour cet organe comme une glande acineuse à excrétion intestinale, et comme une glande vasculaire sanguine, à sécrétion interne. Les fonctions multiples du foie confirment cette double conception :

Au début, le foie était considéré uniquement comme une glande biliaire à sécrétion intestinale; mais depuis 1850, après les travaux de Cl. Bernard sur la fonction glycogénique du foie, on le considère de plus en plus comme une glande à sécrétion interne; on a remarqué successivement que le foie des Vertébrés avait une fonction antitoxique, une fonction martiale, une fonction adipogénique, etc.

La *fonction glycogénique* est la plus importante et la mieux connue : le foie emmagasine le sucre sous forme de glycogène et le restitue au sang, sous forme de sucre, au fur et à mesure des besoins de l'organisme; le foie joue donc un premier rôle *glycopexique*. Il joue d'autre part, très vraisemblablement, un rôle *glycogénique*, car il semble que le foie forme du sucre aux dépens des albuminoïdes : un animal carnivore, nourri d'albuminoïdes exempts d'hydrates de carbone, n'en forme pas moins une grande quantité de sucre dans son foie. Cliniquement, dans certains cas de diabètes, on observe la formation d'une grande quantité de sucre, quoique les hydrocarbonés aient été proscrits de l'alimentation.

La *fonction antitoxique du foie* s'exerce aussi par rétention ou transformation : le foie retient un grand nombre de substances

toxiques : injectées par la veine porte, elles sont moins toxiques que par les veines périphériques (sels de cuivre, de zinc, atropine, glycérine, etc.); le foie transforme aussi d'autres substances toxiques en substances inoffensives : par exemple, les sels d'ammoniaque très toxiques sont transformés en urée au niveau du foie.

La *fonction uropoiétique* exprime en effet une fonction antitoxique du foie, dont l'activité est proportionnelle à celle du foie.

La *fonction martiale* montre également le rôle régulateur du foie; elle est principalement développée chez les Mammifères, peu après la naissance, pendant la lactation (Bunge); on la met en évidence au cours de la médication martiale ou dans certains cas pathologiques (diabète bronzé).

La *fonction adipo-hépatique*, comme la fonction glycogénique, paraît s'exercer par un double mécanisme : le foie fixe la graisse de l'alimentation et la met en réserve, comme il met en réserve tant de substances alimentaires ou toxiques, c'est à proprement parler, une fonction *adipo-pexique*.

Le foie paraît d'autre part, transformer en graisse qu'il retient, certaines autres substances, certains albuminoïdes, par exemple, ou certaines nucléines — c'est donc également une fonction *adipogénique*.

La fonction adipo-hépatique, que nous avons vue très considérable chez les Invertébrés, est plus difficile à suivre chez les Vertébrés.

Chez les *animaux à sang froid*, les Poissons par exemple, elle est souvent très considérable; les cellules hépatiques contiennent alors, à certains moments, une telle quantité de corpuscules graisseux, que l'organe en acquiert une couleur gris blanchâtre, et qu'il ressemble plutôt à une masse de graisse qu'à une glande biliaire.

Chez les *animaux à sang chaud*, par contre, la fonction adipo-hépatique est relativement peu développée et ne se manifeste qu'à certaines périodes de la vie, ou dans les cas pathologiques :

Pendant la *vie fœtale*, on rencontre habituellement, dans les cellules du foie, une grande quantité de très fines granulations graisseuses, qui restent dans la partie supérieure de la cellule et qui ne se réunissent pas en grosses masses, comme c'est la règle dans les périodes plus tardives de la vie. Weber a remarqué que, chez le petit Poulet, de seize à dix-neuf jours d'incubation, le jaune est résorbé par les vaisseaux sanguins et qu'il est conduit dans le foie. L'organe serait alors rempli de nombreux corpuscules graisseux

[illegible] prend une couleur jaune. Aussitôt après l'éclosion du jeune Poulet, la richesse en graisse des cellules du foie diminue, et l'organe prend une couleur ordinaire. LEREBOULLET (43) ayant constaté, chez un embryon humain et chez un fœtus de Lapin, une grande quantité de granulations graisseuses dans les cellules hépatiques, considère cet état comme une particularité de la période fœtale; mais FRERICHS ayant examiné un grand nombre de foies de fœtus d'hommes et d'animaux, a constaté parfois, mais pas toujours, de nombreuses granulations fines dans les cellules. Il semble donc que la graisse apparaît et manque suivant les époques du développement.

Pendant la *gestation*, le foie est très chargé de graisse; pendant la période d'*allaitement*, la graisse du foie est abondante et massée autour des veines sus-hépatiques (RANVIER, DE SINETY [68]). Ultérieurement, la graisse du foie redevient peu apparente.

L'*alimentation* est, d'autre part, une cause importante de surcharge adipeuse; déjà les Romains engraissaient des Oies, pour obtenir un foie riche en graisse. Dans ses leçons sur la nutrition, MAGENDIE fait remarquer que, lorsqu'on nourrit des Chiens avec du beurre, le foie est très riche en graisse, pendant que la peau prend un aspect huileux, et que des acides gras fluides s'écoulent des follicules sébacés. BIDDER et SCHMITT, LAUE, FRERICHS, GILBERT et CARNOT ont publié de semblables recherches.

Ces faits prouvent que le foie des Vertébrés retient les graisses tout comme il retient le sucre, le fer, les toxines, etc. On peut donc lui attribuer une fonction adipo-hépatique, comme on lui attribue une fonction glycogénique, une fonction martiale, etc.

Nous allons étudier analytiquement cette fonction chez les différentes classes des Vertébrés, et nous verrons que, dans toutes, la fonction adipo-hépatique peut être décelée, tout au moins à un moment donné de la vie physiologique.

Procordés. — Chez l'*Amphioxus*, le foie reste à l'état embryonnaire; il est constitué par un diverticule, en forme de sac, de l'intestin entodermique; l'épithélium, qui revêt ce sac, est formé de longues et étroites cellules cylindriques, à cils vibratiles. L'assimilation avec le foie est établie par la coloration verte des parois et par la présence de *fines granulations graisseuses dans ces cellules*.

POISSONS

Il y a, chez les Poissons, un certain rapport entre la forme du foie et celle du corps; ainsi, il est très allongé chez les espèces dont le corps est grêle comme l'Anguille, tandis qu'il est large chez la Raie. Tantôt le foie ne constitue qu'une seule masse, comme chez le Saumon, le Brochet, le Goujon, l'Anguille, la Lamproie : tantôt, au contraire, il est profondément divisé en deux ou trois lobes. Quelquefois il se fractionne beaucoup plus, comme cela se voit chez la Carpe, où ses différentes portions sont disséminées dans les espaces que les circonvolutions de l'intestin laissent entre elles. Néanmoins, le foie de tous les Poissons dérive génétiquement d'une forme fondamentale bilobée.

Il se développe toujours aux dépens de la partie antérieure de l'intestin moyen, et se transforme en un appareil glandulaire volumineux, rempli de sang, chargé de diverses fonctions : biliaire, glycogénique, martiale, adipogénique, etc.

Nous nous occuperons simplement de la fonction adipogénique.

Cette fonction est très développée, et elle est connue et utilisée depuis fort longtemps; l'emploi de ces huiles comme médicament remonte à la plus haute antiquité.

C'est ainsi qu'Hippocrate recommandait l'huile de foie de morue contre l'hystérie. Les Romains employaient l'huile de *Dauphin* intérieurement contre l'hydropisie et, extérieurement, contre les affections cutanées. Pline préconisait l'huile de phoque en fumigation contre l'hystérie. Les anciens recommandaient aussi l'huile de baleine intérieurement contre la constipation et, extérieurement, contre la teigne.

L'huile de foie de morue, comme l'huile de baleine, est un remède populaire connu depuis un temps immémorial en Angleterre, en Belgique en Hollande. De nos jours, son emploi est répandu dans le monde entier et donne lieu à des échanges économiques considérables.

Nons allons étudier comparativement, en suivant l'ordre de la classification, les différents types de foies que nous avons observés en insistant sur l'importance de la fonction adipo-hépatique.

Cyclostomes. — Chez les jeunes Ammocœtes, le foie est petit

et n'est pas encore infiltré de graisse, comme chez les Cyclostomes adultes et chez la plupart des Poissons.

A l'état adulte, le foie de l'*Ammocete branchialis* renferme, d'après Renaut (60), deux sortes de tubes glandulaires : les *cylindres de Remak*, correspondant aux tubes sécréteurs du foie; les autres, *canaux hépatiques*, représentent les tubes excréteurs.

Les canaux hépatiques sont de dimensions variables, et leur constitution est caractéristique : ils ont une mince paroi connective et une lumière large, bordée par un épithélium formé d'un seul rang de cellules cylindriques claires. Certains d'entre eux émettent des diverticules fermés en doigt de gant.

Les sections transversales de chaque cylindre de Remak montrent que celui-ci est formé par la réunion de quatre, ou même six rangées de cellules, limitant une lumière centrale de si petite dimension, qu'elle s'efface quand les réactifs fixateurs ont gonflé les cellules épithéliales. Les cellules glandulaires de Remak diffèrent des cellules canaliculaires; leur noyau occupe la région moyenne de la cellule; il est volumineux, arrondi, vésiculeux et nucléé. Le protoplasma est formé par un réseau de travées, qui donne au corps cellulaire une apparence spongieuse; dans les mailles du réseau, est une substance claire, qui, sous l'influence du sérum iodé, prend la coloration acajou caractéristique du glycogène.

Au-dessus du noyau, entre celui-ci et la lumière, le protoplasma est chargé de granulations graisseuses, que l'acide osmique teint en noir d'ébène. Sur les coupes transversales, on voit ces granulations comprises dans l'épaisseur des travées protoplasmiques, dessinant, tout autour du petit canal central, un cercle d'où partent une série de rayons.

Donc, la cellule hépatique se divise en deux zones : l'une, supranucléaire, dévolue à la sécrétion de la graisse; l'autre, infranucléaire réservée à la sécrétion du glycogène (Renaut).

La fonction adipogénique est très développée chez les *Holocéphales*; lorsqu'on pratique des incisions dans le foie mou de la *Chimœra monstrosa*, la graisse s'amasse de suite au fond de l'entaille, sous la forme liquide.

Plagiostomes. — Chez les Plagiostomes, le foie est volumineux, large et plat, moulé sur la forme du corps.

Acanthias vulgaris. — Nous avons recueilli en septembre, à Roscoff, un échantillon d'Acanthias vulgaris; cette espèce est vivipare et chaque utérus renfermait à cette époque 6 embryons parfaitement développés.

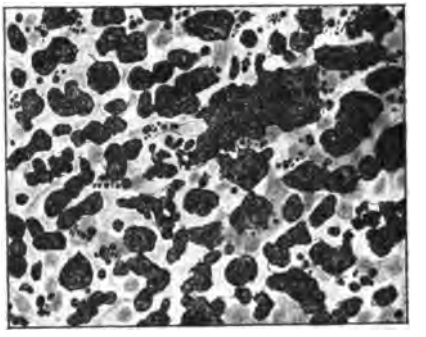

Fig. 15. — Foie d'*Acanthias vulgaris* recueilli en septembre : l'animal portait 12 embryons; le foie est extrêmement riche en graisse.

Le foie était blanc, volumineux, et laissait écouler à la coupe un liquide opalescnet.

Sur une préparation histologique on remarque que toutes les cellules hépatiques sont bourrées de grosses granulations graisseuses qui souvent, se réunissent en une masse qui remplit toute la cellule (fig. 15); les noyaux se colorent fortement par la safranine, ce qui indique bien que l'on assiste à une suractivité vitale de l'organe probablement en rapport avec le développement des embryons.



Fig. 16. — Foie de *Raja clavata* recueilli en septembre : extrêmement riche en graisse ovaires murs.

Raja clavata. — Chez les Raies le foie est divisé en trois lobes bien distincts, qui se divisent eux-mêmes en nombreux lobules.

La charpente du tissu conjonctif se manifeste très nettement : on voit même, à l'œil nu, les contours des lobules. Chaque lobule est de forme polygonale, la veine en occupe le centre, et la bordure extérieure, plus foncée, se compose d'une charpente conjonctive qui porte les vaisseaux; les conduits réticulaires de la substance conjonctive sont occupés par des cellules de sécrétion.

D'après Leydig (44), qui en donne un dessin démonstratif, les cellules hépatiques de la Raie sont pleines de granulations graisseuses. Ces cellules se desquament facilement et, d'après ce que nous avons pu voir,

il est nécessaire d'avoir des pièces excessivement fraîches pour observer la constitution des cellules, et l'organisation graisseuse. Il semble néanmoins, malgré cette cause d'erreur, que dans nos échantillons examinés au mois de février, la glande soit relativement moins riche en graisse.

D'autre part, nous avons pu examiner un échantillon de *Raja clavata* au mois de septembre; l'ovaire était alors complètement mûr et les œufs prêts à être pondus; le foie était volumineux, avec un aspect graisseux très marqué. Sur une coupe histologique, les cellules hépatiques ne sont plus visibles, elles sont masquées par une accumulation de graisse considérable; les granulations se sont soudées entre elles, et le foie ressemble à un véritable réservoir adipeux (fig. 16). De même que pour l'Acanthias vulgaris, ces réserves considérables de graisses dans le foie nous paraissent en rapport avec le développement embryogénique.

Céléostéens. — La fonction adipo-hépatique est très développée chez les Physostomes.

Anguilla vulgaris. — L'Anguille présente un foie notablement surchargé de graisse. Nous en avons examiné plusieurs échantillons aux mois de février et de septembre : ils étaient comparables entre eux.

Les tubules hépatiques sont formés par la réunion de 4 à 6 cellules coniques à base convexe; au centre, se trouve un canal glandulaire, presque capillaire. A la périphérie, les boyaux cellulaires sont entourés par de gros capillaires sanguins, avec des cellules endothéliales très développées.

Le noyau des cellules hépatiques est rond, volumineux, et présente, au centre, un gros nucléole, qui se colore fortement par la safranine; le protoplasma de ces cellules est granuleux et présente deux zones bien distinctes : l'une, infra-nucléaire, est remplie de granulations très fines, colorables en gris clair par l'acide osmique; l'autre zone, supra-nucléaire, renferme des granulations graisseuses fines et abondantes, en sorte que la région surchargée de graisse se trouve contiguë au capillaire sanguin.

La graisse est répartie à peu près régulièrement dans toutes les cellules hépatiques; elle se présente en granulations de moyenne grosseur, bien distinctes les unes des autres, et placées dans la partie supérieure de la cellule; la partie voisine du canalicule biliaire en est, au contraire, privée; les cellules endothéliales sanguines, très nettes, sont complètement dépourvues de graisse; on n'en trouve pas non plus dans les capillaires sanguins.

Salmo salvelinus. — Le foie de Saumon, examiné au mois de mars, présente des cellules hépatiques gorgées de grosses granulations graisseuses; souvent même ces granulations se réunissent entre elles et forment une grosse masse de graisse, qui rejette le noyau et le protoplasma à la périphérie de la cellule.

Tinca vulgaris. — Nous avons examiné plusieurs foies de Tanches, à différentes époques de l'année, aux mois de février, mars, avril, mai et juin. Tous nos échantillons nous ont présenté des granulations graisseuses, mais en quantité minime, et presque comparable chez les différents individus, et aux différentes époques de l'année.

La graisse se présente généralement en granulations très fines, disséminées irrégulièrement dans la cellule; la plupart des cellules en sont dépourvues. On peut donc dire que le foie de la Tanche est peu riche en réserves graisseuses; d'autre part, nous avons constaté qu'il y a, après la mort, production de graisse cadavérique dans le foie; celle-ci apparaît dès le quatrième jour et se présente en très grosses granulations, qui se colorent en noir par l'acide osmique. Ces granulations augmentent de plus en plus et deviennent très abondantes vers le septième jour. Nous aurons l'occasion de revenir sur ces faits dans la deuxième partie.

Nous n'avons trouvé aucune trace de granulations graisseuses dans le foie de la Truite (*Trutta lacustris*), examiné au mois de mars, ni dans celui du Goujon (*Gobio fluviatilis*) examiné au mois de février.

Cyprinus Carpio. — Nous avons pu examiner, mois par mois, pendant toute une année, la glande hépatique chez la Carpe. De ces recherches, il découle que la fonction adipo-hépatique est très développée, mais qu'elle est sujette à des variations saisonnières très nettes.

Au mois de *décembre*, l'individu examiné présente une glande hépatique complètement dépourvue de granulations graisseuses.

Au mois de *février*, la graisse commence à apparaître, mais le foie en est relativement peu riche; les granulations noires sont de moyenne grosseur, distinctes les unes des autres; certaines cellules n'en contiennent pas, d'autres en contiennent, mais d'une façon modérée.

Au mois de *mars*, la glande est déjà plus riche en graisse; les granulations sont plus grosses, plus abondantes, mais toutes les cellules n'en renferment pas encore.

Au mois d'*avril*, le foie paraît contenir beaucoup plus de réserves graisseuses qu'aux autres époques de l'année; les granulations sont de taille très inégale; les unes très petites, les autres grosses, provenant de la coalescence de plusieurs petites; toutes les cellules hépatiques en sont chargées, la glande est à ce moment très riche en graisse.

Aux mois de *mai* et de *juin*, les réserves hépatiques sont encore très abondantes, mais cependant elles le sont moins qu'au mois d'avril, et elles tendent à disparaître.

En résumé : la glande hépatique de la Carpe présente une surcharge graisseuse à une certaine période de l'année; elle commence vers le mois de juin, devient de plus en plus abondante jusqu'au mois d'avril, pour régresser ensuite, et devenir tout à fait nulle au mois de décembre.

Or, nous remarquerons qu'ici la fonction adipo-hépatique paraît

être en rapport avec la fonction génitale; en effet, le foie accumulerait les réserves graisseuses pendant les mois de février à avril, pour les transmettre aux œufs lors de la ponte, qui a lieu ici de mai à juin.

D'autre part, nous avons examiné, au mois d'avril, le foie de jeunes carpes longues de 6 à 8 centimètres, c'est-à-dire trop jeunes pour reproduire, et nous n'avons trouvé aucune trace de graisse dans le foie de ces individus, alors qu'à cette même époque nous en trouvons une très grande quantité chez les individus adultes.

ANACANTHINES. — La fonction adipo-hépatique est excessivement développée, surtout chez les Morues.

Gadus Morrhua. — Le foie des Morues est composé de trois lobes inégaux, dont le volume et l'aspect varient suivant la saison.

En *décembre* et *janvier*, les foies sont petits, durs, maigres et colorés; en *février* et *mars*, ils sont déjà plus gros, mais encore rougeâtres, et ne contiennent que peu d'huile. Ce n'est qu'aux mois d'*avril* et de *mai* que l'huile apparaît en notable quantité; c'est du mois d'*août* au mois de *novembre* que le volume du foie est le plus gros, et le rendement en huile plus abondant.

Sur les lieux de pêche, au début de la saison, le plus grand nombre des foies semble malade; beaucoup sont tachetés de points verdâtres, d'autant plus nombreux et foncés que la maladie est plus avancée; cette altération peut même envahir le foie tout entier. D'autres ont une forme allongée, une teinte grisâtre, une texture fibreuse; l'huile que présentent de tels foies est peu abondante, colorée et fétide; de plus, à cette époque, les foies contiennent presque tous un ou deux vers, qui atteignent jusqu'à 2 centimètres de long. Au milieu de la saison, les foies malades sont rares; vers la fin de la saison, ils sont moins beaux et présentent, à leur surface, de petits vers enkystés qui sont logés dans une dépression de l'organe (ROUSSEL) (62).

Nos échantillons ont été recueillis à Wimereux, au mois d'août, c'est-à-dire au moment où les foies sont très riches en graisse; ils sont, en effet, de couleur claire, presque crémeux.

Le foie est composé de trois lobes inégaux; deux sont courts et épais, le troisième, plus mince, est 7 ou 8 fois plus long que les autres.

Ces lobes sont divisés en un grand nombre de lobules, dont chacun présente, sur une coupe, la forme d'un cercle ayant pour centre la veine sus-hépatique, et, pour circonférence, une ligne réunissant les espaces porto-biliaires de Kiernan, et enfin, pour rayons, les capillaires porto-sus-hépatiques.

Entre les capillaires sanguins, sont logées les cellules hépatiques, qui sont polyédriques, formées d'un noyau et d'une masse de protoplasma réticulé, contenant des granulations de différents ordres (pigments biliaires, glycogène, graisse).

La *graisse* est presque uniformément répandue dans toutes les cellules; elle se présente en petites gouttelettes qui se réunissent souvent pour en former de grosses remplissant en grande partie la cellule. On trouve cette graisse en quantité appréciable dans les canaux biliaires, et très rarement dans les vaisseaux sanguins.

Il ne s'agit pas ici d'un foie pathologiquement gras, mais d'un foie surchargé de réserves adipeuses; en effet, le réseau protoplasmique n'est pas déformé par la présence de l'huile, le noyau reste visible et bien colorable par les réactifs, ce qui rend l'aspect de ce foie tout à fait différent d'un foie gras pathologique.

L'*Ammodytes tobianus* que nous avons recueilli à Wimereux présente, au mois de septembre, un foie rempli de granulations graisseuses; ces granulations sont tellement abondantes qu'elles masquent complètement les détails de structure de la glande. Par places, l'acide osmique n'a pas pénétré jusqu'au centre de la pièce, la graisse a disparu pendant les manipulations histologiques, et l'on peut voir les cellules hépatiques, de forme hexagonale, remplies de petites vacuoles de graisse évacuée; au centre se trouve le noyau, qui se colore nettement par les réactifs, ce qui indique le bon état vital de la cellule, et montre que nous sommes en présence de réserves graisseuses accumulées dans cet organe pour des besoins ultérieurs, et non d'une dégénérescence pathologique.

Merlangus vulgaris. — Nous avons examiné plusieurs échantillons de Merlangus vulgaris, et nous avons remarqué qu'au mois de *mars*, les cellules hépatiques renfermaient quelques rares granulations graisseuses très fines et très disséminées, la plupart des cellules n'en contiennent pas du tout.

Au mois d'*avril*, la graisse est beaucoup plus abondante dans le foie, presque toutes les cellules renferment des granulations graisseuses, de grosseurs différentes, tantôt très petites, à peine visibles, tantôt grosses comme le noyau.

Au mois de *septembre* le foie du Merlangus vulgaris est complètement dépourvu de granulations graisseuses.

Chez les Acanthoptères, nous avons examiné 6 échantillons de *Labrus mixtus*, dont 3 ont été recueillis à Roscoff, et 3 à Wimereux, au mois de septembre; tous renfermaient des granulations graisseuses en petite quantité, et avec des différences individuelles peu sensibles. Parmi les échantillons recueillis à Wimereux, l'un est très pauvre en graisse; quelques cellules renferment une ou deux granulations graisseuses, mais la plupart n'en renferment pas; l'autre échantillon possède un peu plus de granulations, plus grosses, sans être toutefois très nombreuses; le troisième est à peu près comparable au premier.

Les autres échantillons recueillis à Roscoff sont également pauvres en réserves graisseuses; un, cependant, présente, autour des vaisseaux, des cellules très chargées de granulations graisseuses.

A la même époque, nous n'avons pas trouvé de graisse dans le foie du *Blennius folius*; par contre, celui du *Gobius minutus* présente un foie tellement gras, que la cellule est entièrement remplie par une grosse masse, qui se colore en noir intense par l'acide osmique : tout détail de structure cellulaire est masqué par cette surcharge graisseuse. De même, le *Cottus bubialis* a le foie excessivement gras; mais ici la graisse ne se présente pas en grosse masse, comme c'est le cas chez le Gobius minutus, mais en fines granulations très régulièrement réparties dans toutes les cellules.

En résumé, nous voyons que, chez les Poissons, la fonction adipo-hépatique est excessivement développée et existe à peu près à toutes les périodes de l'année; il y a, néanmoins, de grandes variations saisonnières. Ce développement est tel qu'il a donné lieu à des industries florissantes, et qu'on utilise la fonction adipo-hépatique sur une échelle telle, que l'on vend chaque année des millions de litres d'huile de foie de morue, sans compter les huiles de foie de raie, de phoque, etc.

Cette fonction, si importante, est peut-être en relation (nous le verrons dans la deuxième partie de ce travail) avec le genre de vie de l'animal, sa nourriture, sa température basse, ou la nécessité de protéger les tissus de l'animal contre l'eau ambiante.

Nous aurons à discuter chacune de ces hypothèses; d'ores et déjà, nous pouvons dire que la variation saisonnière de la fonction adipo-hépatique existe, et semble, tout en étant souvent masquée par la surabondance de graisse, en rapport avec la fonction génitale.

AMPHIBIENS

Le foie est une grosse masse brunâtre, multilobée, placée en avant de l'intestin, en arrière du cœur, et recouvrant l'estomac, le duodénum, les poumons, etc.

Le foie des Amphibiens est généralement divisé en 4 lobes : 2 latéraux et 2 médians; les premiers recouvrant tout ou en partie les autres; les deux lobes latéraux sont les plus grands, leur face ventrale est convexe, et leurs bords antérieurs arrondis forment entre eux un angle dans lequel vient se loger la pointe du cœur; celui de gauche présente, sur son bord interne, une incision plus ou moins profonde, qui tend à le diviser en 2 lobules.

Par leur portion postérieure, les lobes latéraux recouvrent une grande fraction du lobe médian ventral, lequel recouvre à son tour

la région postérieure de l'estomac, et la courbure du duodénum dans laquelle est compris le pancréas. Le quatrième lobe hépatique, plus petit, plus ramassé sur lui-même que les précédents, est situé à la face dorsale de l'intestin grêle; il lui est attaché par son bord postérieur, au moyen d'un ligament hépato-duodénal. Les 4 lobes sont réunis les uns aux autres par une bandelette étroite de tissu hépatique.

Leur produit de sécrétion, la bile, de couleur verdâtre, est expulsée par un double système de canalicules très fins, et tellement empâtés dans la substance du foie et celle du pancréas, qu'il est fort difficile de les mettre en évidence.

Ces canalicules confluent vers un canal collecteur, le canal cholédoque, qui communique avec la vésicule biliaire, immédiatement reconnaissable à sa couleur vert foncé et à sa forme globulaire.

Chez la *Salamandra maculosa* le foie est formé de tubes très fins, qui s'anastomosent les uns avec les autres, et dont tous les canaux excréteurs convergent vers un canal collecteur commun, qui déverse son contenu dans l'intestin.

Sur une coupe transversale, on constate que chaque tube hépatique est formé par la réunion de trois à cinq grosses cellules, triangulaires, à base convexe; le canal central est très étroit, presque capillaire et envoie de fins prolongements entre les cellules.

Les cellules hépatiques sont entourées d'une fine membrane cellulaire; le protoplasma forme des fibres longitudinales, c'est-à-dire dirigées de la base renflée vers le capillaire central; dans le voisinage de ce dernier, les fibres sont plus ou moins régulières, elles s'écartent et forment des vacuoles, les espaces intercellulaires ne sont pas nettement visibles.

Le noyau, rond et volumineux, est contigu à une paroi latérale et présente un nucléole disséminé en grains plus ou moins fins, dans une trame épaisse ; le véritable nucléole manque complètement.

Les cellules hépatiques renferment deux sortes de granulations : les unes petites, de grosseur uniforme, sont contiguës à la trame et s'y présentent en plus grande abondance dans le voisinage du capillaire central; on les désigne sous le nom de granulations hépatiques; elles ne font jamais défaut, mais parfois elles sont à peine visibles et sont placées régulièrement près des fibres protoplasmiques, si près, que les fibres semblent formées de granulations; elles se colorent nettement avec la fuchsine et l'hématoxyline. On ne sait rien sur leur importance physiologique; ce sont probablement des granulations biliaires; on les trouve en relation avec les canaux biliaires et jamais dans le canal hépatique (SCHNEIDER). Les autres granulations sont formées de graisses; elles manquent souvent, mais dans certaines circonstances elles peuvent être très abondantes (ALTMANN).

Nous avons examiné plusieurs échantillons de glandes hépatiques de *Salamandra maculosa*; nous avons pu constater que, chez cette espèce, la fonction adipo-hépatique est très développée, mais qu'elle varie énormement suivant les individus.

Chez certains, le foie est complètement dépourvu de graisse; chez d'autres, au contraire, il en est très riche.

Les granulations graisseuses se présentent en fines gouttelettes extrêmement nombreuses, et réparties à peu près régulièrement dans toute la cellule hépatique; certains foies sont encore plus riches en graisse, les granulations sont beaucoup plus grosses, certaines même remplissent toute la cellule et rejettent le noyau et le protoplasma à la périphérie. Il est assez difficile de voir, ici, si la fonction adipo-hépatique est en rapport direct avec la fonction génitale; la femelle est vivipare et porte, près d'un an, de 30 à 50 petits têtards, qui éclosent dans l'eau et ont environ 3 centimètres de long.

Il est intéressant de remarquer qu'un traumatisme quelconque excite la fonction adipo-hépatique. M. P. Carnot a constaté que lorsqu'on sectionne un foie de Salamandre, cet organe se régénère et présente, tout autour de la surface de section, des cellules hépatiques très riches en graisse, dès la soixantième heure après l'opération, qui augmentent encore et deviennent très considérables au bout de 100 heures.

Chez le *Triton*, le foie présente une grande quantité de granulations graisseuses aux mois de juin et juillet; par contre, il en est très pauvre en octobre.

Le foie des jeunes Grenouilles ou Têtards est formé de cellules embryonnaires, renfermant des granulations graisseuses, en plus ou moins grande quantité suivant les individus examinés; certains même ont une glande hépatique complètement dépourvue de graisse; chez d'autres, on trouve, de place en place, une cellule hépatique contenant à son intérieur une ou deux granulations colorables en noir intense par l'acide osmique; chez d'autres individus enfin, ces granulations sont plus abondantes, mais en général, le foie des Têtards est pauvre en réserves graisseuses.

La fonction adipo-hépatique existe néanmoins et peut être mise en évidence par une hyperfonction artificielle de la glande. Par exemple, si on injecte trois gouttes d'une solution de nitrate de pilocarpine au 1/10e dans la cavité péritonéale, on voit les cellules hépatiques se bourrer de petites granulations, qui se colorent en noir par l'acide osmique, et qui sont, à n'en pas douter, des granules adipeux.

Chez l'adulte, c'est-à-dire chez la *Grenouille*, les cellules hépatiques ne renferment pas de graisse décelable par l'acide osmique, pendant une grande partie de l'année; elle apparaît en très petite quantité au mois de *janvier*, avec cette particularité qu'elle ne se trouve pas dans les cellules hépatiques, mais dans les vaisseaux; un peu plus tard, vers le mois de *février*, c'est-à-dire un peu avant le développement de l'ovaire, on constate que les cellules hépatiques sont toujours dépourvues de graisse, et que celle-ci est très abondante dans les vaisseaux et

se présente en grosses granulations au milieu des globules sanguins. Au mois de *mars*, alors que l'ovaire est en plein développement et que la ponte est proche, l'aspect de la glande change; le foie est plus volumineux, de teinte plus pâle. Sur une coupe, on constate que la graisse se trouve encore dans les vaisseaux, mais en quantité beaucoup plus considérable et en granulations beaucoup plus grosses qu'au mois de février; de plus, les cellules hépatiques renferment des granulations graisseuses, qui occupent parfois une grande partie de la cellule et rejettent le noyau et le protoplasma à la périphérie. Néanmoins, le noyau se colore fortement en rouge par la safranine, ce qui indique son bon état vital.

Nous voyons donc que chez la Grenouille, comme d'ailleurs chez la

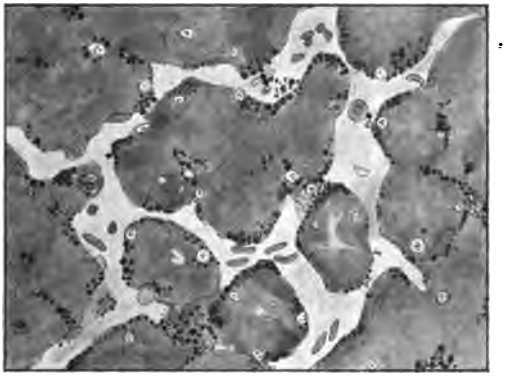

Fig. 17. — *Bufo vulgaris* en état de suralimentation. La graisse se trouve répartie en grande quantité dans les cellules endothéliales, on en trouve même à l'intérieur des vaisseaux.

plupart des espèces que nous avons examinées, la fonction adipo-hépatique semble parallèle à la fonction génitale.

Au mois d'août, nous avons examiné un échantillon de Crapaud (*Bufo vulgaris*) en état de suralimentation; la graisse était abondante dans le foie, et spécialement localisée dans les cellules endothéliales (fig. 17).

REPTILES

Le foie est très volumineux; il occupe presque toute la moitié antérieure de la cavité abdominale et a, dans son ensemble, la forme d'un demi-cône épais, dont la pointe antérieure s'engage entre les poumons et touche le péricarde.

La face ventrale est bombée, moulée sur la paroi ventrale; la face dorsale, creusée pour embrasser l'estomac, est marquée d'un

profond sillon, dans lequel s'engagent les plis mésentériques venant de l'estomac.

Les bords du foie sont découpés en lobes et lobules arrondis, dont la forme semble varier beaucoup suivant l'état de nutrition.

Au milieu du bord postérieur du foie, se trouve une forte incision dans laquelle sont logés ventralement la vésicule biliaire, et, dorsalement, le pancréas. De cette encoignure, part encore un fort ligament mésentérique, qui se porte sur la ligne médiane du ventre, conduisant les vaisseaux.

Chez les deux sexes, se trouve un lobule droit, appliqué au flanc, et duquel part, *chez la femelle*, une bride mésentérique qui relie l'ovaire droit à ce lobule.

La vésicule biliaire pyriforme est logée dans l'encoignure médiane, dont part l'attache mentionnée. Les canaux biliaires venant du foie débouchent au col de la vésicule, qui envoie un canal cystique horizontal en arrière. Quelques canaux hépatiques indépendants courent parallèlement avec le conduit vers l'anse de l'estomac.

Nous avons examiné un échantillon de Couleuvre (*Coluber Æsculapii*) au mois d'août. Le foie était relativement peu riche en graisse; les cellules hépatiques présentaient, de place en place, quelques rares granulations graisseuses; la graisse était surtout localisée dans les cellules conjonctives périlobulaires et se présentait en grosses granulations qui occupaient souvent la plus grande partie de la cellule.

Nous avons observé ce même fait sur un Serpent examiné à la même époque; les réserves graisseuses du foie sont peu abondantes et se trouvent principalement à l'intérieur des cellules conjonctives.

Chez une Couleuvre recueillie en août et présentant 17 œufs dans l'abdomen, la glande hépatique était assez riche en graisse.

Nous avons examiné plusieurs foies de Lézard aux mois d'août et de septembre; aucun de nos échantillons n'a présenté de graisse en quantité sensible; les granulations sont petites, très rares et très distantes les unes des autres; les réserves graisseuses sont, pour ainsi dire, nulles à cette époque.

Chez la Tortue (*Testudo græca*), les cellules hépatiques renferment, au mois d'avril, quelques rares granulations graisseuses; celles-ci sont plus abondantes dans les cellules conjonctives qui entourent les lobules.

Un autre échantillon, examiné au mois d'octobre, présente des granulations graisseuses en quantité plus appréciable, néanmoins la glande hépatique est encore très pauvre en réserves adipeuses.

En résumé, nous voyons que, chez les Reptiles, la fonction adipo-hépatique paraît peu développée, que les granulations grais-

seuses sont fines et peu abondantes dans les cellules hépatiques et que, chez la Couleuvre, comme du reste chez le Serpent et chez la Tortue, la graisse est surtout localisée dans les cellules conjonctives périlobulaires.

OISEAUX

Le foie des Oiseaux se rapproche beaucoup par sa situation, sa forme et sa structure, de la glande hépatique des autres Vertébrés. Il forme généralement, au-devant du ventricule succenturié, une grosse masse de couleur brun rougeâtre, composée de deux lobes volumineux, qui contournent les flancs du corps et arrivent sur la face ventrale, en enveloppant la pointe du cœur.

Le lobe gauche est le plus volumineux et recouvre en partie le lobe droit plus petit. A la face dorsale, les lobes sont beaucoup plus épais et entourent une partie du ventricule succenturié, en se soudant l'un à l'autre. Il y a d'ailleurs une grande irrégularité de forme dans les lobes du foie, et très fréquemment cet organe présente plusieurs lobules secondaires. L'intestin est, en partie, logé à l'intérieur du foie, dans ses replis longitudinaux; la moitié antérieure du gésier musculaire est incluse dans le lobe gauche.

La vésicule biliaire fait défaut chez la plupart des Pigeons et des Perroquets; la bile est versée dans le duodénum par deux canaux, dont l'un, plus gros, vient déboucher à l'extrémité proximale du duodénum, et dont l'autre, plus fin et plus long, suit le bord interne de l'anse remontante du duodénum, et s'ouvre alors dans ce dernier, auprès des canaux postérieurs du pancréas.

Chez les Rapaces, et les Nageurs, au contraire (qui se nourrissent de chair) il y a une vésicule biliaire volumineuse. La bile est alors généralement évacuée du foie par deux canaux : l'un, canal hépato-entérique, provient du lobe gauche et débouche directement au milieu de l'anneau duodénal; l'autre canal provient du lobe droit et se rend à la vésicule biliaire : c'est le canal hépato-cystique. Un autre conduit, canal cystico-entérique, relie la vésicule biliaire à l'intestin.

Chez les Oiseaux, le tissu conjonctif du foie est faiblement développé; la subdivision en lobules y est à peine visible.

Les cellules hépatiques sont entourées d'une membrane très délicate, et sont, dans certaines périodes de la vie, remplies de gouttelettes de graisse, soit d'une façon constante, soit passagèrement; le foie ressemble à une masse de suif, de couleur blanc grisâtre.

Les fonctions générales du foie des Oiseaux sont celles des autres Vertébrés supérieurs; la fonction glycogénique est très développée; d'après Claude Bernard, on trouve du glycogène dans le foie des petits Poulets, vers les cinq ou six derniers jours de l'incubation, bien qu'il en persiste encore dans le sac vitellin.

La fonction uropoiétique ne présente pas, par contre, la même signification que chez les animaux supérieurs : on sait que l'acide urique tient lieu d'urée chez les Oiseaux, et ce fait s'explique, d'après les recherches de MM. Richet et Chassevant (61), par l'absence dans le foie des Oiseaux et dans le foie des Canards, en particulier, d'un ferment uropoiétique.

Au point de vue de la fonction adipogénique, il y a d'assez grandes différences suivant les animaux examinés, leur genre de vie et le régime alimentaire auquel ils sont soumis. On sait, en effet, à quelle quantité excessive de graisse peuvent être amenés les foies de certains Oiseaux engraissés d'une façon particulière, pour la fabrication des foies gras. Nous reviendrons d'ailleurs plus en détail dans une autre partie de ce travail sur les conditions de cette industrie.

Nous remarquerons simplement ici que la fonction adipogénique existe chez les Oiseaux, mais qu'elle est sujette à de grandes variations : tantôt les cellules ont simplement un contenu finement granuleux, tantôt ce contenu est parsemé de globules de graisse dont la masse prédomine.

Les Palmipèdes, qui doivent vivre et chercher leur nourriture dans l'eau, possèdent un plumage épais, serré, une couche chaude de duvet et une grosse glande uropygienne, qui leur sert à huiler leurs plumes; ils ont, en outre, une certaine quantité de graisse dans les téguments, qui a pour but de rendre ceux-ci imperméables à l'eau. On peut se demander si le foie ne serait pas le réservoir naturel de ces graisses : on constate, en effet, que la fonction adipogénique du foie est beaucoup plus développée chez les Palmipèdes aquatiques que chez les Oiseaux terrestres; parmi ceux-ci, les Oies, les Canards, qui ont une origine aquatique, ont un foie qui s'adapte plus facilement à un engraissement artificiel que celui des autres Oiseaux.

Certains Oiseaux, qui se nourrissent de poissons à chair imprégnée d'huile, ont généralement une glande hépatique riche en graisse (*Gallinula*, *Vanellus*, *Greba*); d'autres, se nourrissant

principalement de graines oléagineuses, ont un foie relativement gras : pour provoquer, chez les Canards et chez les Oies, la formation de foies gras, on les nourrit de préférence avec des graines de maïs. L'alimentation joue donc un rôle important sur la teneur en graisse du foie chez les Oiseaux.

D'autre part, on remarque que certains Oiseaux qui, à l'état normal, ont une glande hépatique dépourvue de graisse, présentent, un peu avant l'ovulation, une grande quantité de granulations graisseuses dans le foie. Les Serins, les Poules, les Canards, les Oies, par exemple, n'ont de graisse dans le foie qu'au moment de la ponte; de même les Goélands, les Poules d'eau, les Vanneaux, ont une fonction adipogénique du foie plus développée au printemps.

Si l'alimentation joue un rôle important dans la constitution des réserves adipeuses du foie, celle-ci paraît soumise à certaines lois, puisque les Oies ne s'engraissent bien que lorsque les froids commencent à se faire sentir, c'est-à-dire un peu avant la ponte; vers la fin de décembre commence l'époque de la reproduction, et à ce moment il n'est plus possible d'obtenir de bons foies gras.

La graisse est normalement beaucoup plus abondante chez les tout jeunes oiseaux que chez les adultes. Weber a remarqué que chez le petit Poulet, de 16 à 19 jours d'incubation, le foie est rempli de corpuscules graisseux. Aussitôt après l'éclosion du jeune Poulet, la richesse en graisse des cellules du foie diminue, et ce n'est que plus tard, sous l'influence de certaines conditions physiologiques, que la fonction adipo-hépatique est de nouveau très active, au moment de la ponte ou d'une alimentation surabondante.

Nous avons examiné un certain nombre de foies d'Oiseaux d'espèces différentes et recueillis dans des conditions variées de saisons, de température, d'alimentation et de vie génitale.

Palmipèdes. — La fonction adipogénique du foie est très développée chez les Palmipèdes; elle est néanmoins sujette à de grandes variations saisonnières ou individuelles. Tous les échantillons que nous avons examinés ont présenté, à un moment donné tout au moins, une certaine quantité de graisse dans le foie.

La glande hépatique du *Podiceps cristatus* (Grèbe huppée) est relativement peu riche en réserves graisseuses au mois de février. A cette époque, la graisse est surtout localisée dans les cellules endothéliales qui bordent les vaisseaux; ces cellules sont bourrées

de fines granulations graisseuses et se colorent entièrement en noir par l'acide osmique; par contre, les cellules hépatiques sont très pauvres en graisses et renferment quelques rares granulations distinctes les unes des autres.

Nous avons examiné un certain nombre d'échantillons de foies d'oies (*Anser cinereus*) : nous avons pu constater que, normalement, le foie est presque entièrement dépourvu de granulations graisseuses; on sait, au contraire, quel énorme degré de surcharge graisseuse peut acquérir le foie de cet animal par une préparation spéciale.

Sur un de nos échantillons qui présentait des tubercules et des cellules géantes, les granulations graisseuses étaient très abondantes dans toutes les cellules, les noyaux se coloraient mal par la safranine et indiquaient que nous avions affaire à un foie pathologiquement gras, comme on en rencontre chez l'homme tuberculeux.

Dans l'engraissement artificiel des Oies, le foie ne se charge de graisse que lorsque les différents organes du corps, et surtout les viscères abdominaux, en sont pour ainsi dire saturés.

Les cellules des foies d'Oies engraissées différeraient (Lereboullet) (43) des cellules pathologiques, en ce que la graisse qui remplit les premières reste sous la forme de gouttelettes distinctes, accumulées dans la cellule, tandis que, dans les cellules pathologiques, la graisse se réunit en gouttes de plus en plus volumineuses, et finit par former le plus souvent une grosse goutte unique qui distend la cellule comme un ballon. Les cellules graisseuses des Oies ressemblent, sous le rapport de la disposition de la graisse dans leur intérieur, aux cellules graisseuses physiologiques du fœtus, ou à celles des animaux inférieurs. Dans cette altération du foie, il ne se forme pas de cellules graisseuses particulières, mais les cellules hépatiques peuvent doubler et tripler de volume par suite de l'accumulation de graisse. Ce développement des cellules explique l'augmentation de volume des foies gras.

D'autre part, V. Balthazard (2) a remarqué, après Dastre et Morat, que les Lécithines étaient alors très abondantes : Un foie gras d'Oie pesant 1 160 grammes lui a donné 50 p. 100 d'extrait alcoolo-éthéré, et 9,8 p. 100 de Lécithines. Un autre foie un peu moindre, pesant 850 grammes, contenait 54 p. 100 d'extrait alcoolo-éthéré et 22,9 p. 100 de Lécithines.

Ces valeurs diffèrent notablement; mais, fait remarquer V. Balthazard, la dégénérescence graisseuse du foie est un processus

pathologique, que l'on étudie à divers stades. Il est probable que l'un des stades est constitué, comme l'admettent MM. Dastre et Morat (17), par une dégénérescence lécithique, ou plutôt par une surcharge lécithique du foie; le second stade, par une transformation sur place des Lécithines en graisses. Cette transformation s'accompagnerait d'élimination excessive d'acide glycéro-phosphorique par l'urine (Lépine) (42).

Nous avons examiné plusieurs foies de *Canards*; parmi ceux-ci, trois échantillons étaient complètement dépourvus de graisse; un quatrième en présentait d'une façon discrète : sur la coupe histologique on voyait de place en place une cellule hépatique renfermant quelques granulations graisseuses (3 à 6); la plupart des cellules, ainsi que les vaisseaux, n'en contenaient pas. Tout comme les Oies, les Canards sont susceptibles d'engraissement et peuvent donner des foies gras. Sur des coupes de foies gras de Canard, nous avons remarqué que la graisse était en petites gouttelettes dans les cellules, et en abondance telle, qu'il était impossible de distinguer aucun détail de structure cellulaire; le noyau se colorait mal par les réactifs et était souvent masqué par les granulations graisseuses.

Laridœ. — Le Goéland possède, au mois d'avril, une assez grande quantité de réserves adipeuses dans le foie; toutes les cellules hépatiques sont bourrées de très fines granulations graisseuses, qui se colorent en noir intense par l'acide osmique.

Echassiers. — *Charadus pluvialis.* — L'échantillon de Pluvier que nous avons examiné au mois d'avril était très peu riche en graisse. Les cellules hépatiques étaient bourrées de granulations safranophiles, de moyenne grosseur, et renfermaient quelques rares granulations graisseuses; les cellules endothéliales étaient, au contraire, très riches en graisse, ainsi que nous l'avons déjà remarqué chez le Grèbe.

Le *Vanellus cristatus* présente, au mois d'avril, un foie très riche en réserves graisseuses : toutes les cellules hépatiques renferment de la graisse en granulations plus ou moins grosses; souvent plusieurs de ces granulations se soudent entre elles pour former une grosse goutte adipeuse qui rejette le noyau et le protoplasma à la périphérie de la cellule. Les cellules endothéliales, ainsi que les vaisseaux, sont complètement dépourvus de graisse.

Nous avons examiné un échantillon de Poule d'eau (*Gallinula chloropus*) au mois d'avril; le foie est, à cette époque, très gras; toutes les cellules hépatiques renferment une grande quantité de petites granulations, teintes en noir par l'acide osmique; ces granulations se retrouvent dans les vaisseaux, mais en petite quantité.

Gallinacés. — *Gallus* : Nous avons pu examiner, au mois d'avril, le foie d'une poule domestique, une heure après la ponte; nous avons

constaté qu'au moment de l'ovulation, le foie est excessivement gras. La graisse est répartie à peu près régulièrement dans toutes les cellules, elle se présente en grosses et en petites granulations; celles-ci sont en nombre tel, que toutes les cellules sont distendues : ce qui détermine une augmentation de volume de tout l'organe.

Passereaux. — L'*Alouette de mer* présente, au mois d'avril, une glande hépatique très pauvre en graisse. Sur la coupe histologique, on trouve, de place en place, une cellule hépatique renfermant quelques granulations graisseuses; la plupart des cellules et les vaisseaux n'en contiennent pas.

Pyrrhula canaria. — Nous avons examiné trois échantillons de Pyrrhula canaria, dont un, prélevé au mois de janvier, présentait un foie sans réserves graisseuses; les deux autres ont été recueillis en avril, c'est-à-dire au moment de l'ovulation. Ces deux foies étaient comparables entre eux; la graisse n'était pas très abondante dans les cellules hépatiques, elle était surtout localisée dans les cellules endothéliales qui bordent les vaisseaux, où elle se présentait en petites gouttelettes très fines et très nombreuses.

En résumé : Le foie des Oiseaux terrestres ne présente pas de graisse à l'état normal, celle-ci apparaît sous l'influence de certaines conditions physiologiques; une alimentation surabondante, par exemple, peut déterminer la formation de foies gras (Oies, Canards).

A l'époque de la reproduction, les cellules hépatiques de ces Oiseaux se chargent de granulations graisseuses, tout comme les cellules hépatiques des Invertébrés et des autres Vertébrés.

Les Oiseaux aquatiques ont une fonction adipogénique du foie plus développée que les Oiseaux terrestres; leur foie est généralement riche en graisse (Pluvier, Vanneau, Poule d'eau, etc.). Cet état du foie est probablement dû à l'état de vie de l'animal, qui a besoin d'une grande quantité de réserves adipeuses lui permettant de lutter contre le milieu ambiant, comme nous l'avons déjà remarqué chez les Poissons.

(*A suivre.*)

ERRATUM

Par suite d'une erreur de la mise en pages, le titre *Cellules d'été* mis à tort page 208, doit être placé page 207 avant le 3e paragraphe.

Le propriétaire-gérant : FÉLIX ALCAN.

Coulommiers. — Imprimerie PAUL BRODARD.

STRUCTURE ET ÉVOLUTION
DU TÉGUMENT EXTERNE

Par Éd. RETTERER
Chef des travaux pratiques d'histologie
à la Faculté de médecine de Paris.

(PLANCHES IX ET X.)

Le tégument externe comprend deux couches : l'une externe, *épiderme* ou *épithélium*, l'autre interne, *derme* ou *chorion*. Pour les classiques, l'épiderme est distinct du derme; il est d'origine ectodermique, tandis que le derme provient du feuillet moyen (mésoderme). Les limites des deux couches seraient toujours nettes et l'évolution de l'épiderme se ferait, comme celles des couches dermiques, constamment de la profondeur vers la surface externe ou superficielle.

Depuis 1886, j'ai observé des phénomènes en contradiction avec l'enseignement classique[1]. Dans plusieurs régions, l'épithélium donne naissance à des organes conjonctifs et continue, pendant toute la vie, à se transformer en éléments conjonctifs. Plus tard, étudiant l'histogénèse de la peau, j'ai vu[2] les couches profondes de l'épiderme produire des générations cellulaires qui donnent naissance, par différenciation ultérieure, aux papilles et à la couche superficielle du derme.

Ma description pouvant prêter à discussion, j'ai recouru à la méthode expérimentale qui m'a donné des résultats confirmant de tous points le bien fondé de mes observations d'histogénèse. J'ai

1. Voir la liste de mes travaux sur ce point dans *C. R. du XIIIe Congrès international de médecine, section d'histologie et d'embryologie*, 1900, p. 96.

2. Voir les indications dans ma communication intitulée : Recherches expérimentales sur les rapports génétiques entre l'épithélium et le tissu conjonctif, *C. R. de l'Association des Anatomistes*, 6e session, Toulouse 1904, p. 96.

publié le procédé expérimental et les résultats essentiels dans plusieurs notes qui sont mentionnées dans ma communication à l'*Association des Anatomistes* citée ci-dessus.

Les théories qui ont cours sur la structure des téguments sont insuffisantes pour comprendre mes résultats expérimentaux. Aussi m'a-t-il semblé nécessaire de publier auparavant mes observations relatives à la structure et à l'histogénèse des téguments considérés dans les conditions physiologiques ou normales. Les objets d'étude que j'ai choisis sont la plante du pied du Cochon d'Inde et la muqueuse pénienne du chien. La plante du pied du Cochon d'Inde possède un épiderme corné et est privée complètement de poils et de glandes. La muqueuse glando-préputiale du chien est recouverte d'un épithélium pavimenteux stratifié, dont les couches superficielles ne se kératinisent point; elle est dépourvue également de glandes, mais elle présente des épaississements cellulaires qui ont la structure des follicules clos ou lymphatiques.

I. — Technique.

Je n'ai étudié que les pièces enlevées sur les animaux qui venaient d'être sacrifiés. Ces pièces ont été fixées par les liquides de Flemming, de Zenker ou de Branca. En raison des altérations que l'acide picrique, le liquide de Kleinenberg ou de Muller produisent sur les éléments cellulaires ou conjonctifs, j'ai évité d'employer ces derniers fixateurs.

Le liquide de Flemming fixe le mieux, comme on sait, la substance des noyaux ainsi que le cytoplasma homogène (hyaloplasma). Sur les pièces ainsi fixées, les colorations à l'orcéine neutre montrent très bien que les noyaux du tissu conjonctif primordial (des follicules clos) ne sont pas libres dans un réticulum à mailles vides; les noyaux sont réunis par une masse protoplasmique continue. Le défaut du liquide de Flemming consiste dans les difficultés qu'on éprouve à colorer les fibrilles du réticulum chromophile qui apparaissent dans ce protoplasma homogène. Tel est le principal motif qui m'a porté à lui préférer l'emploi des liquides de Zenker ou de Branca.

En ce qui concerne les colorants, il est relativement facile sur les tissus *adultes* de donner une teinte spéciale aux fibres conjonc-

tives, aux fibres élastiques et au protoplasma des cellules conjonctives. Les divers procédés que préconise Unna[1] donnent des images très belles et démonstratives. Malheureusement la plupart de ces réactions ne réussissent pas après la fixation des tissus par les liquides sus-mentionnés. D'autre part, lorsque les fibrilles conjonctives commencent à apparaître dans le protoplasma homogène (hyaloplasma) et les fibrilles élastiques dans le cytoplasma chromophile, la différenciation colorante est si peu nette, qu'il est impossible d'en tirer une conclusion quelconque.

Toutes ces considérations s'appliquent à la méthode de van Gieson (hématoxyline, puis coloration par la picro-fuchsine). Hansen a modifié le procédé de van Gieson en colorant successivement à l'hémalun ou à l'hématoxyline alunée, puis, après avoir surcoloré avec une picro-fuchsine bien dosée, il ajoute des traces d'acide acétique, lave les préparations à l'eau et les monte.

Bien que Hansen croie à une véritable réaction chimique, il voit tant de nuances entre le rouge vif, le rose foncé et le jaune, qu'il est obligé d'admettre, à côté de l'ectoplasma, de l'endoplasma, puis des fibres conjonctives et élastiques; outre ces éléments, il y aurait une *substance fondamentale*, distincte d'une substance *intermédiaire*, divers éléments seraient encore réunis par un *ciment* (voir plus loin l'historique).

Il n'existe de colorants *spécifiques* que pour les éléments adultes, hautement différenciés. L'orcéine acide et la fuchsine-résorcine de Weigert mettent en évidence les fibres élastiques pleinement développées; mais, quand elles sont en voie de développement, l'hématoxyline les colore tout comme les filaments chromophiles. La fuchsine acide et l'orcéine neutre se comportent de même à l'égard des fibrilles conjonctives ou collagènes. Aussi ai-je l'habitude de traiter les coupes comprenant des séries entières d'un même tissu, les unes, par l'hématoxyline, la fuchsine acide et le mélange éosine-orange-aurantia d'Israël; les autres, par la fuchsine-résorcine, puis l'hématoxyline et la safranine (24 h.); d'autres encore, par la fuchsine-résorcine et le carmin aluné; d'autres encore par le carmin au lithium, la vésuvine et la fuchsine-résorcine. En comparant ces diverses préparations, montées les unes dans la glycérine ou le médium de Farrant ou bien dans le baume, il est possible

1. Article Kollagen, *Encyklopädie der mikroskop. Technik.*, t. I, p. 688, 1903.

de se faire une idée de la structure des éléments et de la texture des tissus. Ce n'est pas tout : il ne suffit pas de faire cette étude sur un tissu à un stade quelconque du développement; il faut la répéter aux diverses époques de l'évolution de l'organe. Enfin, il convient de comparer entre eux les résultats qu'on obtient sur les animaux occupant des échelons différents dans la série animale.

C'est en négligeant ces règles et en comparant des organes d'âge différent ou d'évolution variable que les auteurs arrivent à des résultats contradictoires en apparence. Que je cite, à titre d'exemple, les *fibres circulaires de la paroi des veines spléniques*.

Von Ebner et Schumacher les colorèrent avec l'orcéine acide et conclurent à leur nature élastique.

F. Lehrell[1] montre qu'elles se colorent également avec la résorcine-fuchsine, mais qu'elles sont digérées par la trypsine; aussi Lehrell en fait-il des fibres collagènes.

W. Spalteholz[2] soutient que ces fibres ont toutes les propriétés du tissu réticulé.

Enfin la rate du pigeon, de la tortue, des serpents et des poissons possède, selon Lehrell, une trame de nature collagène avec peu de fibres élastiques.

Ces conclusions seraient fort justes, si les tissus étaient constitués, dès l'origine et pendant toute la durée de l'organisme, par des éléments anatomiques de composition définie et de réactions invariables. Mais, comme je l'ai montré (voir plus loin l'*Historique*) pour les ganglions lymphatiques du Cobaye, la charpente commence à apparaître dans les organes à l'état de protoplasma commun parsemé de noyaux; plus tard, ce protoplasma élabore un réticulum *chromophile* qui persiste chez d'autres mammifères, tandis que chez le Cobaye une portion du réticulum chromophile se transforme ultérieurement en *réticulum élastique*.

Je me borne à cet aperçu critique; il confirme les notions que j'avais acquises par des études antérieures. Pour moi, le protoplasma vivant n'a pas une composition invariable; l'emploi des procédés chimiques ou microchimiques est impuissant pour nous faire connaître sa nature et son évolution. Fixé par les mêmes réactifs et coloré de la même façon, il donne des images différentes qui

1. Histochemische Untersuchungen über das bindegeweb. Gërust der Milz, *International Monatschrift*, vol. XX, 1903, p. 171.
2. *Mikroskopie und Mikrochemie*, Leipzig, 1904, p. 36.

affirment son changement de structure. Ce n'est qu'en sériant cette succession de structures que nous aurons quelque chance de présenter un tableau qui résume l'évolution de la matière vivante. Les propriétés des tissus et des organes varient avec l'âge et sont la conséquence de la variabilité de structure. La vie n'est pas fonction d'une structure fixe; elle résulte des changements continuels qui s'effectuent dans la composition et dans la structure de la matière organisée[1].

II. — Muqueuse glando-préputiale du chien.

Daubenton, Cuvier, Milne Edwards, Lavocat signalèrent l'existence des deux renflements érectiles qu'on observe sur le gland du chien, mais la muqueuse n'attira guère leur attention. Cette muqueuse, ainsi que celle de la gaine préputiale, offre cependant des particularités des plus intéressantes. Si on la suit à partir de l'orifice externe jusqu'au fond du sac préputial, on la voit se réfléchir sur le pénis, se replier circulairement sur la base du gland et se continuer avec la muqueuse de ce dernier. D'abord unie au pénis par un tissu conjonctif très lâche, elle finit, au niveau du renflement érectile postérieur, par adhérer solidement à la base du gland.

L'aspect de la muqueuse glando-préputiale varie avec l'âge. Dans les premiers mois qui suivent la naissance, la muqueuse est lisse. A partir du sixième ou septième mois, la muqueuse rétro-glandaire (feuillet réfléchi on pénien du sac préputial) commence par présenter des saillies grisâtres, rares et espacées. Avec l'âge ces saillies ou proéminences se multiplient, acquièrent le volume de 1 à 2 millimètres et se disposent en rangées régulières, séparées les unes des autres par des sillons longitudinaux. Sur les chiens de 9 à 14 ans, la muqueuse rétro-glandaire, ainsi recouverte de proéminences serrées, présente un aspect chagriné, mamelonné ou verruqueux qui s'étend sur le renflement érectile postérieur et arrive même jusque vers le milieu du gland.

Peu d'auteurs se sont occupés de la structure de ces proéminences. Aucun n'a cherché à suivre leur développement.

Eichbaum[2] signale la présence de longues papilles sur le feuillet

1. Les coupes sériées furent faites d'après la technique que j'ai décrite dans *ce Journal*, 1903, p. 196.
2. *Vergleichende Histologie der Haussäugethiere von Ellenberger*, 1887, p. 304.

pénial du prépuce de plusieurs mammifères, le taureau, par exemple. Chez quelques espèces (bélier et porc), on trouve, dans la muqueuse de la base du gland, outre les papilles très larges, des follicules lymphatiques.

Ellenberger et Baum[1] distinguent dans la gaine préputiale un feuillet externe ou pariétal (glandulifère) et un feuillet interne, ou pénial. « Le feuillet pénial, disent-ils, est privé de glandes et la membrane glandulifère du feuillet pariétal du prépuce est pourvue de nombreux vaisseaux lymphatiques qui présentent, dans certains cas, de petites proéminences arrondies, visibles à l'œil nu et sensibles au toucher. »

Plus récemment, ces mêmes auteurs[2] ajoutent les renseignements suivants : les proéminences du feuillet pénial de la gaine préputiale forment chez les chiens bien portants des saillies si prononcées qu'elles donnent un aspect mamelonné ou verruqueux à la muqueuse. Ces saillies seraient toutes des *follicules lymphoïdes*.

On sait qu'à leurs yeux, comme du reste pour les classiques, un amas lymphoïde représente une accumulation de globules blancs d'origine mésodermique ou vasculaire.

Nous verrons que ces proéminences offrent tantôt la structure de grosses papilles, tantôt celle de nodules lymphatiques. Il en est qui possèdent la constitution de papilles dont la partie profonde loge un nodule lymphatique.

La région la plus favorable pour l'étude est la portion rétro-glandaire (portion réfléchie de la gaine préputiale). Elle est mince et facile à détacher grâce à l'abondance du tissu sous-muqueux qui est très lâche. Quelques coups de ciseaux suffisent pour l'enlever. Avant de la plonger dans le liquide fixateur, je l'étends et je l'épingle sur une plaque de liège, de telle sorte que la solution pénètre par les deux faces de la membrane et arrive aisément au contact des éléments.

En suivant sur des animaux jeunes, puis de plus en plus âgés la structure des follicules, j'ai vu (*Soc. de Biologie*, 1er oct. 1898, p. 897) que ces formations débutent sous la forme d'un amas épithélial; celui-ci se transforme ensuite en tissu conjonctif jeune, lequel finit par se convertir en tissu fibreux ordinaire du derme.

1. *Anatomie du chien*, trad. franç., 1894, p. 354.
2. Ellenberger et Baum, *Handbuch der vergleichen. Anatomie der Haustiere*, 9e édit., 1900, p. 550.

En comparant la structure des follicules des animaux d'âge différent aux follicules qu'on observe sur un chien adulte, j'ai constaté que la muqueuse glando-préputiale offre constamment chez l'adulte des follicules clos qui se trouvent aux divers stades de structure et d'évolution. Il est, par conséquent, possible d'étudier l'histogénèse de ces formations sur la muqueuse glando-préputiale d'un seul animal.

A. — *Derme papillaire.*

La figure I représente à un faible grossissement une portion de la muqueuse glando-préputiale du chien au niveau de l'une des nombreuses proéminences qu'on observe sur cet organe. L'épithélium (1) pavimenteux stratifié recouvre un derme papillaire (3 et 4). La partie superficielle du derme (2) est occupée par une formation qui a l'aspect et la structure d'un nodule lymphoïde (follicule clos). La lame fibro-élastique (5) correspond à la portion réticulaire du derme. Comme nous le verrons par la suite, le follicule clos (2) en question est au dernier stade d'évolution.

L'inspection de ce dessin suffit pour montrer qu'il est impossible de diviser les proéminences de la muqueuse en follicules clos et en papilles. En effet, le chorion sous-jacent à l'épiderme a la structure de la base d'une grosse papille, mais sa surface est hérissée à droite et à gauche de petites papilles. D'autre part, la couche papillaire est séparée du derme réticulaire par un amas de petits éléments cellulaires (2) qui, par leur situation et leur forme, paraissent étrangers à l'épithélium sus-jacent.

La figure II représente une coupe mince de la muqueuse glando-préputiale d'un chien d'un an et demi environ. Fixée par le liquide de Zenker, la muqueuse a été durcie, puis incluse dans la paraffine, ensuite débitée en coupes sériées épaisses de 6 à 8 μ. Colorées à la fuchsine-résorcine, puis à l'hématoxyline, les coupes ont séjourné 24 heures dans une solution alcoolique de safranine avant d'être déshydratées et montées dans le baume. Cette figure, fortement grossie, correspond à la région 4 de la figure I.

De l'épithélium pavimenteux stratifié qui recouvre le sommet des papilles et qui n'est épais que de 30 μ, les couches profondes seules ont été dessinées. Les papilles et les prolongements interpapillaires sont hauts de 0 mm. 1 à 0 mm. 150. Dans les corps muqueux, les couches moyennes montrent des cellules polyédriques séparées

les unes des autres par des lignes claires; les assises profondes, au contraire, ne montrent que des traces de lignes claires. Le noyau de ces cellules est rempli de granulations chromatiques colorées en violet par l'hématoxyline. Les noyaux sont entourés d'une zone de cytoplasma teint énergiquement en rouge par la safranine; nous l'appellerons *cytoplasma chromophile* (teinte sombre du dessin).

Au niveau des lignes claires, des tractus chromophiles très déliés se prolongent du corps d'une cellule jusqu'au corps des cellules voisines, et, dans leur intervalle, se trouve un cytoplasma clair, à peine teinté par la safranine. Pour le distinguer du cytoplasma chromophile, je donne au cytoplasma transparent le nom d'hyaloplasma.

Si nous examinons maintenant la face profonde des cellules épithéliales, nous voyons, en 1, 1′, 1″, le cytoplasma chromophile des cellules basilaires constituer une bande homogène qui se colore en rose clair par places (en 1) et qui, en d'autres points (1′ et 1″), prend un aspect réticulé. Les fibrilles roses (*réticulum* sombre du dessin) s'anastomosent entre elles, délimitent des espaces remplis d'un cytoplasma à peine teint par les colorants. Au sommet des papilles cette structure est des plus nettes : en ces points (2 et 3), on observe des cellules étoilées, dont le noyau chromatique présente les réactions colorantes de celui des cellules épithéliales, quoiqu'il soit moitié plus petit. Ce noyau est entouré d'une zone de cytoplasma chromophile d'où partent en rayonnant de nombreux prolongements chromophiles. De ces derniers, les superficiels se continuent avec le cytoplasma des cellules épithéliales, tandis que les profonds s'anastomosent avec les prolongements chromophiles des cellules voisines. En de nombreux points, en 2, par exemple, on observe des cellules dont la face superficielle (tournée vers l'épithélium) est continue avec le cytoplasma des cellules basilaires de l'épithélium. Par places, on aperçoit dans ces cellules superficielles quelques points de cytoplasma clair. La face profonde, au contraire, émet des prolongements chromophiles anastomosés avec ceux des cellules du corps de la papille.

De l'anastomose de ces prolongements chromophiles résulte, dans la portion superficielle de la papille, un réticulum chromophile (sombre du dessin), qui est continu non seulement avec la partie périnucléaire chromophile des cellules étoilées de la papille, mais encore avec le cytoplasma chromophile des cellules épithéliales.

Remarquons un fait qui me paraît des plus intéressants : dans les tractus de ce réticulum chromophile, apparaissent des filaments à trajet onduleux ou sinueux, que la fuchsine-résorcine colore en violet foncé ou en noir (fibres *noires* du dessin). Ce sont des fibrilles élastiques. Elles sont indépendantes les unes des autres, bien qu'elles présentent des pointes souvent bifurquées. Il en est qui apparaissent ou se prolongent dans la couche de cytoplasma chromophile qui constitue la base même des cellules épithéliales.

A la base des papilles, vers la couche réticulaire du derme, les noyaux ont la plupart perdu la zone périnucléaire chromophile.

De la périphérie de certains de ces noyaux semblent partir des filaments élastiques qui se bifurquent et envoient, de tous ces côtés, des pointes latérales. De plus, il apparaît dans l'hyaloplasma des traînées colorées en rouge qui sont coupées en divers sens et représentent des faisceaux conjonctifs réunis les uns aux autres par le reste de l'hyaloplasma qui les a produits.

La présence de ces traînées conjonctives vivement colorées donne au derme proprement dit une apparence compacte et dense qui tranche sur la teinte claire des papilles.

Telle est la structure des papilles jeunes dans les régions de la muqueuse qui paraissent lisses à l'œil nu. Dans les papilles plus développées, c'est-à-dire plus âgées, le sommet de la papille a une constitution analogue à celle que nous venons de décrire. Mais à la base de la papille et surtout au niveau du prolongement interpapillaire, les faisceaux conjonctifs ont pris l'aspect et la structure de ceux qui se trouvent dans la couche réticulaire du derme (en 4, de notre dessin).

En ce qui concerne les fibrilles élastiques, elles acquièrent également, dans ces papilles âgées, un développement et une disposition autres : elles se présentent sous la forme de tigelles dont la base est continue avec le réseau élastique de la portion réticulaire; de là elles montent en longeant les parties latérales, de la papille, et émettent sur leur trajet des rameaux et des ramuscules constituant par leurs anastomoses un véritable treillage. A la base de ces papilles âgées, aussi bien que sur les parties latérales, les rameaux latéraux de ce treillage s'étendent jusqu'au contact de la couche de cytoplasma hyalin qui limite les cellules basilaires; il en est même qui y pénètrent. J'ai[1] déjà décrit ces faits en 1899. A cette époque,

1. *C. R. de l'Association des Anatomistes*, 1re session, 1899, p. 10.

je n'employais que l'orcéine en combinant cette coloration avec l'hématoxyline et le carmin aluné. Je concluais alors à l'existence d'irradiations chromophiles de la cellule épithéliale s'étendant sans interruption des rangées épithéliales jusque dans le corps des papilles. « Il est aisé de voir cette continuité dans les endroits où la cellule épithéliale se transforme en élément étoilé de la charpente. L'orcéine teint en brun foncé la fibre élastique, mais elle est loin d'être un colorant spécifique de la substance élastique. Elle se fixe également, quoique d'une façon moins intense sur la substance chromophile, qui, nous le savons, représente la matrice de la substance élastique. Autrement dit, les irradiations chromophiles des cellules épithéliales se continuent sans interruption avec les trabécules mêmes de la charpente réticulée de la papille et ces dernières se continuent à leur tour avec les fibres élastiques du derme superficiel et des papilles. »

Les nouveaux colorants de la substance élastique (fuchsine-résorcine) combinés aux colorants protoplasmiques me paraissent corroborer mes conclusions de 1899 : les fibres élastiques elles-mêmes ne pénètrent pas entre les cellules épithéliales, comme le voulait Balzer, les rameaux terminaux des fibres élastiques des papilles ne font que se continuer avec les filaments chromophiles (fibres d'union) ainsi que Schütz le soutient depuis 1896.

Nous devons rechercher où est la limite du derme et de l'épithélium? Le dessin II montre que le cytoplasma chromophile des cellules basilaires semble émettre vers la profondeur de nombreux filaments chromophiles qui figurent un chevelu, mais qui en réalité s'anastomosent entre eux (1 et 1''). Dans les mailles de ce réticulum chromophile se produit un hyaloplasma abondant. Çà et là (en 1' et surtout au sommet des papilles), on aperçoit des cellules dans cette zone qui limite le derme; ces cellules se distinguent des éléments épithéliaux par leur petit noyau, par une zone périnucléaire chromophile et par les prolongements chromophiles qui, d'une part, s'anastomosent avec les cellules des papilles et, de l'autre, se continuent avec le cytoplasma chromophile des cellules basilaires de l'épithélium. En un mot, *le cytoplasma des cellules basilaires* se transforme, du côté profond ou interne, *en un hyaloplasma abondant et en fines fibrilles chromophiles.* Il y a croissance et élaboration d'un nouveau cytoplasma et non point uniquement différenciation. Ce nouveau cytoplasma et surtout l'hyaloplasma a des

caractères complètement différents du cytoplasma épithélial, de la substance conjonctive fibrillaire du derme, ainsi que de la substance gélatineuse du tissu sous-cutané. (Voir plus loin, p. 354.)

Les papilles sont donc formées par un tissu dont les divers éléments se trouvent à un stade plus jeune, plus embryonnaire que ceux de la portion réticulaire du derme. Nous verrons plus loin les opinions des auteurs sur ce sujet. Pour le moment, bornons-nous à constater que les classiques se sont fondés sur ce fait pour admettre que la papille résulte du soulèvement du derme, et, qu'en s'élevant ainsi, la saillie papillaire se borne à refouler l'épithélium sus-jacent. Cette explication concordait avec la théorie de l'indépendance complète des éléments ectodermiques et mésodermiques.

Les faits se présentent sous un autre jour si l'on étudie[1] tous les stades qui précèdent et accompagnent la transformation d'un derme lisse en derme papillaire. Dans ces conditions, je n'ai pas pu voir sur l'animal jeune ou adulte des mitoses dans les couches superficielles du derme. Pour former des papilles, le tissu mésodermique emploierait donc un procédé de multiplication tout autre que la karyokinèse. Si, au contraire, on porte son attention sur les couches épithéliales, on y observe des phénomènes identiques à ceux qui sont représentés dans la figure III du présent mémoire : par places de nombreuses cellules malpighiennes, après s'être divisées par voie mitosique, constituent des amas cellulaires à protoplasma sombre et très colorable (îlots sombres). Plus loin, on aperçoit d'autres îlots à aspect clair (fig. III en *2* et *3*) : ils sont composés des mêmes cellules épithéliales, mais le cytoplasma périphérique de ces cellules devient partiellement transparent et se colore peu. Il continue à être cloisonné par les irradiations chromophiles de la zone cytoplasmique périnucléaire. En d'autres termes, le protoplasma primitif de la cellule épithéliale s'est transformé ou différencié en hyaloplasma et en réseau chromophile (traînées sombres du dessin).

Si l'on rapproche ces faits de ceux qu'on observe sur le sommet ou les parties latérales des papilles, on en tirera les conclusions suivantes : constamment le cytoplasma des cellules épithéliales profondes s'accroît et subit la différenciation qui aboutit au développement de masses d'hyaloplasma entre les mailles du réticulum

1. Sur la structure et l'origine épithéliale des papilles dermiques, *C. R. de la Soc. de Biol.*, 17 décembre 1898, p. 1147.

chromophile. Le premier stade de cette transformation est représenté par les cellules étoilées du sommet et des parties latérales de la papille; en effet, elles sont constituées par un noyau entouré d'une couche périnucléaire chromophile d'où émanent les irradiations chromophiles contenant dans leurs mailles l'hyaloplasma. Au second stade, une partie des irradiations chromophiles élabore des fibrilles élastiques qui, d'abord indépendantes, finissent par former dans le derme un réticulum, puis un réseau élastique. Parallèlement à cette évolution du cytoplasma chromophile, il apparaît dans l'hyaloplasma des traînées qui ont plus d'élection pour la fuchsine acide, la safranine, etc., et qui prennent la disposition et la structure des faisceaux de fibrilles conjonctives. Ces traînées restent réunies par l'hyaloplasma et contiennent les noyaux des cellules originelles. C'est de cette façon que s'effectue et que s'achève le 2e stade du tissu conjonctivo-élastique; c'est l'état *adulte* du derme.

B. — *Derme folliculaire.*

Mes résultats sur l'origine épithéliale du derme n'ont, je le sais, guère entraîné la conviction des classiques; pour les vérifier, il faut de longues recherches d'histogénèse comprenant tous les stades d'évolusion du tégument. Heureusement l'objet d'étude que j'ai choisi présente des formations, les *follicules clos*, qui lèveront tous les doutes, parce que chacun peut rapidement et aisément vérifier, sur ses propres préparations, la réalité de ma description.

La figure III représente une portion d'une proéminence de la muqueuse ou follicule clos de la muqueuse glando-préputiale d'un chien âgé d'un an et demi. La pièce a été fixée dans le liquide de Zenker; les coupes, épaisses de 7 μ, ont été colorées d'une façon intense dans l'hématoxyline; après lavage, elles ont été passées dans l'alcool contenant des traces d'acide oxalique. Enfin elles ont séjourné vingt-quatre heures dans une solution alcoolique de safranine.

En 1, le revêtement épithélial épais de 0 mm. 07 est complet; ce sont de la profondeur vers la surface : 1° des cellules cylindriques; 2° des cellules polyédriques; 3° des cellules aplaties. Les lignes transparentes, dites intercellulaires, s'étendent jusqu'entre les cellules cylindriques ou basilaires. En 2, certaines cellules épithéliales ont pris un aspect rameux ou étoilé et les lignes claires se

sont élargies entre les prolongements chromophiles. Entre ces cellules étoilées se sont produits des amas de cellules dont le cytoplasma clair est commun et dont les noyaux sont moins volumineux. Ces amas constituent les îlots clairs dont j'ai parlé précédemment. En 2, ces amas clairs sont encore séparés du tissu sous-jacent ou folliculaire par une rangée de cellules épithéliales dont les caractères sont ceux décrits plus haut et figurés en 1.

Plus loin, en 3', le follicule n'est plus revêtu que de quelques assises de cellules épithéliales aplaties ne dépassant pas l'épaisseur de 0 mm. 015. Le reste de l'épithélium est occupé par des cellules à petits noyaux et à cytoplasma clair. On aperçoit cependant, en 4, quelques cellules rameuses qui ressemblent aux cellules étoilées représentées en 2. Enfin la masse du tissu folliculaire sous-jacent (5) est constituée par des éléments identiques à ceux qui existent en 3. Ce sont des noyaux plus petits que ceux des cellules épithéliales et à chromatine plus dense. Autrement dit, ils sont plus pauvres en nucléoplasma. Ces noyaux sont contenus dans un protoplasma homogène commun et peu colorable (hyaloplasma); mais par places, on aperçoit déjà des traînées chromophiles (*sombres* sur le dessin) qui cloisonnent l'hyaloplasma et constituent des trabécules réticulées. Partout le tissu est plein, c'est-à-dire que les noyaux n'appartiennent nullement à des lymphocytes qui seraient contenus dans une trame à mailles vides.

La figure IV représente à un grossissement fort une portion d'une autre coupe de follicule. Cette coupe a été colorée d'une façon plus intense par l'hématoxyline et la safranine. Des couches épithéliales, il ne reste que les cinq ou six assises superficielles; les cellules malpighiennes sous-jacentes sont représentées par des éléments dans lesquels le protoplasma montre de larges traînées chromophiles (sombres sur le dessin) dont les mailles sont remplies d'hyaloplasma. En approchant de 3, les traînées chromophiles s'amincissent et subdivisent en filaments ramifiés au sein de l'hyaloplasma devenu de plus en plus abondant. La plupart des noyaux de la portion profonde (3) sont plus petits et plus riches en chromatine dense que ceux des cellules épithéliales. Cependant, par places, à droite et en haut, on aperçoit encore des noyaux volumineux à grains chromatiques espacés et plongés dans un nucléoplasma coloré en rouge par la safranine.

Quel est le sort ultérieur des follicules clos ainsi développés par

transformation du tissu épithélial? En d'autres termes, comment évolue le tissu conjonctif primordial ou tissu épithélial hyperplasié à cytoplasma commun? D'autre part, que deviennent les quelques assises de cellules épithéliales de la surface du follicule?

La figure V représente à un fort grossissement l'extrémité d'un follicule en voie de transformation conjonctive. La portion centrale du follicule (3) est encore au stade de tissu épithélial hyperplasié (ou conjonctif primordial); des noyaux, les uns sont petits et chromatiques, et les autres volumineux, riches en nucléoplasma[1].

Sur la face profonde du follicule, en 4, le cytoplasma commun se transforme en traînées fortement colorées en rouge (fibres conjonctives) que séparent et réunissent en même temps les restes de l'hyaloplasma. Il en va de même à l'extrémité du follicule en 5. On remarque la présence de deux artérioles, à parois épaisses, dans ce tissu fibreux. Sur la face superficielle du follicule, en 2, entre l'épithélium et le follicule, on observe une transformation analogue, bien que les fibrilles conjonctives y soient encore plus minces et séparées les unes des autres par une quantité plus considérable d'hyaloplasma. Enfin l'épithélium de revêtement épais de 30 μ environ se compose de deux assises de cellules basilaires, cubiques, et de 4 à 5 assises de cellules aplaties.

Si l'évolution de l'épithélium superficielle se poursuit, il se produira des assises épithéliales, malpighiennes, allongées, et, plus tard, cet épithélium se transforme par endroits en petites papilles, comme on le voit sur la figure I. D'autre part, la couche superficielle ou sous-épithéliale du follicule continuera à se transformer en faisceaux de tissu conjonctif, de sorte qu'il restera un rudiment de follicule (2) entre la couche dermique superficielle (3) et la trame réticulée (5) du derme.

En résumé, l'évolution d'un follicule clos est la suivante : 1° Transformation des cellules épithéliales en un tissu caractérisé par un cytoplasma commun, homogène, peu colorable et contenant de nombreux noyaux, la plupart petits et très chromatiques; 2° Appari-

1. Pour ne pas compliquer l'exposé des faits, je me suis attaché à décrire les phénomènes évolutifs d'ordre *progressif*, qui aboutissent à l'édification de la trame dermique et j'ai négligé à dessein ceux d'ordre *régressif*. Dans les papilles et les follicules, nombre de cellules se tuméfient, des portions cytoplasmiques se liquéfient, d'autres subissent la transformation hémoglobique. Il y a développement de plasma, de leucocytes et d'hématies (*Soc. de Biol.*, 1898, p. 1091). Ce sont des transmutations régressives analogues à celles que j'ai observées et décrites dans les amygdales et les ganglions lymphatiques.

tion de trabécules chromophiles et réticulées dans ce cytoplasma; d'où le développement d'un réticulum chromophile à mailles pleines d'hyaloplasma; 3° Élaboration de fibrilles conjonctives aux dépens de l'hyaloplasma et de fibrilles élastiques dans les trabécules chromophiles.

Il existe quelques différences dans le développement des papilles et des follicules; je les ai résumées, en 1898 (*Soc. de Biologie*, 17 décembre 1898), dans les termes suivants :

« Les papilles dermiques ont donc même origine que les follicules clos de la muqueuse glando-préputiale. L'évolution de ces deux sortes de formations diffère par les points suivants : quand se développent des *follicules clos*, nombre de cellules épithéliales se divisent par karyokinèse et les jeunes générations confluent en une masse cellulaire dont le protoplasma, fusionné, est homogène, à peine parsemé de quelques tractus chromophiles. Ce tissu, que j'ai appelé *tissu conjonctif primordial*, continue à proliférer par divisions indirectes. Ce n'est que plus tard qu'il évoluera en tissu réticulé et vasculaire. Quand, par contre, il s'agit de l'histogénèse des *papilles*, les cellules épithéliales ne font que s'hypertrophier, élaborer de l'hyaloplasma dans les mailles des lames chromophiles et se transformer directement en tissu réticulé vasculaire, sans passer par le stade de tissu conjonctif primordial. Ultérieurement et à partir du stade *réticulé*, follicules clos et papilles offrent une évolution analogue. »

Pour avoir été inaperçus et méconnus, les phénomènes précédents portant sur les divisions et les transmutations de cellules épithéliales n'en sont pas moins constants partout où il se développe du tissu conjonctif. L'année dernière, en étudiant la cicatrisation des plaies de la cornée (*Ce Journal*, 1903, p. 453), je les ai retrouvés avec quelques variantes. Qu'on compare les dessins du présent mémoire et les figures du travail cité (1903, pl. XIII et XIV), on verra du premier coup que les cellules épithéliales du bourgeon cicatriciel passent par des modifications structurales identiques à celles des cellules épithéliales qui se transforment en papilles. Ces modifications sont plus faciles à suivre dans les cellules hypertrophiées du bourgeon cicatriciel. Le tissu réticulé se produit dans ce dernier cas comme dans les papilles et les follicules; de plus, son évolution ultérieure est la même : l'hyaloplasma élabore des fibrilles conjonctives et le protoplasma chromophile persiste, autour des

noyaux cellulaires, à l'état d'éléments chromophiles étoilés et anastomosés.

Le stade ultime est la transformation fibreuse, *cicatrice définitive* dans un cas, *trame réticulaire du derme*, dans l'autre.

Dès mes premières études sur l'amygdale, mon attention [1] a été attirée par la transformation fibreuse que subit le tissu folliculaire d'origine épithéliale.

D'autre part, la multiplication cellulaire continue à être des plus actives dans le tissu à cytoplasma commun produit par les cellules épithéliales. Les images mitosiques sont très abondantes dans les jeunes follicules et elles me paraissent être dues la plupart aux noyaux volumineux, à nucléoplasma abondant. L'identité du processus est frappante. Témoin le passage suivant relatif à l'amygdale du chien (*loc. cit.*, p. 1900, p. 102) :

« C'est au niveau des cloisons conjonctives séparant les follicules que des fibrilles conjonctives commencent à apparaître dans le cytoplasma commun : dès que les cloisons interfolliculaires se sont établies, les cellules avoisinantes se divisent et donnent naissance à une coque périphérique qui se transforme en tissu conjonctif et fibreux, toujours de la périphérie vers le centre. Tant que le centre clair fournit de nouvelles générations de petites cellules, celles-ci refoulent la coque vers la périphérie. Avec l'âge et à partir de l'axe conjonctivo-glandulaire de l'amygdale, on voit diminuer l'étendue du centre clair et la coque périphérique empiète de plus en plus sur le centre.

« Comme, d'autre part, la transformation fibro-élastique continue à se faire vers le centre, le follicule clos se trouve peu à peu converti en une masse fibreuse et vasculaire, et si cette modification comprend plusieurs follicules, toute la portion correspondante de l'amygdale reprend l'apparence uniforme du jeune âge; mais, au lieu de tissu conjonctif primordial, nous avons maintenant affaire à un organe fibro-élastique contenant de riches plexus vasculaires. »

C. — *Tissu conjonctif sous-dermique.*

Par la dissection et sur les coupes, on voit des filaments et des lamelles se détacher de la face profonde ou interne du derme, s'entre-

1. Voir le *Journal de l'Anatomie et de la Physiologie*, 1897, p. 492, et mon mémoire sur l'Évolution de l'amygdale du chien (*loc. cit.*, 1900, p. 102).

croiser dans tous les sens et constituer de distance en distance des lames plus épaisses. Ce tissu sous-cutané a une consistance gélatineuse ; Bordeu l'a comparé à une glu ; Bichat, en y poussant de l'air sous une pression modérée, déterminait une infiltration gazeuse qu'il comparait à l'emphysème. En remplaçant l'air par un liquide, Ranvier produit la boule d'œdème artificielle. Pour étudier le tissu cellulaire sous-cutané, Bichat avait étudié la peau du scrotum où la graisse ne se rencontre jamais. Pour éviter la présence du tissu adipeux, j'ai choisi le feuillet réfléchi de la gaine préputiale du chien. Après avoir détaché la muqueuse et le tissu sous-muqueux, je les ai étalés et épinglés sur une plaque de liège, puis fixés dans des liquides habituels (bichlorure, liquide de Zenker ou de Branca). Ensuite, j'ai voulu couper le tissu sous-muqueux dans la paraffine d'après les procédés qui m'avaient réussi pour le derme.

Malheureusement, quelle que soit la méthode d'imprégnation qu'on emploie, on échoue à faire des coupes régulières comprenant à la fois le derme et le tissu sous-dermique. Ce n'est que par hasard qu'on réussit à obtenir quelques lambeaux sous-cutanés adhérant au derme (fig. VI). Le tissu sous-cutané, inclus dans la paraffine, ne se laisse pas sectionner en tranches minces ; il s'effiloche et les tranches ainsi obtenues n'adhèrent point, après collage, sur la lame de verre.

Dans ces conditions, j'ai dû me borner à imprégner les pièces de gomme arabique et à les durcir dans l'alcool pour en faire des coupes à la main. D'autre part, quel que soit le liquide fixateur qu'on emploie, il est facile de dissocier le tissu sous-cutané du pénis, car il ne durcit pas comme le tissu dermique. Il ne devient pas non plus fragile. Les résultats auxquels je suis arrivé sont dus à l'emploi comparé de ces divers procédés (dissociation après fixation et coupes).

La figure VI représente le derme et la portion superficielle du tissu sous-dermique lâche du feuillet réfléchi de la gaine préputiale. La coupe a été colorée par l'orcéine acide, puis le carmin aluné.

J'appelle l'attention sur la constitution différente des couches dermiques (1) et (2). Dans la couche (1), plus superficielle, les fibres élastiques sont épaisses et abondantes ; dans la couche (2), il n'y en a guère (4). On ne voit dans cette dernière couche que des faisceaux conjonctifs épais et serrés avec de nombreux noyaux. Les colorants

que j'ai employés ne permettent pas de voir le protoplasma chromophile et ses prolongements anastomosés, tels qu'ils sont représentés dans la figure IX.

Cette alternance de couches dans lesquelles la trame élastique est inégalement développée est due au fait que j'ai expliqué plus haut et que représente la figure I. Quand un follicule épithélial a pris naissance à la surface de la muqueuse, sa périphérie (faces superficielle et profonde) se transforme plus rapidement en tissu conjonctif et fibreux que le centre, qui est plus jeune et plus riche en cellules.

Vers la face profonde (3 et 4) du derme, les faisceaux conjonctifs (3) semblent s'amincir, se dissocier, et, dans leur intervalle, on observe une substance amorphe qui se colore faiblement ou point du tout. Les fibres élastiques (4) y sont également plus minces et plus éloignées les unes des autres. Plus loin encore, en 5 et 6, les fibrilles conjonctives elles-mêmes d'un même faisceau deviennent libres et figurent un chevelu de filaments noyés dans une substance molle, gélatineuse, qui présente les caractères de la mucine (Voir plus loin l'*Historique*). Les noyaux sont, les uns entourés d'un reste de corps cellulaire, tandis que les autres sont libres.

La figure VII représente la portion profonde du derme, et des parties avoisinantes du tissu conjonctif sous-cutané (2 et 3) du feuillet réfléchi de la gaine préputiale de chien fixé dans le bichlorure de mercure. Les coupes ont été pratiquées après un séjour de 24 heures dans la gomme arabique et durcissement dans l'alcool. Colorées pendant 10 minutes dans le carmin au lithium, elles ont séjourné pendant 24 heures dans l'orcéine, puis 20 minutes dans la fuchsine-résorcine de Weigert. Les faisceaux conjonctifs du derme (1) sont teints d'une façon intense en rouge ; les noyaux sont entourés d'une auréole plus pâle. Les fibres élastiques, foncées, forment des rubans pourvus de rameaux plus fins et bifurqués.

En passant dans le tissu sous-cutané, les faisceaux conjonctifs, rouges, sont plus minces et moins serrés, et sont séparés les uns des autres par une substance qui se colore en rose pâle ou point du tout. Cette substance peu colorable conserve une consistance gélatineuse même sur les pièces fixées par le bichlorure, le liquide de Zenker ou de Branca. Les noyaux qui sont contenus dans cette substance gélatineuse sont entourés d'un cytoplasma étiré en fuseau ou bien formant une mince bordure, ou bien ils sont dépourvus de corps cellulaire.

Quant aux fibres élastiques, elles offrent, dans le tissu conjonctif sous-cutané, une direction et un aspect analogues à ceux des parties profondes du derme : ce sont des fibres à double contour, à direction rectiligne, ondulée ou en spirale, munies sur leur trajet de nombreuses branches latérales qui se bifurquent pour se terminer finalement en pointes effilées.

En résumé, les rapports qu'affectent les fibres élastiques entre elles et avec les éléments voisins changent au cours de l'évolution.

A l'origine la fibrille élastique apparaît dans le protoplasma chromophile (Comparer fig. II aux fig. X et XI); elle a donc des relations génétiques fort intimes avec le cytoplasma cellulaire et est comprise dans une gaine chromophile. J'ai déjà appelé l'attention sur ce fait en étudiant le ganglion lymphatique du cobaye. Plus tard, quand toute la traînée chromophile s'est convertie en substance élastique, la fibre élastique a atteint sa plus grande épaisseur et n'est plus entourée que d'hyaloplasma. Enfin, aux stades ultimes, lorsque l'hyaloplasma et les fibrilles conjonctives commencent à subir la transmutation muqueuse (fig. IX) et que les restes cellulaires deviennent libres, les fibres élastiques s'isolent elles-mêmes et deviennent complètement indépendantes des éléments cellulaires.

La figure VIII représente à un fort grossissement quelques assises superficielles de l'épithélium de la muqueuse glando-préputiale dessinée sur la figure I. Certaines cellules épithéliales ont conservé la structure normale des cellules malpighiennes; le noyau de ces cellules est cependant plus chromatique que ne l'est le noyau des cellules moyennes ou profondes. Un espace clair apparaît autour du noyau et le sépare nettement du cytoplasma périphérique. Les autres cellules (2, 2, 2) ont subi des modifications profondes : le cytoplasma est clair et peu colorable jusques et y compris la couche corticale; le noyau s'est fragmenté en amas chromatiques nombreux et de configuration variée. Le noyau et le cytoplasma reproduisent les formes les plus variées de leucocytes polynucléaires.

J'ai décrit[1] depuis longtemps ces faits de désagrégation et de liquéfaction des cellules épithéliales superficielles de la muqueuse du gland du chien. J'ai suivi toutes les phases de transformation des cellules épithéliales superficielles, alors que les leucocytes sont absents dans les couches profondes.

1. Voir ma note à la *Société de Biologie*, 26 nov. 1898, p. 1088.

Voici en quels termes j'ai résumé alors les faits qui prouvent la transformation des cellules épithéliales superficielles en leucocytes. « Dans les couches moyennes et superficielles de l'épithélium des cryptes amygdaliens et de l'épithélium de la muqueuse glando-préputiale, ai-je écrit, certaines cellules épithéliales présentent des signes de dégénérescence : le noyau perd sa membrane nucléaire et son réticulum. La substance chromatique se condense et conflue en un corps massif qui fixe énergiquement les matières colorantes. Cette masse chromatique, qui reste compacte, s'allonge, s'étire, se recourbe et prend la forme d'un croissant ou d'un boudin irrégulier replié sur lui-même. Plus loin encore, elle se morcelle en plusieurs amas chromatiques, indépendants et sans structure. En un mot, elle se comporte comme le noyau de toute cellule libre ou globule blanc dans les phases ultimes de son évolution. Cependant le noyau n'est pas seul à dégénérer. La portion périnucléaire du cytoplasma participe à cette involution. Dès que la structure du noyau commence à se modifier, le cytoplasma voisin devient clair, prend l'apparence et la constitution du mucus.... »

On peut suivre sur la fig. VIII tous ces phénomènes.

III. — Peau métatarsienne du Cobaye.

La figure IX représente une coupe de la peau métatarsienne d'un Cobaye âgé d'un an environ. Fixée par le liquide de Branca, la peau a été montée dans la paraffine et débitée en coupes sériées de 7 μ. Traitées d'abord par la solution de fuchsine-résorcine de Weigert, les coupes ont séjourné pendant vingt-quatre heures dans le carmin aluné de Grenacher et ont été ensuite colorées d'une façon intense par l'hématoxyline.

Selon la façon dont on monte les coupes ainsi colorées, on obtient des résultats différents. Si on les déshydrate pour les éclaircir dans le xylol et les monter ensuite dans le baume, les filaments chromophiles se décolorent en partie. Pour conserver au protoplasma et aux filaments chromophiles leur teinte bleue, il faut les examiner dans la glycérine ou les monter dans le médium de Farrant. Afin de donner une idée de la coloration intense qu'il faut communiquer aux filaments chromophiles, pour qu'on puisse les suivre dans toute leur étendue et leurs anastomoses, on a représenté en haut (3)

les couches profondes de l'épiderme avec leur coloration; c'est une tache dans laquelle il est impossible, malgré la minceur de la coupe, de distinguer les éléments.

Entre les faisceaux conjonctifs qui se colorent en rouge apparaissent des figures étoilées dont les prolongements d'abord très larges se divisent et se subdivisent en rameaux et en ramuscules allant s'anastomoser avec les dernières subdivisions des éléments voisins. Un point de la partie centrale de ces figures étoilées se colore d'une façon plus intense que le reste; il correspond au noyau, dont nous verrons mieux les contours par un autre procédé. En s'anastomosant, les prolongements cellulaires (1 et 2), colorés en violet (chromophiles), délimitent des espaces occupés par la substance teinte en rouge (fibre conjonctive). Il est impossible de déterminer exactement les dimensions d'un espace uniquement rempli par la fibre conjonctive, car, en examinant avec soin la section de la fibre, on y découvre constamment un ou plusieurs filaments chromophiles coupés en travers (1) ou obliquement. Les fibres et les filaments chromophiles sont donc les uns superficiels, tandis que les autres occupent la partie moyenne et l'axe des fibres conjonctives.

En d'autres termes, le réticulum chromophile qui émane de la portion périnucléaire de la cellule parcourt en tous sens la substance conjonctive qui s'est développée dans ses mailles. On a l'habitude d'opposer les *fibres conjonctives* aux *éléments chromophiles* et d'appeler les premières *substance fondamentale*, et, les seconds, *cellules fixes*, étoilées, du tissu conjonctif. Au point de vue histogénétique, on avance, d'autre part, que la substance fondamentale est une excrétion ou une métamorphose (voir plus loin l'*Historique*) de la portion corticale ou *ectoplasma* de la cellule originelle. La portion centrale ou périnucléaire de la même cellule persisterait sous la forme d'élément protoplasmique (endoplasma).

L'inspection de la figure montre combien cette conception est erronée : on voit partout, à la périphérie comme dans les portions moyennes et centrale de la fibre conjonctive, des fibrilles chromophiles sillonner et cloisonner la substance conjonctive ou collagène. Autrement dit, les dernières ramifications du réticulum chromophile affectent, par rapport au centre cellulaire, chromophile et nucléé, une situation excentrique au même titre que la substance fondamentale ou conjonctive.

En m'occupant, en 1898, du développement et de la structure du

tendon, j'ai signalé ces faits et j'en ai tiré des déductions qui s'appliquent, à titre égal, au tissu conjonctif du derme. Quand les fibrilles collagènes commencent à apparaître dans l'hyaloplasma du tendon fœtal, ai-je dit[1], « les divisions cellulaires sont excessivement nombreuses; mais, au lieu de comprendre toute la cellule, comme dans le stade primordial (de l'histogénèse), l'image karyokinétique ne se produit plus qu'aux dépens du noyau et de la zone périnucléaire; le réticulum chromophile et l'hyaloplasma périphérique ne prennent plus part à la division. D'autre part, chacune des cellules prend la forme d'un prisme allongé dans la direction du tendon; la zone périnucléaire plus ou moins aplatie reste confinée dans un plan passant par l'axe de ces colonnes prismatiques. Les deux faces irrégulières de cette plaque sont en continuité avec les prolongements chromophiles, qui ont la figure de lames membraniformes interposées entre les traînées d'hyaloplasma. Les lames membraniformes donnent elles-mêmes naissance à des fibres chromophiles plus grêles qui s'étendent à travers l'hyaloplasma et forment ainsi un réticulum continu. »

Dans le derme, la structure est absolument la même; la forme seule et la direction des colonnes prismatiques diffèrent légèrement; mais l'élément cellulaire de la trame y est également composé : 1° d'une portion centrale chromophile avec le noyau; 2° d'une portion périphérique, à la formation de laquelle prennent toujours part, non seulement les fibres conjonctives, mais encore les prolongements chromophiles.

En examinant attentivement la figure IX, on aperçoit dans les lames et prolongements chromophiles des points ou des grains noirs reliés entre eux par des fils également foncés. Je rappelle que la préparation a été traitée par la fuchsine-résorcine de Weigert. Nous devons donc avoir affaire à des grains et à des fibrilles élastiques. Pour mieux voir la distribution et le développement des fibrilles élastiques, j'ai coloré une coupe de la même série par la fuchsine-résorcine et le carmin aluné, sans surcolorer par l'hématoxyline. Dans ces conditions (voir fig. X), les fibrilles élastiques semblent partir, à la façon des lames chromophiles, de la périphérie du noyau, suivent la même direction et affectent la même disposition. Seulement, dans le derme métatarsien, leurs anastomoses sont plus

1. *C. R. Soc. de Biologie*, 28 mai 1898, p. 582.

espacées; leurs rameaux terminaux se perdent de bonne heure entre les fibres conjonctives. Ces faits indiquent que les fibrilles élastiques se développent aux dépens du réseau chromophile; mais tout le réseau chromophile ne se transforme pas, du moins dans le derme métatarsien, en réticulum élastique. Sur plusieurs cellules de la figure X, les fibres élastiques semblent traverser le noyau: mais, en mettant au point les diverses parties comprises dans l'épaisseur de la coupe, on se convainc que la fibrille élastique se trouve dans le protoplasma périnucléaire et ne traverse point la substance nucléaire. La fibrille élastique ne fait que côtoyer le noyau.

Fig. 1. — *Coupe de la portion superficielle de l'épiderme métatarsien* d'un Cobaye adulte. — Liquide de Branca; carmin au lithium, vésuvine, fuschine-résorcine de Weigert. Obj. 8, oc. 6. — 1, cellules malpighiennes; 2 *stratum granulosum*; 3 *stratum lucidum*; 4, zone de transition entre le *stratum granulosum* et le *stratum lucidum*; 5, *stratum corneum*.

La figure 1 du texte représente la portion superficielle de l'épiderme de la peau métatarsienne d'un Cobaye adulte. Fixée par le liquide de Branca, la peau fut débitée en coupes de 7 μ; les coupes furent colorées successivement par le carmin au lithium, par la vésuvine, et la fuchsine-résorcine. En partant de la couche malpighienne (1), on voit que le noyau des cellules malpighiennes est une vésicule dont le contour est nettement limité; les granulations chromatiques sont petites et serrées contre la membrane nucléaire, plus rares vers le centre qui est occupé par un nucléoplasma abondant. Le corps des cellules malpighiennes montre un fin granulé jusqu'au niveau des lignes réfringentes, intercellulaires.

En montant vers le *stratum granulosum*, le volume du noyau diminue sensiblement, mais les granulations deviennent plus abondantes dans le corps cellulaire et s'y colorent d'une façon plus intense.

Dans le *stratum granulosum* même (2), composé de cinq assises cellulaires, le noyau, de plus en plus petit, présente une membrane nucléaire plus épaisse, et les granulations chromatiques centrales se rassemblent en une sphérule. La cellule s'aplatit et son corps allongé en fuseau montre un cytoplasma rempli de granulations d'éléidine (*Kératohyaline*) jusqu'au contact des lignes claires ou intercellulaires. Remarquons, dans trois cellules des deux assises superficielles du *stratum granulosum*, l'existence de deux petits noyaux dont chacun représente la moitié environ d'un noyau des cellules voisines.

Le *stratum granulosum* se continue par transitions insensibles avec le *stratum lucidum* (3). L'aspect granuleux du corps cellulaire disparaît en premier lieu; la colorabilité du cytoplasma diminue, et le protoplasma offre une réfringence analogue à celle des lignes claires, intercellulaires. L'ensemble forme une traînée cellulaire homogène. Quant aux *noyaux*, voici les modifications qu'ils subistent en passant du *stratum granulosum* au *stratum lucidum*. Déjà nous avons vu dans plusieurs cellules du *stratum granulosum* des noyaux doubles; je ne crois pas qu'ils soient dus à la division mitosique; ils résultent certainement de la fragmentation de la substance nucléaire. Le processus de fragmentation est encore plus accentué à la limite des deux *stratums* en question : en 3, par exemple, nous voyons deux amas chromatiques séparés par un trait clair; en 4, les variations de forme et de structure qu'offrent les noyaux semblent défier toute description; mais si l'on part de la forme vésiculeuse qui est plus ou moins nette pour plusieurs d'entre eux, on remarque que les granulations chromatiques augmentent ou plutôt confluent en amas plus volumineux, et, autour d'elles persistent des espaces clairs. Ces transformations finissent par aboutir à la présence de granulations chromatiques isolées ou groupées par paires au milieu du *stratum lucidum*. Le carmin au lithium, qui a beaucoup d'élection pour la chromatine, met ces faits en pleine évidence, car les blocs chromatiques figurent des points rouges dans la bande homogène et incolore du *stratum lucidum*, épais de 0 mm. 01 à 0 mm. 015. Après le *stratum lucidum*, vient la couche cornée proprement dite (5), épaisse de 0 mm. 03 à 0 mm. 04, que la vésuvine colore en jaune citrin.

En résumé, les phénomènes micro-chimiques et surtout morphologiques de la transformation cornée sont les suivants : apparition de fines granulations dans le cytoplasma des cellules malpi-

ghiennes; ces granulations augmentent de nombre et de volume dans le *stratum granulosum*, en même temps que la substance de ces granulations, acquiert plus d'élection pour la plupart des colorants. Dans le *stratum lucidum* ces granulations confluent et se convertissent en une substance homogène et réfringente, qui n'a plus que peu d'élection que pour les colorants que j'ai employés (*éléidine* proprement dite de Ranvier).

Enfin la substance cornée du *stratum lucidum* subit une dernière modification à la suite de laquelle elle devient moins transparente et reprend de nouveau de l'élection pour nombre de colorants.

Résumé des observations.

1° L'épithélium qui revêt le tégument externe évolue en deux sens, aussi bien vers la face superficielle que vers la face profonde.

2° Les cellules *superficielles* de l'épithélium subissent la modification *cornée* ou *muqueuse*; que le corps cellulaire élabore de la kératine ou du mucus, le noyau participe à cette évolution régressive; il se fragmente (*division directe*) et la substance nucléaire dégénère.

3° Les cellules des couches profondes et moyennes du corps muqueux de Malpighi contiennent les éléments jeunes et germinatifs du tégument. Elles se multiplient non seulement pour fournir les cellules de remplacement des éléments qui se desquament, mais encore pour produire des générations cellulaires qui se transformeront en tissu conjonctif et constitueront les nouvelles couches du derme. Le tégument tout entier (épiderme et derme) est le produit des assises malpighiennes, qui en représentent la *couche génératrice*.

4° Pour élaborer le tissu conjonctif, les cellules malpighiennes se divisent par voie mitosique, s'accroissent et se transforment.

5° Dans les régions à derme papillaire, le processus suit une marche plus lente que dans les points où se développent des follicules. Quand une papille prend naissance dans l'épithélium ou qu'une papille déjà formée s'allonge, le cytoplasma granuleux des cellules malpighiennes s'accroît et se transforme, à la périphérie du corps cellulaire, en hyaloplasma et en réticulum chromophile. Mais : 1° le noyau; 2° le cytoplasma périnucléaire, très granuleux et très colorable; 3° les filaments chromophiles qui en émanent et 4° l'hya-

loplasma contenu dans leurs mailles continuent à représenter une seule individualité dont les divers éléments procèdent d'une seule et même cellule malpighienne. Quand un groupe de cellules épithéliales a subi ces transformations, il constitue en plein épithélium un îlot clair de tissu *conjonctif* réticulé à mailles pleines d'hyaloplasma.

6° Lors du développement d'un follicule clos, les cellules épithéliales se divisent activement et tout le cytoplasma granuleux se transforme en une masse protoplasmique, homogène et peu colorable, contenant de nombreux noyaux. Sauf quelques noyaux volumineux à nucléoplasma abondant, ces noyaux du cytoplasma commun diminuent de volume et leur chromatine se condense. C'est plus tard seulement que ce cytoplasma commun élabore un réticulum chromophile qui le sillonne en tous sens et le cloisonne partiellement (*tissu réticulé à mailles pleines d'hyaloplasma*).

7° A partir de ce stade, l'évolution est la même dans le tissu conjonctif jeune des papilles et des follicules clos. Dans l'*hyaloplasma* apparaissent des faisceaux de fibrilles conjonctives qui prennent une forme de plus en plus distincte et fixent d'une façon de plus en plus intense la fuchsine acide, le carmin aluné, etc., à mesure qu'on approche de la trame réticulaire du derme. Quant au *réticulum chromophile*, on y voit apparaître des points ou grains irréguliers à trajet contourné, qui sont mis en évidence par l'orcéine acide ou la fuchsine-résorcine. Il est bien entendu que le reste de l'hyaloplasma primitif et du protoplasma chromophile continue à relier ces divers éléments entre eux.

Tel est le processus formateur de la trame du derme; mais cette structure varie d'une région à l'autre, selon les influences de milieu. A la paume de la main et à la plante du pied, où la peau est soumise à des pressions répétées, le développement des faisceaux conjonctifs l'emporte considérablement sur celui du réseau élastique. Sur le tégument du pénis, au contraire, les fibres élastiques deviennent plus nombreuses et les faisceaux conjonctifs restent plus déliés.

8° A la face profonde du derme, les intervalles qui se trouvent entre les faisceaux conjonctifs augmentent et l'épaisseur de ces faisceaux diminue.

A la place des fibrilles apparaît une substance gélatineuse et ductile qui est amorphe. Elle continue à englober les restes des

faisceaux conjonctifs et les fibres élastiques; elle les entoure comme d'un nuage. Quoiqu'offrant les caractères morphologiques de l'hyaloplasma des couches superficielles, elle en diffère en ce qu'elle n'est plus susceptible d'une évolution ultérieure. Elle représente le terme ultime de l'évolution de l'hyaloplasma et des fibrilles conjonctives. Elle se fluidifiera de plus en plus et les restes cellulaires (noyau et protoplasma) deviennent libres (leucocytes).

IV. — Téguments. Historique et critique.

A. — *Opinions des Anciens.*

Les anciens médecins avaient des opinions bien curieuses sur la nature et la génération de la peau. Les citations suivantes, empruntées à Riolan, en donnent une idée. « Il y a encore moins d'apparence, dit Riolan [1] (*loc. cit.*, p. 195), que la peau ayt été faicte des extrémitez des nerfs, veines et artères applaties et ramassées ensemble (selon l'opinion de *Columbus*, tirée d'*Aristote*, au *chapitre cinquiesme et sixième*, au *livre de Spirit.*, où il dict que la peau est une chair desséchée. *Varolius* veut bien qu'elle soit faicte de la dilatation des vaisseaux, mais il en oste les veines et les artères et n'y reçoit que les nerfs seulement, dont les filaments, selon son sentiment, tous remplis de sang, sont convertis en ceste membrane que nous nommons la *Peau*, en la mesme sorte que les feuilles du nénuphar prenent leur origine d'un bouton fort petit mais qui peu à peu venant à se dilater jette enfin de grandes feuilles. Cette opinion semble avoir été inventée par *Galien* aux *Définitions Medicinales*, où il dit que la peau est un corps nerveux lequel embelit la superficie du corps, et *en un autre endroit*, il dit que la peau est un nerf qui contient du sang.... Le cuir, *dict Hippocrate*, au *livre de l'Humid.*, pour être assemblé avec les nerfs, endure le chaud et le froid. »

Aux yeux de Riolan (*loc. cit.*, p. 196), « la substance de la peau est tout autre que celle du reste des membranes et il ne s'en voit point de pareille en tout le corps : elle se fait par le mélange du sang et de la semence, mais brouillez et détrempez en telle sorte, que la portion gluante et tenace de la semence puisse être aysément étendue et distribuée esgalement par toutes les parties de la peau où elle doit avoir le dessus, d'où il arrive qu'on la met au rang des parties spermatiques. »

Riolan comprenait cependant dans l'épiderme la partie des téguments qui colore la peau des nègres.

Th. Bartholin [2], en parlant du derme, dit : « Cutis est integumentum corporis commune; vel membrana, temperata, ex semine, a propria

1. *Les œuvres anatomiques de Riolan*, par Constant, 1629.
2. *Thomae Bartholini Anatome*, 1684, p. 17.

facultate, genita, ut sit tactus instrumentum et ad subjectarum partium tutelam. »

Après avoir cité l'opinion de divers auteurs, Bartholin donne son avis sur la nature de la peau : « Ergo ex semine in quantitate moderata accepta constat cutis : et pro ampliatione moderatum sanguinem accepit : videtur tamen superare semen.... »

Quant aux *papilles* du derme, Bartholin les définit ainsi : « Hae papillae è cutè erumpentes tandem in cuticulam desinunt, et singulae in plures veluti *fibrulas* dividi videntur : Has papillas esse adaequatum tactus organum, quia nerveae sunt portiones, quae afficiuntur etiam in dolore. *Cutem* verò totam exsiccatà, ex *fibris* infinitis per *longum* et *oblique* circumductis constare microscopio apparet, easque esse nervorum propagines, quos in cutem dispergi *Vesalius*, *Sylvius*, *Veslingius*, *Willisius*, aliique notarunt. »

Malpighi [1], dès 1664, a réussi, en soumettant la langue des ruminants à l'action de l'eau bouillante, à séparer l'épiderme en deux parties : l'une superficielle, *lame cornée* ou *cuticule*, l'autre, profonde, molle, qui se présente à l'état de lambeaux criblés de trous et figurant un réseau (*corps muqueux de Malpighi*).

Le corps muqueux est appliqué à la surface externe des membres tégumentaires entre le derme ou chorion et la couche superficielle de l'épiderme. C'est dans le corps muqueux que siège la matière colorante des nègres; ce corps serait percé ou traversé par les *papilles* du derme.

Ces papilles seraient des prolongements, pinceaux ou filets nerveux qui émanent du derme et qui se dirigent vers l'épiderme en traversant le corps muqueux. Vu par la face profonde, le corps muqueux paraît percé de trous, d'où le nom de corps *criblé* que lui a donné Winslow. Cependant ni Dimerbroek, ni Winslow ne reconnurent une existence distincte au corps muqueux.

Albinus considéra le corps muqueux et réticulaire de Malpighi comme l'épiderme intérieur et la cuticule comme l'épiderme extérieur.

Quant aux *papilles*, les uns les regardèrent comme des bouquets de filets nerveux; pour d'autres, Perrault et Albinus, ce n'étaient que des tubercules faisant partie de la surface externe du derme.

Pour Bordeu [2], l'épiderme possède une disposition écailleuse : « ces écailles sont dues à une sorte de mucosité qui se concrète.... Ainsi la portion de la peau qu'on nomme corps *muqueux* n'est autre chose qu'une sorte de vernis glaireux, étendu sur l'épiderme, il est plus ou moins épais et concret.... Ainsi les ongles sont faits de plusieurs couches transparentes et *cornées*, qui ont une ressemblance parfaite avec de la lymphe concrète et cuite au feu, ou avec la substance nourricière ou cellulaire concrète de même.... »

A. Boyer [3] se borne à donner l'opinion qui avait cours sur la nature

1. Épistola de externo tactus organo, *Opera omnia*, Lugd. Batav., 1687.
2. *Œuvres complètes de Bordeu*, par Richerand, Paris, 1818, t. II, p. 739.
3. *Traité complet d'Anatomie*, t. IV, 1805, p. 603.

des *papilles* : « On regarde ces papilles comme les extrémités des filets nerveux qui se distribuent à la peau jointes aux dernières ramifications artérielles et réunies par un tissu cellulaire très délié; il est probable que ce sont elles qui sont l'organe du toucher. »

« La structure du *corium*, de même que celle des autres membranes, continue Boyer (*loc. cit.*, p. 605), est foncièrement celluleuse; mais son tissu, semblable en quelque sorte à cellui de l'étoffe d'un chapeau, est extrêmement difficile à démêler. On y aperçoit aisément un grand nombre de fibres et de lames courtes entrelacées en tous sens et de l'entrelacement desquelles résultent un grand nombre de cellules fort rapprochées. Ces fibres et ces lames forment un tissu plus ferme, plus dense à l'extérieur, plus épanoui, plus lâche à l'intérieur et qui dégénère insensiblement en cette toile cellulaire interposée entre les téguments et les muscles. »

Bichat[1] considère le chorion de la peau et des muqueuses comme formé par un tissu spécial ayant beaucoup d'analogie avec le tissu du système fibreux. Ce sont des fibres blanchâtres, reluisantes comme les fibres aponévrotiques, s'entre-croisant en tous sens pour constituer « le canevas, la charpente, si je puis parler ainsi, dit-il (*loc. cit.*, p. 308), de l'organe cutané ».

Bichat (*loc. cit.*, p. 313) n'admet pas l'existence d'une substance déposée par les vaisseaux à la surface du chorion, extravasée, stagnant sur cette surface; ce ne serait pas un enduit (corps réticulaire), dans le sens suivant lequel Malpighi le concevait. Il croit que le corps *réticulaire* est représenté par un lacs de vaisseaux extrêmement fins.... entourant l'organe cutané et formant avec les papilles une couche intermédiaire au chorion et à l'épiderme. » Ce serait la réunion des papilles et du corps muqueux de Malpighi, pour employer le langage actuel.

Pour Bichat (*loc. cit.*, p. 352), « tout le derme est pénétré par du tissu cellulaire. Ce chorion est une véritable éponge, dont les aréoles représentent les interstices et dont la charpente est formée par les fibres du tissu cellulaire. »

Bichat (*loc. cit.*, p. 415) concevait le développement de la peau de la façon suivante : « Dans les premiers temps de la conception, la peau n'est qu'une espèce d'enduit gluant, qui semble se condenser peu à peu... » Plus tard (p. 425), « la substance fibreuse allant toujours en prédominant sur la gélatineuse, la peau devient de plus en plus ferme et résistante à mesure qu'on avance en âge. Moins de sang semble s'y porter. »

F. Blandin (*loc. cit.*, en note de p. 464) : « L'épiderme (couche cornée) n'est pas vivant; détruit, il est reproduit comme il a été formé primitivement et comme il s'accroît, c'est-à-dire par une sécrétion des papilles cutanées; et s'il ne se forme pas sur les cicatrices, c'est que les cicatrices manquent de papilles. »

Béclard, annotant Bichat, ajoute (p. 326) : « Dans les papilles se passent la plupart des phénomènes de vitalité dont la peau est le siège; c'est là

1. *Anatomie générale*, édition Blandin, 1830, t. IV, p. 303 et suiv.

que sont sécrétées toutes les parties plus superficiellement situées, là que se forme la matière colorante, que se produisent les poils, les ongles, les plumes, les écailles, etc. Ne nous étonnons plus, d'après cela, de la quantité de vaisseaux qui s'y terminent.... »

F. Blandin (*ibid.*, p. 327) continue à soutenir la même opinion : « le corps muqueux de Malphighi est le produit de sécrétion des papilles comme l'épiderme ».

Pour Bichat (*loc. cit.*, p. 328), les papilles sont uniquement des petites éminences de la surface externe du chorion.

Pour Gaultier[1], le derme est formé de fibres lamelleuses et d'alvéoles. « Les éléments cellulaire, veineux, artériel et lymphatique, forment un tissu inextricable. »

« La surface externe du derme a pour caractère essentiel dans toutes ses régions d'être parsemée d'aspérités plus ou moins prononcées qui ont reçu de quelques anatomistes le nom de *corps papillaires* (*loc. cit.*, p. 9).

Gaultier, en étudiant la peau d'une négresse, peut distinguer quatre couches dans le corps muqueux et réticulaire de Malpighi. Il appliqua des vésicatoires sur des nègres et pensa y retrouver les quatre couches, qui seraient les suivantes de dedans en dehors :

« 1° Des vaisseaux sanguins, unis par un tissu blanc, isolés les uns des autres, contigus au derme, admettant en même temps une partie de la matière qui colore les téguments; je les appelle les *bourgeons sanguins*; 2° un tissu blanc, formant une couche universelle et que je désigne sous le nom de *couche albide*; 3° de petits corps, colorés en brun chez les nègres, d'un blanc opaque chez l'Européen; je les ai appelés *gemmules*; 4° une autre couche blanche, contiguë à la cuticule et que j'ai nommée *couche albide superficielle*. »

Selon Gaultier (*loc. cit.*, p. 11), les bourgeons sanguins surmontent les aspérités ou papilles du derme.... Ces bourgeons seraient formés par de petits filaments rougeâtres... ils sont entourés d'un tissu assez blanc qu'on peut regarder comme parenchymateux, tissu qui les réunit en petits groupes pour former les bourgeons...

Ces bourgeons sanguins représentent probablement les capillaires superficiels des papilles.

C'est sur ces bourgeons sanguins que repose la couche *albide*.

Puis vient la couche chargée de matière colorante : c'est la couche des *gemmules*.

Enfin vient la *couche albide superficielle* dont la face externe adhère à la *cuticule*, qui est une enveloppe dense, imperméable, placée sur la limite de l'organisme.

Gaultier (*loc. cit.*, p. 19) admet l'existence du système capillaire de Bichat dans le corps muqueux réticulaire. En effet, Winslow et Bichat pensaient que les vaisseaux lymphatiques existent dans le corps muqueux-réticulaire, mais entrelacés avec la partie la plus ténue de plusieurs ordres de vaisseaux pour former un lacis unique.

1. *Recherches anatomiques sur le système cutané de l'homme*, 1811, Thèse de Paris, p. 8.

Pour Gaultier (*loc. cit.*) « la couche albide profonde admet, non pas le sang, mais le fluide lymphatique qui imprègne également les autres couches du corps muqueux réticulaire ».

Neumann[1] (K. G.) décrit le derme ou cutis comme du tissu cellulaire à fibres courtes, disposées en réseau et entrelacées de nerfs et de vaisseaux. Ce tissu cellulaire sécrète la membrane muqueuse ou corps muqueux de Malpighi qui la limite en dehors, qui recouvre les éminences nerveuses et les terminaisons vasculaires et qui se continue superficiellement avec l'épiderme.

L'épiderme, étant privé de vaisseaux, n'est pas capable de sécréter quoi que ce soit; son rôle est de limiter le corps.

Pour H. Cloquet[2], le derme est composé de fibres lamelleuses et d'alvéoles. Les fibres lamelleuses sont formées d'une manière inextricable par du tissu cellulaire, des artères, des veines et des nerfs. Le tissu qui en résulte est plus ferme et plus dense extérieurement. Ces aspérités dont la surface extérieure du derme est parsemée sont dites *papilles*.

Entre le derme et l'epiderme existe, selon Cloquet, le *corps muqueux réticulaire*, composé, de dedans en dehors : 1° du *tissu vasculaire sanguin* (bourgeons sanguins de Gaultier); 2° d'un tissu blanc (*couche albide profonde* de Gaultier), qui repose sur les bourgeons sanguins et dans les intervalles du derme qui les sépare; 3° d'une couche chargée de matière colorante brune chez le nègre, d'un blanc opaque chez l'Européen; 4° d'une couche blanche ou albide superficielle.

Enfin vient l'épiderme ou *cuticule* (cuticula) dont le tissu est ferme et serré et qui semble extérieurement composé d'un grand nombre de petites écailles placées les unes au-dessous des autres.

De Blainville[3] rangeait l'épiderme dans les *produits* de l'organisme animal. Il donne à ce produit le nom de *cératine* ou *cornéine*. Il décrit la cératine comme « une substance plus ou moins épaisse, de nature muqueuse, cornée, demi-transparente, qui enveloppe tout l'organisme et recouvre quelques parties de sa surface. C'est elle qui forme la couche la plus externe de la peau, cette couche mince, transparente et inorganique qu'on nomme épiderme.... Cette matière est certainement le résultat d'une exhalation.

« On a dit que l'épiderme se composait d'écailles et qu'on pouvait reconnaître celles-ci avec le secours du microscope.

« Je vous assure que cette idée repose sur une illusion qu'un peu d'analyse eût fait éviter. Vous savez que la surface du derme est très inégale et qu'elle présente une foule de petites élévations, séparées par des sillons... Sur ces éminences, dont un grand nombre ont reçu le nom de papilles, viennent se mouler d'abord le réseau vasculaire, ensuite, à ce qu'on prétend, un réseau nerveux auquel on avait attribué, fort à tort, la composition de beaucoup de papilles; enfin, une couche de

1. *Von der Natur des Menschen*, Berlin, 1815, p. 330.
2. *Traité d'anatomie descriptive*, t. II, 1822, p. 299.
3. *Cours de physiologie générale et comparée*, t. III, p. 3 et 290, 1833.

cératine, c'est-à-dire d'épiderme. En s'étendant comme une sorte de vernis sur les parties organiques de la peau, cette dernière couche en revêt toutes les inégalités et les reproduit à sa surface. »

Béclard (P. A)[1] regarde les papilles de la peau comme des saillies du derme très molles, très cellulaires, pénétrées par beaucoup de filets nerveux dépourvus de névrilème et de ramuscules vasculaires ayant là une disposition érectile....

La texture du derme est celle d'une trame aréolaire plus ou moins serrée; la fibre qui le forme lui est propre. Elle a été regardée par les anciens anatomistes comme intermédiare à la fibre musculaire et au tissu aponévrotique. Quelques-uns l'ont dite purement cellulaire, les autres ligamenteuse.

En un mot, jusque vers le milieu du XIXe siècle, l'épiderme ne représentait qu'un dérivé du derme, une sécrétion des papilles dermiques.

A partir de 1840, les découvertes de Schleiden et de Schwann permirent de distinguer nettement l'épiderme du derme. Après avoir établi la texture épithéliale de l'épiderme, on ne tarda pas à le subdiviser en couches nombreuses, de même qu'on tenta de mieux connaître la constitution du derme ou portion vasculaire des téguments.

Il convient, par conséquent. d'examiner séparément l'historique du derme et de l'épiderme.

B. — *Derme. — Historique et critique.*

Victor Bruns[2] ne connait qu'une seule espèce de fibres dans le tissu conjonctif (tissu cellulaire). Ces fibres sont transparentes, claires comme de l'eau et très élastiques. Jamais ces fibres ne se ramifient ni s'anastomosent entre elles. Elles donnent de la colle (*gluten*, *colla*) à la coction.

Bien qu'Hippol. Cloquet[3] ait décrit dans la tunique moyenne des artères « des fibres dures, fragiles, peu extensibles, très élastiques, non filamenteuses », bien que Lauth (*l'Institut*, t. II, 1834) en eût fait une étude fort soignée, Bruns ne connait pas encore leur existence dans le derme.

Le derme, pour *Bruns* (*loc. cit.*, p. 347), résulte de l'entrelacement des fibres du tissu cellulaire (Zellstoffasern, fibres conjonctives) et des vaisseaux, des nerfs, des glandes sébacées et sudoripares.

Burggraeve[4] regarde le derme comme un tissu tantôt fibrillaire,

1. *Éléments d'anatomie générale*, 1827, p. 253.
2. *Lehrbuch der allgemeinen Anatomie*, 1841.
3. *Traité d'anatomie descriptive*, t. II, p. 382.
4. *Anatomie de texture ou histologie*, 1845.

tantôt lamelleux et dans la composition duquel nous verrons entrer des fibres cellulaires, des fibres élastiques, des fibres dartoïdes; souvent toutes ces fibres à la fois.... Indépendamment de ses fibres propres, le derme contient encore de la substance intercellulaire ou un blastème remplissant les interstices des fibres et d'autant plus abondant que ces dernières sont moins intimement enchevêtrées.... Pour Burggraeve (*loc. cit.*, p. 597), « les papilles ou les anses terminales des nerfs venant faire saillie à la surface du derme soulèvent les couches vasculaire et épidermique et s'en enveloppent... »

D'après Van Kempen[1], le derme est recouvert « à sa superficie d'une multitude de *papilles* dont l'ensemble constitue le corps papillaire. Les papilles sont de petites éminences conoïdes, molles et pulpeuses, à base inférieure, à sommet arrondi... »

« Le derme est constitué par du tissu cellulaire condensé dont les faisceaux s'entre-croisent dans toutes les directions... Cet entre-croisement devient d'autant plus intime qu'on l'examine plus près de la face superficielle où on ne distingue plus à l'œil nu aucune structure fibrillaire. A la face libre on ne peut en détacher que des fragments de fibrilles, de manière que ce ne sont plus des faisceaux, mais des fibrilles de tissu cellulaire qui s'entre-croisent et s'enlacent en tous sens. La couche la plus superficielle est finement granuleuse, n'offre aucune structure apparente et a été nommée *membrane intermédiaire*. Elle est recouverte de noyaux de cellules qui appartiennent cependant à la couche profonde de l'épiderme... »

« Les papilles, continue van Kempen (*loc. cit.*, p. 187), sont constituées par la couche finement granuleuse qui forme la couche superficielle du derme. Ce n'est qu'après avoir traité la peau par la potasse dissoute, qu'on parvient à distinguer des fibres dans les papilles; elles ressemblent aux fibres de noyaux. »

« Chez le vieillard, ajoute van Kempen (p. 185), le derme participe à l'atrophie des autres tissus et il devient tellement mince qu'il acquiert un haut degré de translucidité. La face interne du derme, par laquelle il adhère au tissu cellulaire sous-cutané, est moins dense que l'externe; elle est aréolaire et présente une foule d'alvéoles ou d'espaces coniques. La face externe du derme est plus dense que la couche profonde.

Pour *Huschke*[2], les petits plis dont se charge le système cutané externe sont de nature sensitive et représentent des papilles au lieu d'être des villosités, comme dans le système cutané interne, présidant à la plasticité. Chaque papille, dit Berne[3], est composée du derme, du corps de Malpighi et de l'épiderme; elle représente un pli de ces différentes couches cutanées. Une anse vasculaire et une anse nerveuse, disent les anciens auteurs, pénètrent de la base au sommet (de la papille). Il cite, en note, l'opinion de Ch. Robin qui divise les papilles en nerveuses et

1. *Manuel d'anatomie comparée*, 1851, p. 186.
2. *Encyclopédie anatomique.*
3. *Du système cutané*, Thèse de Paris, 1854, p. 22.

vasculaires, les premières ne recevant que des nerfs, les secondes des vaisseaux seulement.

Pour Berne (*loc. cit.*, p. 20), l'épiderme est pour elle (la trame cutanée) un véritable vernis, qui s'oppose constamment aux effets que les corps extérieurs pourraient produire; il tend sans cesse à empêcher l'absorption.

« Examiné dans sa structure, dit Cruveilhier [1], le derme est constitué par un tissu fibreux extrêmement résistant, d'un blanc mat, beaucoup moins nacré que celui des tendons et des aponévroses, tissu fibreux disposé en faisceaux entre-croisés qui interceptent par leur entre-croisements des espaces coniques....

« Quelle est la structure des papilles? L'anatomie microscopique a démontré que les fibres élémentaires qui entrent dans la composition du derme, entrent aussi dans celle des papilles. La papille cutanée est demi-transparente, molle, comme spongieuse... »

Ch. Robin [2] considérait les papilles comme constituées par une substance amorphe, finement granuleuse, renfermant quelques rares noyaux libres ovoïdes ou sphériques. Leur centre est parcouru, quand elles sont grosses, par des fibres lamineuses éparses et par quelques rares fibres élastiques minces; ces fibres leur donnent ainsi un aspect strié au centre.

Cadiat [3] admet également que les *papilles* sont formées essentiellement par la substance amorphe qui compose le derme. Les papilles vasculaires n'ont d'autre but que de nourrir l'épiderme.

Pour Pouchet et Tourneux [4], la couche papillaire « est essentiellement formée par la matière amorphe du tissu du derme, dans laquelle les éléments figurés deviennent de plus en plus rares vers la surface. Ces éléments sont des fibres lamineuses se reliant à la couche sous-jacente, de minces fibres élastiques, des corps fibro-plastiques, et, par places, des leucocytes errants.

Tout récemment, M. Tourneux [5] a précisé davantage : l'épiderme contiendrait des cellules conjonctives, remplies de pigment chez le nègre. De plus, on rencontrerait dans les couches profondes de l'épiderme des cellules migratrices.

« Le derme, dit Tourneux (*loc. cit.*, p. 831), est formé par un tissu conjonctif dense qui se continue graduellement dans la profondeur avec le tissu conjonctif sous-cutané. Les faisceaux conjonctifs, lâchement enchevêtrés dans la partie profonde, sont de plus en plus réguliers et serrés vers l'extérieur, en même temps que la matière amorphe interposée augmente de densité et de quantité. Les fibres élastiques appartiennent à la variété dartoïque. Richement anastomosées dans l'épaisseur

1. *Traité d'anatomie descriptive*, 3e édit., t. IV, 1852, p. 9.
2. *Dictionnaire de médecine de Littré et Robin.*
3. *Traité d'anat. générale*, 1881, t. II, p. 225.
4. *Précis d'histologie humaine et d'histogénie*, 1878, p. 475.
5. *Précis d'histologie humaine*, 1903, p. 827.

même du derme, elles deviennent plus minces et moins ramifiées, à mesure qu'on se rapproche de la surface.

« La couche la plus superficielle du derme, qui constitue les saillies papillaires (*couche papillaire*), est essentiellement formée par la matière amorphe dermique dans laquelle les éléments figurés sont de plus en plus rares en dehors : ce sont des fibres conjonctives, de minces fibres élastiques, des cellules conjonctives et, par places, des cellules migratrices. Immédiatement au-dessous de l'épiderme, la matière amorphe, dépourvue d'éléments anatomiques, figure une mince couche hyaline (*membrane basilaire*). »

Fort (I. A.)[1], en parlant de la peau, dit : « Une *substance amorphe*, homogène, finement granuleuse, existe dans les couches les plus superficielles des papilles et à la superficie du derme. C'est dans cette couche amorphe qui existe à la surface du derme que se ramifient des lymphatiques et des vaisseaux capillaires. On y trouve aussi une grande quantité de noyaux embryoplastiques.

Pour Sappey[2], les papilles ne sont que des prolongements du derme; elles comprennent donc dans leur structure des fibres lamineuses et des fibres élastiques, des vaisseaux sanguins et lymphatiques.... Une substance amorphe signalée par M. Ch. Robin relie les fibres lamineuses et élastiques entre elles. De la réunion et du mélange intime de ces trois éléments résulte un tissu d'un blanc laiteux, d'aspect homogène et d'une remarquable densité.

« Le derme, dit Kölliker[3], est formé principalement de *tissu conjonctif* et de *tissu élastique*; il renferme, de plus, *des corpuscules de tissu conjonctif*, *des muscles lisses*, des cellules adipeuses, des vaisseaux sanguins, des nerfs et des lymphatiques en très grande abondance.

« Le *tissu conjonctif* du derme se compose de petits faisceaux cylindriques ou aplatis, ou de grosses travées et lames dont les unes s'anastomosent entre elles en forme de réseau, dont les autres s'entre-croisent dans deux ou plusieurs directions. La plupart des faisceaux sont parallèles à la surface du derme; néanmoins on rencontre aussi des faisceaux perpendiculaires, notamment ceux qui accompagnent les vaisseaux, les nerfs, les canaux glandulaires et les follicules pileux.... La structure fibreuse des papilles n'est pas évidente partout; elles offrent souvent l'aspect d'un tissu plus homogène limité par une pellicule hyaline qu'il est impossible d'isoler complètement. »

Dans la 6e édition de son Traité (1889, p. 161), Kölliker ajoute : « Parfois la surface des papilles et des portions interpapillaires du derme est dentelée, comme si de fines fibrilles conjonctives s'y terminaient librement. » Plus loin (p. 162), Kölliker décrit les corpuscules conjonctifs du derme qui, plus ou moins abondants dans la portion réticulaire et les papilles, se présentent sous la forme d'éléments étoilés à prolongements

1. *Traité élémentaire d'histologie*, 1863, p. 230.
2. *Traité d'anatomie descriptive*, 3e édit., t. III, p. 582.
3. *Éléments d'histologie humaine*, trad. française, 1869, p. 127.

anastomosés. Dans certains cas, ces corpuscules ou cellules se transforment en réseaux privés de noyaux et disposés autour des faisceaux conjonctifs; d'autres fois, ils forment autour des revêtements endothéliaux des fibres conjonctives qu'on met en évidence en les imprégnant de nitrate d'argent. »

En parlant des papilles, Kölliker ajoute que « leur structure fasciculée ou fibrillaire n'est pas partout également nette; au lieu des fibres qu'on voit dans le reste du derme, on y trouve un tissu homogène, souvent recouvert et limité par une membrane simple et transparente, mais qu'il est impossible d'isoler ».

Pour Ranvier [1], « la charpente du derme est essentiellement constituée par des faisceaux connectifs et des fibres élastiques qui proviennent du tissu cellulaire sous-cutané et qui forment un tissu feutré de plus en plus serré à mesure qu'on se rapproche de la surface. Moulées exactement dans les espaces qu'ils laissent entre eux, les cellules connectives sont d'autant moins étalées et ont une forme d'autant plus compliquée qu'on les examine dans des couches plus superficielles. »

Dans les papilles, les faisceaux connectifs sont encore plus minces et plus intriques que dans le derme proprement dit. La plupart d'entre eux se dirigeant vers la surface, et se divisant encore, paraissent s'y terminer. Après avoir fait macérer la peau dans du sérum iodé, M. Ranvier débarrasse les papilles du revêtement épidermique : alors les papilles mises à nu sont comme plissées ; leur surface présente des crêtes plus ou moins obliques qui, vues de profil, simulent des dents. A l'aide d'un objectif à immersion, on peut reconnaître qu'elles sont recouvertes à la surface d'une couche anhiste mince, la *membrane basale*.

Dans l'article ÉPITHÉLIUM (*Dictionnaire de méd. et de chirurg. pratiques*, p. 680), M. Ranvier était moins affirmatif. « Sur les coupes minces et examinées avec d'excellents objectifs, il est facile de se convaincre que cette membrane fondamentale (*basement membrane*) n'est pas constante, si tant est qu'elle existe jamais. »

Cornil et Ranvier [2] résument ainsi la description du derme : « Le tissu conjonctif qui entre dans la composition des papilles et des portions superficielles du derme interpapillaire est formé de petits faisceaux connectifs entrelacés et fortement tassés; mais, dans les couches profondes du derme, les faisceaux connectifs sont plus volumineux et beaucoup moins serrés..... Les cellules connectives du derme n'ont pas une structure spéciale ; elles sont plates, étalées dans les couches profondes, là où les faisceaux connectifs sont volumineux; dans le corps papillaire, placés entre des faisceaux petits et nombreux, tout en étant fort minces, elles affectent les formes les plus variées et les plus inattendues (crêtes d'empreinte).

Les cellules superficielles des papilles se caractérisent, comme le montrent mes dessins : 1° par l'abondance de leur cytoplasma chromo-

1. *Traité technique d'histologie*, 2e édit., p. 668.
2. *Manuel d'histologie pathologique*, t. II, p. 756 Paris, Félix Alcan.

phile autour du noyau : 2° par l'existence d'un réticulum chromophile très serré dans la portion périphérique du corps cellulaire.

La plupart des auteurs didactiques n'ont pas su interpréter cette forme compliquée. Je cite, par exemple, l'ouvrage de Testut[1], où il est dit que les papilles du derme ont la même structure que ce dernier. Toutefois les faisceaux conjonctifs et les fibres élastiques y sont beaucoup plus minces. Par contre, les éléments cellulaires sont beaucoup plus multipliés dans les papilles que dans le derme proprement dit; ils y affectent, en outre, ce caractère particulier qu'ils sont pour ainsi dire réduits à de simples noyaux, par suite de l'atténuation considérable du protoplasma cellulaire.

Stöhr[2] se borne à dire que la *couche superficielle ou papillaire* du derme est composée de fibres conjonctives et élastiques plus fines que la couche profonde.

Böhm et Davidoff[3] reproduisent la description classique de la structure du derme : des faisceaux conjonctifs disposés en réseau ou en treillis; ils sont parallèles à la surface du derme et forment des mailles rhomboïdales ou rectangulaires. Les tractus conjonctifs sont entourés ou entrelacés de fibres élastiques. En passant de la portion réticulaire du derme dans les papilles, les fibres conjonctives et élastiques s'amincissent et les mailles qu'elles déterminent deviennent plus étroites....

Quant à la façon dont l'épiderme est uni au derme, on est partagé d'avis : les uns admettent que les cellules basales ou profondes de l'épiderme sont cimentées à la membrane anhiste ou basale qui recouvre le derme; pour d'autres, les cellules basales sont munies à leur extrémité profonde de prolongements qui s'enfoncent dans les dépressions de la membrane anhiste et s'y accolent à des prolongements analogues émis par les cellules conjonctives du derme. (Voir plus loin.)

Frey[4] considère le derme comme un feutrage de fibres conjonctives, de fibres élastiques et de cellules conjonctives. Ces dernières sont représentées par des cellules plates et par des cellules lymphoïdes venues de plus loin (Biesiadecki).

A la surface du derme, le tissu prend un aspect plus homogène ; les fibres forment une trame tellement serrée qu'elles ne laissent plus aucun espace entre elles (Rollett). Cette structure spéciale explique comment on avait pu admettre en ce point l'existence d'une couche limitante amorphe, d'une membrane intermédiaire ou d'une basement membrane (Todd et Bowmann).

Joseph[5] se borne à dire que les *papilles* sont des saillies coniques du derme. Il les divise en papilles *vasculaires* et *nerveuses*. Les papilles logent surtout les vaisseaux, les nerfs, les glandes sébacées et les mus-

1. *Traité d'anatomie descriptive*, 3e édit., t. II, 1897, p. 812.
2. *Lehrbuch der Histologie*, 7e édit., 1896, p. 278.
3. *Id.*, 1895, p. 305.
4. *Traité d'histologie et d'histochimie*, trad. française, 1877, p. 250.
5. Article Corium du *Real-Lexikon der medicinischen Propädeutik*, 1893, p. 1499.

cles lisses de la peau, tandis que la portion sous-jacente ou *réticulaire* du derme contient dans les mailles du tissu conjonctif les follicules pileux, les glandes sudoripares et les cellules adipeuses.

Ainsi la plupart des histologistes se contentent d'énumérer les fibres conjontives, élastiques et les cellules fixes et migratrices. La disposition plus ou moins serrée des fibres, leur diamètre plus ou moins considérable seraient les véritables causes de la constitution différente des parties profondes ou superficielles du derme.

Quant à la provenance des fibres du derme et de la substance qui en réunit les divers éléments, la plupart des auteurs ne s'expliquent que d'une façon vague sur ce point. Parmi ceux qui ont essayé d'élucider ces questions, je n'ai guère à citer que deux auteurs.

Pour Tomsa[1], les faisceaux conjonctifs du derme prennent leur origine sur les aponévroses d'enveloppe ou d'insertion, se dirigent verticalement vers le derme, prennent dans la portion réticulaire du derme une direction parallèle à la surface de la peau, puis reprennent une direction verticale pour arriver dans la portion papillaire. Dans la portion papillaire, les faisceaux conjonctifs plus *jeunes* se résolvent dans toutes les directions en fibrilles et s'entre-croisent pour former un feutrage conjonctif qui est un *réseau fibrillaire*. Dans la portion réticulaire se trouve un grillage ou treillis de gros faisceaux conjonctifs.

Tomsa (*loc. cit.*, p. 10) admet l'existence d'un *ciment* entre les éléments du derme. Le ciment, dit-il, apparait sous la forme d'une substance homogène, vitreuse. C'est lui qui fixe et accole entre eux les faisceaux conjonctifs et les fibres élastiques. Avec les alcalins, l'eau de chaux ou de baryte on peut la dissoudre et dissocier les faisceaux conjonctifs et les fibres élastiques.

Lorsqu'on fait une injection dans les vaisseaux sanguins du derme et qu'à la suite de la rupture des capillaires la masse se répand dans l'interstice des tissus, elle remplit les espaces occupés par le ciment. Il existe donc des fentes préformées dans le derme et en particulier dans le ciment. C'est là que passe le courant lymphatique.

Klemensiewicz[2] se contente de dire que le derme est un feutrage de faisceaux conjonctifs, qui sont plus serrés dans les couches superficielles que dans les couches profondes. Les faisceaux conjonctifs sont réunis par le *ciment*, admis par Rollett et défendu par Flemming. Avec Tomsa, il se représente ce ciment sous la forme d'une substance amorphe, homogène et vitrée qui réunit entre eux les faisceaux conjonctifs et les fibres élastiques. Sur les faisceaux conjonctifs, il n'y a que des cellules

1. Beiträge zur Anatomie und Physiol. der menschlichen Haut, *Archiv. f. Dermatol. u. Syphilis*, 1873, p. 3.
2. Article Haut, *Real Encyclopädie* d'Eulenberg, 1887.

plates; mais, au voisinage des vaisseaux, les cellules sont plus abondantes.

C'est la portion réticulaire du derme qui émet les fibrilles allant constituant par leur entre-croisement le feutrage du corps papillaire.

Il me semble inutile d'allonger cette liste en citant d'autres histologistes contemporains dont l'opinion n'est qu'une variante de celles que je viens d'énumérer et ne nous apprendrait rien de nouveau. Pour les anatomistes du XVIIIe et du début du XIXe siècle, le derme était, pour les uns, une éponge dont la charpente est formée de lames et des fibres entre-croisées et délimitant des aréoles. Pour d'autres, c'était un lacis irrégulier ou inextricable de fibres. Vers le milieu du XIXe siècle, on y distingua les fibres conjonctives et élastiques, et Virchow y découvrit les cellules conjonctives étoilées et anastomosées. Plus tard, on remplaça ces dernières par des cellules plates et on définit le derme en disant que c'est un feutrage de fibres élastiques et conjonctives, tapissées de cellules plates. Enfin, au XXe siècle, il en est qui croient faire œuvre scientifique, en disant, en dehors de toute observation, que le derme est composé d'éléments conjonctifs (fibres et cellules) noyés dans un réseau élastique. Cette formule était à peine suffisante en 1850; aujourd'hui nous sommes en droit de demander à l'histologie quelles sont les relations génétiques entre les divers éléments du derme et dans quel sens évolue la trame; la couche superficielle du derme est-elle produite par la couche profonde, ou *vice versa*? Le tissu conjonctif lâche sous-dermique représente-t-il la matrice du derme ou n'est-il que le dernier terme évolutif de la membrane tégumentaire? L'histogénèse de la trame dermique se réduit donc aux problèmes suivants : d'où viennent les fibres conjonctives et élastiques? quelle est l'origine des substances fondamentales et des sérosités ou mucines conjonctives?

C. — *Histogénèse du tissu conjonctif. — Historique et critique.*

Pour me faire une opinion sur cette question embrouillée comme à plaisir, j'ai commencé par lire et j'ai cherché à comprendre les travaux de mes devanciers. J'ai exposé les résultats de cette analyse dans une série d'articles et de revues [1].

1. On en trouvera la liste complète et l'indication exacte dans les articles suivants : 1° Embryonnaire; 2° Embryoplastique; 3° Plasmatique du *Dictionnaire encyclopédique des Sciences médicales* de Dechambre; 4° Les découvertes récentes relatives au développement du tissu conjonctif, *Journal de l'Anat. et de la Physiol.*, 1892, p. 211.

Ensuite, j'ai observé moi-même, et, sur mes propres préparations, j'ai tenté de me rendre compte du processus. J'ai étudié les *membres naissants* et les *tendons embryonnaires*[1].

Le développement d'une bourse séreuse, par exemple, donne une image simple et complète de l'évolution du tissu conjonctif; on peut en suivre successivement tous les stades, et, bien que la portion centrale du tissu n'élabore pas de fibrilles conjonctives, les éléments cellulaires passent par toutes les phases caractérisant la naissance, la croissance et le déclin des cellules et des substances prétendues intercellulaires.

Les dessins ci-contre que je reproduis d'après la planche V de mon mémoire du *Journal de l'Anatomie*, 1896, permettent de récapituler les phénomènes essentiels. La figure 2 du texte montre le premier stade du

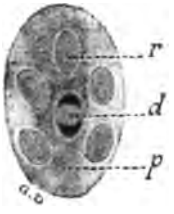

Fig. 2. — *Tissu conjonctif primordial* *p*, protoplasma commun, homogène; *r*, noyau au repos; *d*, noyau en mitose.

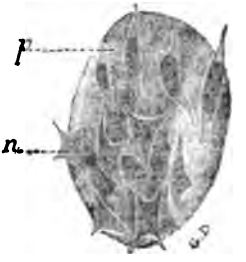

Fig. 3. — *Début du 2e stade du tissu conjonctif.* Apparition du protoplasma chromophile autour du noyau; *p*, protoplasma homogène ou hyaloplasma.

tissu conjonctif : « La forme primordiale du tissu conjonctif, ai-je dit (*loc. cit.*, p. 264), se présente sous l'aspect d'une masse composée de noyaux ovalaires, serrés, que sépare et réunit en même temps une substance transparente et homogène. Cette substance internucléaire est si peu abondante que l'espace qui sépare les noyaux voisins mesure à peine 1 ou 2 μ. Elle forme un tout continu dans cet intervalle. »

Dans les tendons embryonnaires « les noyaux sont séparés et réunis par une masse moins homogène, puisqu'on y distingue déjà une substance vaguement fibrillaire et se colorant plus énergiquement que la partie hyaline ».

Quelle est la nature de cette masse internucléaire? Schwann et Ch. Robin[2], qui ont entrevu ce premier stade, ont cru se trouver en présence de la substance vivante ou *blastème*, qui produit d'abord les nucléoles, puis les noyaux, ensuite le corps cellulaire, lequel en s'allongeant et en émettant des fibrilles donnerait naissance aux faisceaux conjonctifs.

1. *C. R. de la Soc. de Biologie*, 1896, p. 47, et *Journal de l'Anat. et de la Physiol.*, 1896, p. 264 et 265.

2. Voir deux communications que j'ai faites sur le tissu tendineux, *Société de Biologie*, 1898, p. 577 et 581.

Depuis que ce mode de genèse est reconnu erroné, la plupart des histologistes regardent cette masse internucléaire comme une substance *intercellulaire* ou *fondamentale*, produite en dehors des cellules et réunissant ces dernières. C'est là également une erreur; car, à ce stade primitif, il est impossible de distinguer une limite quelconque entre le corps cellulaire et la substance dite fondamentale. D'autre part, lorsqu'on étudie les mitoses si nombreuses dont ce tissu conjonctif primordial est le siège, les modifications structurales qui apparaissent s'étendent jusqu'au milieu de l'intervalle compris entre le noyau qui est en division et les noyaux voisins qui ne sont pas en voie de multiplication. Ces faits démontrent que la substance internucléaire est un protoplasma homogène commun aux divers noyaux et qu'il n'y existe point de substance intercellulaire ou fondamentale.

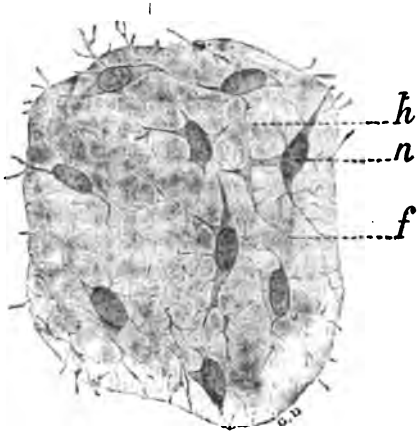

Fig. 4. — *2e stade ou tissu conjonctif réticulé.* Le cytoplasma chromophile constitue un réticulum (*f*) cloisonnant l'hyaloplasma (*h*).

Au second stade, on voit apparaître, dans le voisinage du noyau, une zone plus colorable, dont les ramifications s'étendent dans le protoplasma homogène (fig. 3).

Dès 1896, j'ai réservé le nom d'*hyaloplasma* au protoplasma homogène et peu colorable qui persiste dans les mailles du réticulum granuleux et très colorable, que j'ai, pour ce motif, opposé au premier en l'appelant *chromophile* (*Soc. de Biol.*, 1898, p. 582) [1].

En un mot, le 3e stade du développement du tissu conjonctif est caractérisé par « des fibrilles qui ont pris naissance dans la zone périnucléaire (*fibrilles chromophiles*) et cloisonnent le protoplasma primitivement homogène... Le protoplasma du tissu conjonctif primordial a

1. Dans tous mes travaux ultérieurs, je me suis fondé sur ces caractères objectifs (aspect et colorabilité) pour distinguer l'*hyaloplasma* du *protoplasma chromophile*. Leydig (*ce Journal*, 1902, p. 497) donnait, dès 1886, le nom de *spongioplasma* au *protoplasma chromophile* et désignait par le terme *hyaloplasma* le protoplasma clair contenu dans les mailles du spongioplasma. Unna (Plasmazellen, *Encyklopädie der mikrosk. Technik*, 1903, p. 1117) conserve le nom *spongioplasma*, mais désigne l'hyaloplasma amorphe, sous le nom de *granoplasma*. Ballowitz (*Archiv. f. Anatomie und Entwickelungsgeschichte Anat. Abtheilung*, 1898, p. 141), sans faire allusion à ma terminologie, décrit dans les cellules épithéliales des Tuniciers : 1° une substance homogène, amorphe, qu'il appelle *hyaloplasma*, et une substance figurée ou *morphoplasma*, *mitoplasma*, correspondant au *protoplasma chromophile*. Ce dernier est identique à la masse ou charpente filaire de Flemming, au *linome* de Camillo Schneider, tandis que l'*hyaloplasma* correspond à la masse interfilaire de Flemming, à l'*hyalome* de C. Schneider.

élaboré partout une charpente spongieuse engloblant l'hyaloplasma » (*loc. cit.*, 1896, p. 268, fig. 4). A mesure que la substance chromophile s'étend, elle constitue un réticulum qui cloisonne toute la masse constituant alors un *tissu réticulé à mailles pleines d'hyaloplasma* (fig. 4 du texte). Dans les gaines fibreuses, c'est aux dépens de l'hyaloplasma seul que se forment les fibrilles conjonctives.

Poursuivant cette étude sur les tendons, j'ai montré (*Soc. de Biologie*, 1898, p. 577 et 581) qu'il commence par se développer comme le tissu qui précède les bourses séreuses. Plus tard, l'*hyaloplasma* du tissu tendineux subit une transformation ou condensation qui a pour effet de produire des fibrilles conjonctives ou collagènes. Dans l'intervalle des faisceaux conjonctifs qui se forment ainsi aux dépens de l'hyaloplasma persiste la portion périnucléaire chromophile, avec ses prolongements chromophiles. J'ai donné (fig. 3, p. 474, *Journal de l'Anatomie et de la Physiologie*, 1900) le dessin de coupes longitudinales et transversales de tendon. Chacune des cellules originelles du tendon a pris la forme d'un prisme allongé parallèlement au grand axe de l'organe; la zone périnucléaire *chromophile* occupe le centre de la cellule ou colonne prismatique. Des deux faces et des extrémités rayonnent des prolongements ou lames chromophiles contenus avec ceux des cellules voisines.

J'ai résumé ces faits, avec les dessins que je reproduis ici, dans l'article CELLULE du *Dictionnaire de Physiologie* de Ch. Richet.

J'ai retrouvé le même *tissu conjonctif primordial* dans les amygdales d'origine épithéliale et dans les *ganglions lymphatiques* d'origine mésodermique.

L'année dernière, en étudiant la cicatrisation des plaies de la cornée, j'ai vu, au cours de l'hypertrophie de la cellule épithéliale, l'hyaloplasma s'accroitre considérablement dans les mailles chromophiles. Plus tard, lorsque le bourgeon épithélial se transforme en cicatrice définitive, l'hyaloplasma se transforme en fibrilles conjonctives, pendant que le protoplasma chromophile persiste avec le noyau à l'état de *cellule fixe* [1].

1. Ces citations sont, il me semble, explicites : dans le tissu conjonctif embryonnaire l'hyaloplasma est le protoplasma originel; dans les follicules clos il en est de même; c'est là, en second lieu, qu'apparait le protoplasma chromophile. Dans les épithéliums, l'hyaloplasma devient d'autant plus abondant que l'irritation est plus prolongée et l'hypertrophie plus considérable. Dans son évolution ultérieure, cet hyaloplasma élabore des faisceaux de fibrilles conjonctives, qui restent toujours compris dans les mailles du réticulum chromophile. J'ai été cependant peu ou mal compris. Laguesse, par exemple (*Archives d'anatomie microscopique*, t. VI, p. 107, 1903), voulant résumer mes travaux, écrit : « Remplacez dans ces travaux (de Retterer) le terme exoplasme par *hyaloplasme*, et le terme endoplasme par *portion chromophile* ou *zone périnucléaire* et vous aurez à peu de chose près la description du tissu conjonctif embryonnaire telle que l'a donnée Retterer dès 1896, l'étendant plus tard au cartilage (1899) ».

Cette assimilation me semble inexacte.

On sait que les zoologistes décrivent, dans le corps des Protozoaires, une couche corticale qu'ils appellent *exoplasma* ou *ectoplasma* et un protoplasma interne (*ento-* ou *endoplasma*). Pour Frenzel (*Lexikon der medicinischen Propädeukik*, article ECTOPLASMA l'existence de l'ectoplasma est douteuse dans les cellules des Métazoaires. Quoiqu'il en soit, J. Renaut (*Traité d'histologie pratique*, t. I, p. 37) donne le nom d'exoplasme

La figure 5 du texte (Voir plus loin) montre de plus la différence capitale qu'il faut établir entre le cytoplasma commun à nombreux noyaux et la substance amorphe et gélatineuse, en laquelle se transforment les divers éléments en voie de régression. Le stade initial du tissu conjonctif est représenté par le cytoplasma commun multinucléé qui s'accroît, prolifère et se différencie en hyaloplasma et en réticulum chromophile. Enfin, ce tissu réticulé à mailles pleines d'hyaloplasma subit la régression; ses diverses parties se fluidifient et produisent une substance gélatineuse ou mucine contenant les restes cellulaires.

En suivant le développement des articulations (*ce Journal*, 1902, p. 580 et suivantes), j'ai retrouvé des phénomènes de tous points identiques. La première synovie n'est ni de la lymphe, ni un transsudat du plasma sanguin, ni le résultat de la fonte de la substance intercellulaire; elle provient de la transformation ultime des éléments cellulaires.

La *sérosité muqueuse* des bourses séreuses, la *synovie* des cavités articulaires est, au point de vue évolutif, par rapport au protoplasma des cellules qui occupaient à l'origine ces cavités ce que la sérosité ou substance gélatineuse du tissu conjonctif sous-cutané est vis-à-vis de la couche superficielle du derme et des papilles cutanées.

Comment ces résultats concordent-ils avec ceux de mes devanciers? En quoi diffèrent-ils les uns des autres? C'est là le point capital à

à la couche corticale et aux fibrilles épidermiques des cellules épithéliales. Dans ce cas, l'exoplasme correspond évidemment à la masse et au réticulum chromophiles. D'autre part, Hansen (voir mon travail sur l'évolution du cartilage dans le *Journal de l'Anat.*, 1900, p. 492) comprend sous le nom d'*ectoplasme* la substance que le protoplasma périnucléaire ou *endoplasma* de la cellule cartilagineuse excrète (auscheidet) et qui se transforme en substance fondamentale de cartilage.

Pour Mathias Duval (*Histologie*, 2e édition, p. 252), d'accord avec Renaut, les travées protoplasmiques (chromophiles) constituent la paroi cellulaire et le réseau intérieur de la cellule muqueuse par exemple; paroi et réseau correspondent à l'exoplasma, et le protoplasma homogène (*endoplasma*) en occupe les mailles et élabore le mucigène qui se transforme ensuite en mucus.

Au point de vue de la succession des phénomènes, l'*hyaloplasma* précède, dans le tissu conjonctif primordial, la substance chromophile; il ne correspond donc pas à l'exo- ou l'ectoplasme, qui n'est qu'un produit secondaire. L'hyaloplasma des couches les plus périphériques est toujours compris dans des mailles d'un réticulum chromophile; il n'existe donc pas séparément à la surface du protoplasma. La cellule cartilagineuse montre un réticulum chromophile et de l'hyaloplasma jusque dans ses couches les plus superficielles : « c'est le réticulum chromophile et l'hyaloplasma qui se transforment en une nouvelle substance (cartilage) ou s'en imprègnent », ai-je dit dans mon travail de 1900, p. 477.

Si nous faisons abstraction des auteurs qui désignent certaines parties chromophiles sous le nom d'édifications exoplastiques, nous voyons que, pour plusieurs tissus conjonctifs et cartilagineux, l'hyaloplasma précède, dans l'ordre d'apparition, le protoplasma chromophile. *Hyaloplasma* ne saurait donc pas être synonyme d'*exoplasma*. D'autre part, dans la genèse de ces tissus, les transmutations protoplasmiques ne se limitent pas uniquement à la naissance et aux transformations de l'hyaloplasma; elles portent à la fois sur l'hyaloplasma et le protoplasma chromophile.

Concluons : Ce n'est pas à force de torturer le sens des mots, c'est plutôt par l'observation de la série entière des faits, par l'expérimentation et l'analyse, que nous réussirons à résoudre les problèmes de l'évolution cellulaire.

éclaircir dans cette revue critique; car il ne suffit pas de produire une nouvelle théorie, il faut montrer les causes d'erreurs de ceux qui ont émis des conceptions différentes.

Schwann [1], Ch. Robin, etc., ont examiné à l'état *frais* le tissu conjonctif des embryons de mammifères. Ils ont vu le premier et le second stade; mais, à cette époque, leur interprétation ne pouvait guère être la vraie. Nous avons *déjà* dit plus haut (p. 376) que, pour ces auteurs, le protoplasma primitif et commun n'était que le blastème générateur de tous les éléments (noyaux, corps cellulaire, etc.). Quant aux fibrilles qu'ils prenaient pour les premières fibrilles conjonctives elles représentent la substance chromophile et ses prolongements ramifiés. La *Faserzelle* de Schwann, le corps fibroplastique de Ch. Robin, répond uniquement au noyau et à la portion chromophile de la cellule conjonctive.

En 1841, Henle annonça que dans les tendons embryonnaires les fibrilles conjonctives apparaissaient dans l'intervalle des cellules.

Vinrent bientôt les recherches de Virchow sur la structure du tissu conjonctif qui semblèrent confirmer la théorie du développement extracellulaire des fibres conjonctives. On sait que Virchow découvrit, dans le tissu conjonctif, des cellules étoilées et anastomosées (*corpuscules du tissu conjonctif*), et une substance intercellulaire constituée essentiellement par les fibres conjonctives. Considérant le corps cellulaire comme uniquement composé du protoplasma et des prolongements chromophiles, on a attribué la formation des fibrilles conjonctives à l'activité de la substance *inter* ou *extracellulaire*. Sur le tissu adulte, les portions de cellules comprenant le noyau et le protoplasma chromophile (*corps fibroplastique, cellule plate, cellule fixe*), semblent, en effet, bien distinctes des faisceaux conjonctifs.

La direction différente qu'affectent les prolongements chromophiles et les faisceaux conjonctifs a fait conclure à nombre d'histologistes que de ces deux formations, l'une a une origine protoplasmique et l'autre une provenance extra-cellulaire. Plus près de nous, Merkel [2], par exemple, qui a étudié le cordon ombilical et les tendons d'embryons humains, pense que les fibrilles conjonctives se développent en dehors, c'est-à-dire dans l'intervalle des cellules, aux dépens de cette masse de mucine qui paraît être sans structure.

Cependant, pour la plupart des hislologistes, cette théorie parut peu satisfaisante : comment se fait-il qu'une substance épanchée entre les cellules soit capable de s'organiser et de produire des éléments figurés pourvus de vitalité? De longues recherches furent entreprises pour savoir si les premières fibrilles n'apparaîtraient pas dans les couches périphériques des jeunes cellules conjonctives. Obersteiner (1867), Boll (1872), Legros (1873), Lwoff (1889), observèrent le tissu conjonctif

1. Pour les indications bibliographiques des mémoires antérieurs à 1896, je renvoie à mes articles déjà cités p. 375, ainsi qu'à une communication faite à la *Société de Biologie*, 28 mai 1898, p. 577.

2. Zur Histogenese des Bindegewebes, *Verhandlungen der Anat. Gesellschaft*, Bâle, 1895.

jeune les uns à l'état frais, les autres après l'action du bichromate de potasse ou de l'acide osmique. Leurs descriptions et les dessins joints à leurs travaux montrent qu'ils n'ont pas distingué, dans les cellules formatrices, le réticulum chromophile des fibrilles conjonctives. Boll, par exemple, estime que le liquide de Muller détruit les fibres collagènes; ce qui, comme le soutient Lwoff avec raison, n'est point; il ne fait qu'altérer le réticulum chromophile. Quant aux histologistes qui ont étudié ce point dans ces derniers temps, les uns continuent à confondre le réticulum chromophile avec les fibrilles conjonctives, les autres se contentent de distinguer dans le corps de la cellule conjonctive : 1° une portion centrale ou endoplasma; 2° une portion corticale ou ectoplasma. Cet ecto ou exoplasma produirait seul des fibrilles conjonctives; la seule différence de la théorie récente consisterait, en somme, dans la façon de concevoir l'origine de la substance intercellulaire qui, au lieu d'être un dérivé des plasmas sanguin ou lymphatique, serait une excrétion des cellules.

En 1891 Flemming publia un premier travail sur le développement du tissu conjonctif (Voir mon *Article* de 1892, p. 218). Résumant ses propres recherches dans les *Ergebnisse der Anatomie und Entwickelungsgeschichte*, t. VI, 1896, p. 262, Flemming conclut : « La couche périphérique de la cellule conjonctive se transforme en une couche fibrillaire qui devient intercellulaire; elle continue à s'accroître et à produire de nouvelles fibrilles tant qu'elle s'accroît. Autrement dit, la substance intercellulaire n'est pas une masse inerte ni morte; c'est une masse vivante produite ou excrétée par les cellules et qui possède la propriété de pouvoir élaborer de nouvelles fibrilles. »

En 1897, Flemming[1] reprend cette étude. Après avoir fixé des larves de Salamandre dans le mélange osmio-chromique acétique, il les y laissa des semaines et même des mois. Colorées avec les couleurs de safranine, de gentiane et d'orange, les cellules conjonctives du feuillet pariétal de l'abdomen montrent des fibrilles protoplasmiques teintes en violet et disposées en rayons parallèles et quelque peu anastomosées dans un protoplasma orange (Taf. V, fig. 1 à 3). Les cellules qu'il représente sont en voie de mitose et le protoplasma contient des fibrilles ondulées. C'est cette disposition ondulée qui lui fait admettre qu'il s'agit de fibrilles conjonctives.

Ces fibrilles accompagnent les prolongements protoplasmiques que chaque cellule émet et qui se mettent en rapport avec les prolongements analogues des cellules voisines. Prolongements protoplasmiques et fibrilles s'anastomosent les uns et les autres.

Dans la fig. 5 (Taf. VI), Flemming représente les cellules conjonctives anastomosées de la lame branchiale d'une larve de Salamandre longue de 2 à 3 centimètres. Dans les mailles du réseau formé par les prolongements cellulaires se trouve une masse transparente et claire.

1. Ueber die Entwickelung der collagenen Bindegewebsfibrillen bei Amphibien und Säugethieren, *Archiv. f. Anatomie und Entwickelungsgeschichte*, 1897, p. 171.

Le même tissu examiné sur une larve plus âgée montre des faisceaux de fibrilles dans les mailles du réseau protoplasmique. Ces fibrilles se colorent en noir par l'hématoxyline de Delafield (fig. 9).

Flemming représente également des portions de cordon ombilical (veau et embryon humain) fixées au bichromate de potasse et colorées à l'hématoxyline (fig. 7 et 8). On voit dans un protoplasma transparent des fibres noires anastomosées entre elles.

A l'inspection des dessins de Flemming, et, si l'on tient compte des fixateurs et des colorants, on ne peut s'empêcher de penser que les fibres à double contour, et qui s'anastomosent entre elles, ne sont que des filaments hématoxylinophiles ou chromophiles. Les fibrilles collagènes présentent un trajet onduleux tout différent, se colorent autrement et ne s'anastomosent pas entre elles. Flemming a donc confondu fibrilles *chromophiles* et fibrilles *collagènes*.

Le travail de A. Spuler[1] est passible des mêmes objections. Spuler étudie et représente, à de forts grossissements, des cellules conjonctives (cordon ombilical et tissu sous-cutané d'embryons très jeunes). Dans tous ses dessins, les prétendues fibrilles conjonctives figurent des filaments protoplasmiques compris dans un protoplasma transparent et s'anastomosant richement entre eux. Par places, ils prennent même la configuration de traînées de granulations plus colorables que le protoplasma contenu dans les mailles du réticulum.

La comparaison de ces figures avec les images que j'ai étudiées et la lecture du texte me donnent l'impression que Spuler également a pris le réticulum chromophile pour des fibrilles conjonctives ou collagènes.

Flemming[2] rapporte l'origine des fibrilles conjonctives aux phénomènes de la mitose; ce seraient les prolongements des irradiations polaires. Il invoque des faits décrits par Reinke, qui aurait vu des choses identiques (*Archiv. f. mik. Anatomie*, vol. 43, p. 381, 1894).

Fr. Reinke[3] comprend, en effet, de la façon suivante le développement des *fibrilles conjonctives* ou *collagènes*. Le tissu conjonctif serait composé de cellules et de substances intercellulaires (y compris les cellules pigmentaires et granuleuses ou plasmatiques). La substance intercellulaire est formée elle-même de fibres et de substance fondamentale; les fibres sont, soit des fibrilles collagènes réunies en faisceaux par un ciment, soit des fibres élastiques.

L'auteur se demande ensuite si les fibrilles se développent aux dépens de la substance intercellulaire ou des cellules.

Pour Reinke, la structure du protoplasma *vivant* est inconnue; nous ne pouvons la connaître à l'aide de nos moyens optiques actuels; il donne le nom de *métastructure* à cette organisation que nous ignorons.

1. *Beiträge zur Histiologie und Histiogenese der Binde- und Stützsubstanz, Habilitations-Schrift.* Wiesbaden, 1896.
2. Die Histogenese der Stützsubstanzen der Binde Substanzgrappe, *Handbuch der vergleichenden und experimentellen Entwickelungslehlere von Hertwig*, 1902.
3. *Grundzüge der allgemeinen Anatomie*, p. 214, 1901.

Invoquant cette hypothèse de la métastructure, Reinke admet que les fibrilles conjonctives existent déjà dans l'écorce de la cellule à une époque où il est impossible de les voir. Une fois qu'elles ont pris naissance, même quand nous ne pouvons constater leur présence, les tractions ou les pressions agissent sur elles et les orientent dans une direction déterminée. Alors le manteau, ou écorce protoplasmique, qui les contient, se dégage de la cellule proprement dite et, à partir du moment où il s'est séparé de la cellule originelle, il s'est émancipé et ne représente plus qu'un produit intercellulaire. La cellule peut persister comme cellule fixe ou bien s'atrophier. Il est très probable qu'une seule et même cellule est capable d'élaborer soit des fibrilles conjonctives, soit des fibres élastiques. Cela dépend des conditions différentes où la cellule orginelle est placée. Mais comme la substance intercellulaire s'accroit, il convient de ne pas la regarder comme inerte et privée de vie.

Plus loin (*loc. cit.*, p. 280), Reinke se fonde sur l'existence de fibrilles anastomosées ou entre-croisées qu'on observe dans les cellules en voie de division, pour en déduire que ces fibrilles *protoplasmiques* persistent et se transforment en fibrilles conjonctives ou collagènes. En un mot, le mitome de Flemming posséderait la propriété *spécifique* de produire des fibrilles collagènes quand il subit les effets de la traction. La fonction seule détermine la transformation des fibres protoplasmiques en fibrilles collagènes. La cellule réagit, quand elle est excitée, en transformant une disposition ou arrangement fibrillaire préexistant en fibrilles collagènes.

On le voit, il y a une différence capitale qui me sépare des auteurs précédents : pour Flemming, Spuler, Reinke, ce sont les fibrilles du mitome (spongioplasma de Leydig, masse filaire de Flemming) qui se transforment en fibrilles conjonctives ou collagènes. D'après mes propres observations, au contraire, c'est le protoplasma homogène, interfilaire, qu'avec Leydig j'appelle l'*hyaloplasma*, qui élabore les fibrilles collagènes.

Or, il est un fait bien établi, facile à vérifier, c'est que les fibrilles conjonctives sont, comme le dit Renaut (*loc. cit.*, p. 208), « au sein du faisceau conjonctif, toutes parallèles entre elles ». Comment concilier cette structure avec l'assertion des histogénistes qui font dériver les fibrilles collagènes d'un réticulum à fibres anastomosées? A quel moment les fibrilles anastomosées perdraient-elles leurs branches de communication pour devenir parallèles et indépendantes les unes des autres? Il suffit de comparer quelques préparations aux dessins des auteurs que je viens de citer pour se convaincre de la confusion qu'ils commettent.

Pour Franklin P. Mall [1], le réseau de fibrilles qui constitue la gélatine de Wharton se compose d'une masse de cellules anastomosées ou syncytium, qui donne naissance au tissu connectif ou conjonctif.

Il a examiné le tissu conjonctif qui enveloppe la corde dorsale de larves de grenouilles longues de 3, 4, 6 et 9 millimètres.

1. On the development of the connective tissues from the connective-tissue syncytium, *The american Journal of Anatomy*, vol. I, 1901-1902.

Il confirme les données de Flemming et de Spuler, mais il les formule autrement. Les fibrilles sont des faisceaux d'exoplasme contenant des noyaux qui en occupent les points nodaux. Chaque noyau est entouré d'une zone d'endoplasma qui figure une masse fusiforme. Cet endoplasma se continue avec l'exoplasma qui constitue le syncytium. L'endoplasma, avec son noyau, représente les cellules connectives des auteurs et l'exoplasma, la substance intercellulaire.

Il a ensuite étudié le tissu connectif du porc.

Pour Mall, le mésenchyme des jeunes embryons est composé de cellules individualisées dont le protoplasma s'accroît vivement et s'unit à celui des cellules voisines pour constituer un syncytium. Le protoplasma du syncytium se développe plus rapidement que ne se divisent les noyaux, de sorte que la masse syncytiale finit par n'avoir que peu de noyaux.

De plus, comme on le voit dans le cordon ombilical de jeunes embryons humains, la plus grande partie du protoplasma devient fibrillaire par différenciation et constitue l'*exoplasma*, tandis que le protoplasma qui entoure immédiament le noyau reste granuleux et représente l'endoplasma. Les fibrilles de l'exoplasma sont très délicates et s'anastomosent largement.

Dans le derme des embryons de porc longs de 2 centimètres, l'exoplasma fibrillaire forme des faisceaux parallèles qui s'anastomosent abondamment et l'endoplasma constitue autour du noyau une cellule fusiforme.

Sur les embryons de 3 centimètres, les premières fibres blanches (conjonctives) commencent à apparaître dans l'exoplasma. Mall décrit sous le nom de derme embryonnaire tout ce qui se trouve entre l'ectoderme et le périmysium. Ce sont des *fibrilles anastomosées* qui sont en connexion avec l'exoplasma situé entre le périmysium et l'ectoderme.

Sur l'embryon de porc de 5 centimètres, la couche sous-jacente à l'ectoderme a pris plus d'extension que sur les embryons plus jeunes, mais entre elle et le périmysium, le syncytium reste typique.

Sur l'embryon de 2 centimètres, le syncytium conjonctif commence déjà à se différencier : les noyaux, ovalaires, sont entourés d'endoplasma. Endoplasma et noyau constituent la « cellule conjonctive » des classiques. Les noyaux situés sous l'ectoderme sont entourés de peu d'endoplasma.

Mall distingue un « état *préfibreux* » qui, sur l'embryon long de 16 centimètres, se change en tissu fibreux.

Mall ignore tous les travaux antérieurs à ceux de Flemming; pour lui, le réticulum des cellules conjonctives précède l'état préfibreux qui se transforme plus tard en tissu fibreux.

Mall a étudié également le tissu cartilagineux; Hansen et Studnicka ont continué leurs recherches sur le même sujet; mais comme ils n'y ont ajouté aucun élément nouveau, je me borne à renvoyer à la revue critique que j'en ai faite dans mon travail sur l'*évolution du cartilage transitoire*.

Laguesse [1] étudie la capsule de la rate de sélaciens (fixée par le liquide de Kleinenberg ou de Muller) et colore les coupes à la picro-fuchsine d'après le procédé de Hansen. Grâce à ce colorant, il distingue : 1° le cytoplasme granuleux (teint en jaune); 2° la substance amorphe précollagène (teinte en rose clair), et 3° les fibres collagènes (colorées en rose foncé). Comparant la capsule au réticulum splénique, il admet que le stade antérieur « est constitué par un amas de cellules serrées, noyées dans une faible quantité de substance fondamentale précollagène ». Plus tard cette substance précollagène se condense et se différencie en fibres collagènes. La substance précollagène se produit dans l'écorce protoplasmique des cellules conjonctives; c'est le résultat d'une différenciation exoplasmique. « Il est probable, conclut Laguesse, que les mêmes cellules peuvent engendrer les fibres élastiques qu'on trouve chez l'adulte accolées aux premières. »

Je ne saurais souscrire à ces conclusions pour les raisons que j'ai exposées à diverses reprises (p. 376 et 383). Le premier protoplasma qui existe dans le tissu conjonctif primordial ne correspond, par ses propriétés, ni à l'*ectoplasma* ni à la *substance fondamentale*, c'est lui qui se différencie en protoplasma chromophile et en hyaloplasma. Il ne saurait donc être un dérivé de l'endoplasma; un protoplasma secondaire, de moindre vitalité. L'hyaloplasma continuera, même après avoir élaboré des fibrilles conjonctives, à faire partie intégrante de la cellule primitive au même titre que le protoplasma chromophile. Le noyau, le cytoplasma périnucléaire chromophile et les irradiations chromophiles, ainsi que l'hyaloplasma compris dans les mailles de ces dernières, constituent, chez l'adulte, une individualité qui dérive d'une même cellule originelle. Si une irritation mécanique altère une portion du noyau et du cytoplasma périnucléaire, toute l'individualité subit la désagrégation [2] : les fibres conjonctives gonflent et se fluidifient, le protoplasma chromophile, ainsi que le noyau, se fragmente et le tout se résorbe.

Par l'expérimentation, j'ai reproduit [3] sur le derme adulte des phénomènes d'évolution progressive et des transmutations protoplasmiques analogues à ceux qu'on observe pendant le développement embryonnaire. Une plaie sous-cutanée provoque la tuméfaction et la régression partielle du derme. C'est l'épithélium sus-jacent qui,

1. Sur l'histogenèse de la fibre collagène et de la substance fondamentale de la rate chez les Sélaciens, *Archives d'anatomie microscopique*, t. VI, p. 100, 1903.
2. Voir *ce Journal*, 1903, p. 471.
3. Réaction du tégument externe à la suite d'un seul décollement sous-cutané, *C. R. Soc. Biol.*, 25 juin 1904.

par divisions mitosiques et par transformations protoplasmiques, fournit les éléments de réparation. Le protoplasma épithélial s'accroît et se différencie, d'après un processus identique à celui qui transforme les cellules embryonnaires en cytoplasma chromophile et en hyaloplasma; à ce premier stade du tissu conjonctif fait suite l'élaboration des fibrilles conjonctives aux dépens de l'hyaloplasma[1].

(*A suivre.*)

1. L'explication des planches sera publiée avec la fin du mémoire.

LA CAVITÉ COTYLOÏDE

ÉVOLUTION ONTOGÉNIQUE COMPARÉE DE SA PROFONDEUR CHEZ L'HOMME ET LES ANIMAUX

Par le Dr P. Le DAMANY
Professeur à l'École de médecine de Rennes.

Le développement morphogénique du cotyle, dans l'espèce humaine, subit une crise pendant le dernier tiers de la vie fœtale : du sixième au neuvième mois de la gestation sa profondeur diminue; cette diminution cesse dès la naissance.

Pendant la deuxième moitié de la vie intra-utérine, le fémur se tord; cette torsion prouve que le fœtus ne s'accommode pas sans dommage à la flexion excessive, au pelotonnement nécessité par la forme ovoïde de la cavité utérine maternelle [1]. Une deuxième conséquence de ce défaut d'accommodation est la diminution de profondeur subie par le cotyle humain pendant les derniers mois de la vie fœtale, diminution transitoire, vite corrigée après la naissance. Torsion fémorale et nivellement cotyloïdien sont deux effets d'une même cause.

Comme la torsion fémorale, l'aplatissement du cotyle est spécial à l'homme. Tout au plus, peut-être, pourrait-on en trouver aussi des traces chez les singes anthropomorphes? Après la naissance, l'espace n'étant plus ménagé à l'enfant, en même temps que la torsion fémorale diminue au point de devenir pratiquement négligeable, la profondeur du cotyle grandit et bientôt devient supérieure à ce qu'elle était initialement.

1. Ce mémoire est la suite naturelle de celui que nous avons publié dans ce même journal sur les torsions osseuses (Mars-Avril, Mai-Juin, Juillet-Août, Septembre-Octobre 1903). Pour plus amples renseignements sur la torsion du fémur nous renvoyons à ce premier travail.

Historique et Critique.

Les traités classiques d'Anatomie humaine sont en général muets sur l'évolution du cotyle humain, soit avant la naissance, soit depuis la naissance jusqu'à l'âge adulte. Ce silence ne saurait être blâmé étant donné le peu de précision et le peu de certitude des connaissances actuelles sur ce point d'anatomie. Certains chirurgiens, en fouillant la pathologie de l'articulation coxo-fémorale, ont été amenés à faire l'étude anatomique de la hanche normale aux premières périodes de la vie : tous ont remarqué la profondeur minime du cotyle chez l'enfant nouveau-né, et leurs observations, ou du moins la partie non erronée de leurs observations, peut se résumer en cette phrase : Le cotyle de l'enfant nouveau-né est, proportionnellement à son diamètre, beaucoup moins profond que celui de l'adulte.

Nous trouvons déjà cette opinion dans Von Ammon [1], dont voici les propres paroles : « Pendant une longue période du développement, la cavité cotyloïde ne présente pas sa forme hémisphérique. Elle est primitivement aplatie comme une assiette et est entièrement cartilagineuse. C'est seulement à cette époque qu'elle acquiert une profondeur et une étendue suffisantes pour que la tête, qui y appuyait simplement, s'y emboîte de plus en plus. » Schuster [2], dans une étude d'anatomie générale, se propose de nous faire connaître en particulier le développement morphologique de la cavité cotyloïde. Mais ses descriptions, faites d'après des coupes histologiques d'embryons, ne peuvent être exactes : on n'oriente pas comme on veut des coupes d'organes aussi petits, on ne peut pas facilement contrôler la direction suivie par le rasoir par rapport au plan d'ouverture du cotyle. Or, il faudrait que la coupe fût faite perpendiculairement à ce plan et suivant l'axe de la cavité. Entre le moment où l'embryon est extrait de l'utérus maternel et celui où la coupe de son cotyle est examinée après fixation, déshydratation, inclusion, section, étalement, collage, coloration, il y a bien des chances pour que la forme en ait été altérée plus ou moins et pour que les mensurations soient dépourvues de toute valeur. En outre,

1. *Die angeborenen chirurg. Krankheiten des Menschen*, Berlin, 1842.
2. Cité par Sainton, *Thèse de Paris*, 1892-93, n° 226, p. 12.

il est très important, dans une étude de ce genre, de bien préciser ce qu'on entend par cavité articulaire. Schuster, en s'appuyant sur des données embryogéniques, rattache à la capsule articulaire le bourrelet fibro-cartilagineux, simple émanation de cette capsule. Sans doute pour ces diverses raisons, il trouvait, chez l'embryon de lapin de douze à quinze jours la cavité cotyloïde pourvue d'une faible concavité et remarquablement plate. La contention de la tête dans cette cavité si peu profonde serait due à la saillie, déjà notable à cet âge, de la paroi postérieure de l'acétabulum. Or, pour nous, quelle qu'en soit l'origine histogénique, le bourrelet fibro-cartilagineux doit être considéré comme faisant partie intégrante du cotyle (fig. 1).

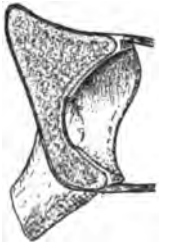

Fig. 1. — Coupe verticale et transversale d'un cotyle de mouton. Le bourrelet fait partie intégrante de la cavité articulaire.

Sainton [1] a remarqué la perfection presque absolue de la cavité cotyloïde adulte. Par sa seule forme et sans l'action adjuvante ni de la pression atmosphérique, ni des ligaments, ni des muscles, elle offre les conditions nécessaires pour maintenir le fémur en place. Chez l'enfant, au contraire, à cause de son défaut d'ampleur, elle ne possède pas des qualités égales pour maintenir fermement la tête du fémur. Sainton, qui voulait trouver la cause de la luxation congénitale de la hanche dans un arrêt du développement de la cavité cotyloïde, s'est intéressé tout particulièrement à la capacité de cette cavité chez le très jeune enfant. Mais le procédé dont il se servait pour arriver à des mesures qu'il croit exactes est un peu primitif : « Sur des articulations coxo-fémorales disséquées et préalablement décalcifiées, nous commencions par décapiter le fémur. Ensuite, fixant solidement l'os iliaque, nous faisions des coupes minces, perpendiculaires à l'axe de la jointure, portant successivement sur le col et la partie de la tête extérieure à la cavité. Nous nous arrêtions lorsque le rasoir venait au contact du bord externe du bourrelet cotyloïdien. Il suffisait alors de mesurer l'épaisseur du segment de sphère resté dans la cavité pour avoir la profondeur de la cavité cotyloïde comprenant sa portion osseuse augmentée de son bourrelet ». Par ce procédé, Sainton trouvait la cavité cotyloïde peu profonde sur les sujets très jeunes. Ses mensurations

1. *Thèse de Paris*, p. 14 et suiv.

[illegible] approximatives; néanmoins ses conclusions [illegible] temps après la naissance, la cavité cotyloïde [illegible] la moitié de la tête, si on suppose que celle-ci [illegible] sphère, ou, en d'autres termes, la profondeur de la [illegible] pas la moitié de son diamètre moyen. A la [illegible] cavité cotyloïde ne peut guère recevoir que le tiers [illegible] fémorale ».

[illegible] aussi sont les remarques du même auteur qui voit le [illegible] devenir rapidement de plus en plus profond, hémisphérique [illegible], puis supérieur à la moitié d'une sphère. Si les détails de [illegible] observations sont erronés, cela tient à sa technique imparfaite [illegible] au nombre trop petit des cotyles examinés. Les grandes lignes n'en sont pas moins absolument exactes.

Delanglade [1] a écrit une thèse importante sur la luxation congénitale de la hanche. Mais, concernant la forme du cotyle chez l'enfant, il n'ajoute rien aux remarques de ses devanciers. « La cavité cotyloïde est peu profonde à la naissance. Régulièrement excavée en avant, elle est aplatie en arrière. Le bourrelet cotyloïdien est évasé, il reste largement en deçà du grand diamètre de la tête fémorale dont les 2/3 sont situés en dehors du cotyle. On se croirait plutôt en présence d'une épaule que d'une hanche.

Voilà tout ce qui, à notre connaissance, a été écrit d'important, jusqu'à ce jour, sur le développement du cotyle animal ou humain.

La grande faute de Von Ammon, Schuster et Sainton, auteurs des seules recherches quelque peu importantes sur ce sujet, a été de considérer le cotyle plat de l'enfant nouveau-né comme représentant la forme initiale de la cavité cotyloïde, alors qu'en réalité il est un cotyle altéré, atteint d'un défaut qui se rattache par l'unité de cause à la torsion du fémur.

L'étude comparée de la profondeur du cotyle aux diverses périodes du développement, chez l'homme et les animaux, nous paraît plus complexe qu'on ne l'a cru jusqu'à ce jour. Elle est aussi, en revanche, fertile en données nouvelles sur les conditions mécaniques qui régissent le développement morphologique des cavités articulaires. Ces renseignements, sans doute, ont besoin du contrôle expérimental : nous verrons qu'il ne leur fera pas défaut.

A un point de vue plus élevé, elle nous prouvera, comme la

1. *Thèse de Paris*, 1896.

torsion fémorale nous l'avait déjà montré une première fois, avec quelle difficulté, gêné par son bassin trop large, le fœtus humain loge ses fémurs trop longs dans la cavité utérine de sa mère, et elle nous fera toucher du doigt un deuxième inconvénient de ce défaut d'adaptation réciproque du fœtus humain et de l'utérus maternel.

L'examen de nombreux cotyles, des mensurations précises exécutées sur des moulages de ces cavités aux diverses périodes de la vie, pendant la phase intra-utérine et après la naissance, nous conduisent aux données suivantes :

1° Chez les quadrupèdes mammifères, la cavité cotyloïde, dès le moment où elle est formée, c'est-à-dire, si l'on veut, à la fin du premier tiers de la vie intra-utérine, a la forme d'une demi-sphère creuse et non celle d'une facette à peine concave comme la glénoïde de l'omoplate. Chez l'embryon humain, la forme de cette cavité est également hémisphérique pendant les six premiers mois de la vie intra-utérine.

2° A la naissance, le cotyle des quadrupèdes a gardé sa forme primitive, tandis que, dans l'espèce humaine, il est devenu proportionnellement beaucoup moins creux ;

3° Après la naissance, sa profondeur augmente un peu chez les quadrupèdes mammifères, et augmente énormément chez l'homme.

Etant donné le rôle des hanches dont chacune est obligée de porter fréquemment la totalité du poids du corps, d'exécuter des travaux de force, plus la cavité cotyloïde sera profonde, plus elle sera parfaite quant à sa solidité. Le cotyle humain est, sous ce rapport, égal à celui des quadrupèdes lors de sa formation, inférieur lors de la naissance, supérieur pendant l'âge adulte.

Pour comprendre et préciser ces variations, il faut, chez un grand nombre d'embryons, de fœtus et d'enfants, mesurer le rapport de la profondeur du cotyle à son diamètre. A ce rapport, à cette fraction, nous donnons le nom d'indice cotyloïdien (il faut bien donner un nom à chaque chose) et, d'une manière simple, nous pouvons dire :

$$\text{Indice cotyloïdien} = \frac{\text{Profondeur}}{\text{Diamètre}}$$

Technique.

Pour nos recherches nous n'avons pas voulu adopter la technique de Schuster, car les coupes histologiques sont d'une orientation

bien difficile, et susceptibles de se déformer énormément au cours des manipulations diverses. Nous dédaignons même celle un peu simpliste de Sainton, parce que la décalcification peut déformer les tissus, et parce qu'un rasoir, qui forcément est plan, ne peut suivre le contour gondolé, la courbe gauche du bourrelet cotyloïdien. Schuster et Sainton avaient vu, sans doute, la difficulté qu'il y a à mesurer directement la profondeur d'une cavité et c'est pour cela, pensons-nous, qu'ils avaient eu recours à ces procédés détournés.

Il y a une méthode qui nous a paru beaucoup plus simple et plus parfaite. Elle consiste à faire, à l'aide d'une substance susceptible de durcir, un moulage de chaque cotyle. Les mesures, difficiles sur les cavités elles-mêmes, sont extrêmement faciles sur ces moules en relief, et on peut y appliquer des pointes de compas sans les déformer. Nous avons essayé, au début, de nous servir de cire à cacheter préalablement fondue, mais la température de fusion de cette substance est trop élevée; au moment où on la verse sur les tissus, on voit les parties molles de ceux-ci se racornir et se rétracter. Nous avons ensuite eu recours à la cire à modeler, mais quelque molle qu'elle soit, pour l'adapter à la forme de la cavité articulaire, il faut une pression appréciable. Cette pression déforme fatalement la saillie du bourrelet et celle des tissus de l'arrière cavité; pour cette raison, nous devons abandonner cette substance. Aussi avons-nous très vite fait choix de deux matières de prix peu élevé et d'un maniement des plus faciles. La paraffine fusible à 48° ou 50°, telle qu'on l'emploie dans les laboratoires, donne des moulages très fins et très exacts des plus petites cavités, et la température à laquelle elle se maintient en fusion n'est pas suffisante pour altérer les tissus. D'ailleurs, dans les très petites cavités, la quantité de paraffine utilisée est fort minime et le refroidissement instantané. L'essentiel est de ne pas surchauffer cette paraffine et de bien assécher, à l'aide d'un papier buvard, la cavité articulaire avant de l'y verser.

Pour les cotyles de fœtus à terme et pour ceux plus grands encore, le plâtre à mouler nous a paru mériter la préférence, mais il faut procéder avec soin pour avoir de bons moulages, remplir la cavité d'une pâte très fluide, puis, quand cette pâte commence à durcir, la surmonter, ainsi que les parties voisines de l'os iliaque, d'un petit tas qui, tout à la fois, donnera plus de solidité au moule

et fournira l'empreinte des bords. Quand le plâtre sera devenu très dur, et alors seulement, il sera permis de démouler et ensuite abattre les parties de plâtre exubérantes qui gêneraient l'examen du moulage en relief. Cette substance donne certainement des formes moins fines et moins belles que la paraffine, mais elle suffit pour les grandes cavités. Elle a, en particulier, l'avantage d'être extrêmement solide et de se prêter ainsi le mieux du monde à toutes les mensurations et manipulations, tandis que la paraffine, fragile et relativement molle, demande quelques précautions si on veut avoir des mesures exemptes d'erreurs.

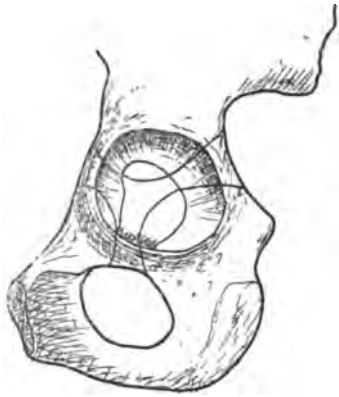

Fig. 2. — Os iliaque d'enfant. L'orifice du cotyle n'est pas un cercle parfait.

Moulage en main, dire exactement le rapport de la profondeur au diamètre n'est encore pas aussi facile qu'on pourrait le croire, et cela pour deux raisons : l'une tient à la forme de l'orifice, l'autre à la présence de l'arrière-fond qui n'est pas articulaire. Tout d'abord, la forme de l'orifice n'est pas circulaire, il n'a donc pas un diamètre unique, mais des diamètres inégaux (fig. 2). Pour avoir le diamètre moyen, il faudrait mesurer ces diamètres un nombre indéfini de fois et en prendre la moyenne. Cet orifice est limité par un fibro-cartilage souple, mou, qui se déforme sous la moindre pression, au simple contact d'une pointe de compas. De plus, la courbe qui le limite n'est pas plane. Elle est gondolée, c'est une courbe gauche, saillante dans l'intervalle des branches du cartilage en Y et déprimée au niveau des trois pointes de ce cartilage. Pour avoir la profondeur vraie, il faudrait donc aussi mesurer les profondeurs par rapport à des diamètres divers, tangents aux différents points du bord libre du bourrelet, puis prendre la moyenne de ces chiffres.

C'est ce que nous avons fait. Seulement comme la répétition indéfinie de ces opérations serait extrêmement difficultueuse en pratique, nous nous sommes contenté de mesurer le diamètre maximum et la profondeur maxima, le diamètre minimum et la profondeur minima, puis de prendre le rapport de la somme des diamètres à la somme des profondeurs.

$$\frac{\text{Profondeur maxima} + \text{profondeur minima}}{\text{Diamètre maximum} + \text{diamètre minimum}} = \text{Indice cotyloïdien.}$$

Cette appréciation n'est certainement pas exempte de défauts, mais, telle qu'elle est, nous la croyons simple et suffisamment exacte pour les besoins de notre démonstration. Pour la rendre plus parfaite au point de vue mathématique il faudrait la compliquer notablement; le résultat serait seulement de rendre moindres des erreurs déjà insignifiantes.

Dans ces mesures, il faut tenir compte de l'arrière-fond qui donne, sur les moulages, une saillie plus ou moins grande ou une dépression, suivant l'abondance des parties molles, de la graisse

A B

Fig. 3. — L'arrière-fond de la cavité n'est pas articulaire, la tête fémorale n'y pénètre pas. A, homme adulte; B, chevreau. Moulages de cotyles en plâtre teinté.

surtout, qui y sont restées. Cette arrière-cavité n'est pas articulaire. La tête y pénètre à peine, suivant une courbe qui continue celle de la partie encroûtée de cartilage (fig. 3). Aussi, sur nos moulages, avons-nous cru devoir, avant d'en mesurer l'épaisseur, abattre la saillie formée par l'arrière-fond de manière à continuer avec régularité la courbure de la partie proprement articulaire. Cette opération est sans doute un peu arbitraire, sujette à erreur, suivant qu'on enlève un peu plus ou un peu moins de plâtre; mais, en définitive, l'erreur, encore qu'inévitable, sera minime et pratiquement négligeable. De cette façon, nos mesures nous donneront très approximativement la profondeur de la partie utile du cotyle, de celle où se loge la tête fémorale.

Les mesures des diamètres se prennent facilement à l'aide d'un

compas d'épaisseur. Pour mesurer les hauteurs, nous nous sommes servi de petites doubles toises, taillées dans des rectangles parfaits en carton de Bristol. Pour chaque cotyle, une toise ou même deux sont spécialement taillées de manière que les montants soient séparés par une distance exactement égale au diamètre du moulage à mesurer. Une deuxième pièce de carton, également rectangulaire, glisse le long de la précédente jusqu'à venir toucher la convexité du moulage, les bords des cartons restant parallèles (fig. 4). A l'aide d'un décimètre à vernier il est facile ensuite de mesurer la hauteur ainsi obtenue.

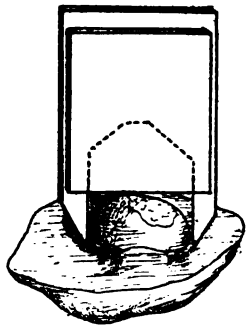

Fig. 4. — Appareil simple pour mesurer la profondeur des cotyles par la saillie de leur moule.

Reste à savoir si le bourrelet cotyloïdien appartient ou non à la cavité articulaire, si la profondeur de celle-ci doit être mesurée sans ablation de ce bourrelet ou après son ablation. Schuster semble penser qu'il appartient à la capsule. Sainton a mesuré des cavités pourvues de leurs bourrelets. Ce dernier parti nous semble le plus sage. Le bourrelet, chez l'adulte, se sépare avec la plus grande facilité du squelette, mais, chez le fœtus, l'enfant et les petits animaux, quoique ses limites soient assez nettes toujours, l'ablation est déjà malaisée et il y a beaucoup de chances pour que le scalpel chemine aussi souvent dans le cartilage mou que dans le fibro-cartilage plus dur. En outre, chez les très jeunes sujets, ce fibro-cartilage contribue à fixer la tête tout aussi bien que la partie voisine du squelette encore cartilagineuse, non ossifiée, flexible. Son rôle de contention n'est donc pas négligeable. Par conséquent, d'une part, sa conformation anatomique et spécialement sa continuité avec la surface cartilagineuse du cotyle, d'autre part son rôle fonctionnel, malgré sa différence de couleur, de structure et d'origine, doivent nous décider à conserver ce bourrelet sur les cotyles dont nous ferons les moulages (fig. 1).

Résultats.

Voilà, résumée dans ses lignes les plus essentielles, la technique employée pour nos recherches. Nous en résumons les résultats dans les tableaux ci-contre.

Tableau I

Évolution ontogénique du cotyle dans quelques espèces animales.

(*Les dimensions sont données en dixièmes de millimètre*).

Espèce, âge	Diamètres Maximum.	Diamètres Minimum.	Profondeurs Maxima.	Profondeurs Minima.	Indice cotyloïdien	
—	—	—	—	—	—	
Bœuf adulte.....	590	440	300	250	0,53	Moyenne 0,50
—	580	480	300	250	0,53	
Veau boucherie.....	550	440	230	220	0,50	
— 2 mois.....	465	450	200	200	0,46	
Embryon, veau 6 mois...	255	220	135	95	0,49	Moyenne 0,49
— ...	255	215	140	90	0,48	
— 4 mois..	110	100	62	42	0,48	
— ...	110	95	55	55	0,51	
Chat adulte.....	102	95	57	42	0,50	Moyenne 0,50
—	108	94	55	42	0,48	
—	123	107	65	57	0,52	
—	120	105	68	48	0,51	
Chat nouveau-né.....	38	32	17	16	0,47	Moyenne 0,52
—	35	30	18	17	0,53	
—	38	30	17	15	0,47	
—	36	32	19	17	0,53	
—	37	35	23	20	0,60	
—	40	35	25	15	0,53	
—	37	30	20	14	0,51	
—	40	30	18	17	0,50	
Chèvre jeune.....	190	175	110	87	0,54	
Chevreau nouveau-né D.	120	110	65	55	0,52	
— G.	125	120	75	55	0,53	
Lapin adulte D.....	75	72	45	39	0,54	Moyenne 0,51
— G.....	79	72	42	32	0,49	
—	68	60	39	25	0,50	
Lapin nouveau-né D.....	32	31	20	13	0,52	Moyenne 0,49
— G.....	31	28	17	12	0,49	
— D.....	29	28	18	12	0,53	
— G.....	29	28	16	11	0,47	
— D.....	33	29	15	13	0,46	
— G.....	28	27	16	11	0,49	
Lapin embryon, 20 jours.	25	20	12	10	0,49	Moyenne 0,50
—	27	25	11	11	0,42	
—	22	20	13	10	0,52	
—	22	22	13	11	0,55	
—	23	20	13	12	0,58	
—	22	22	11	9	0,45	
—	25	22	13	11	0,51	
Cobaye adulte.....	50	47	27	23	0,51	Moyenne 0,50
— —	47	46	26	20	0,49	
— nouveau-né.....	37	33	20	15	0,50	
—	37	34	18	16	0,48	
— embryon.....	26	25	13	13	0,51	Moyenne 0,50
—	25	24	13	11	0,49	
—	26	24	14	12	0,52	
—	26	24	12	11	0,46	
Mouton adulte.....	250	235	137	120	0,53	

Le premier tableau nous montre chez les divers quadrupèdes examinés, bœufs, lapins, moutons, chèvres, chats, cobayes, chiens, l'indice cotyloïdien à très peu de chose près égal à 0,50. Il reste stationnaire pendant toute la vie fœtale et, plus tard, après la naissance, sous l'influence sans doute de la marche qui perfectionne l'organe, la profondeur augmente légèrement et devient 0,51 du diamètre (fig. 5). Nous avons, dans cette recherche, examiné des cotyles de grands animaux. L'avantage de ces gros moules est évident. Dans toutes nos mesures se glisse forcément une erreur de un ou de plusieurs dixièmes de millimètre; elle est la même pour les grandes et pour les petites longueurs; moins petite sera la

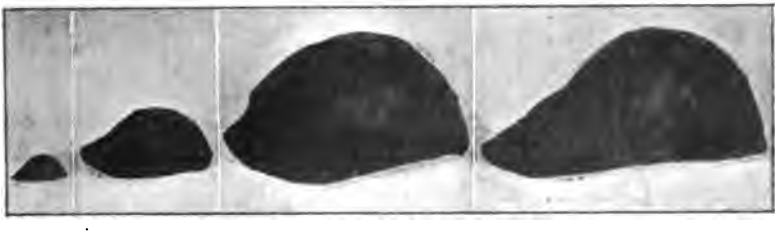

A B C D

Fig. 5. — Cotyle de bœuf à différents âges. A, embryon de 3 mois; B, de 6 mois; C, veau de boucherie (six semaines); D, adulte. Le rapport de la profondeur au diamètre est à peu près constant.

grandeur à mesurer, moindre, proportionnellement, sera l'erreur. Il n'est pas toujours aisé d'en avoir des embryons. Aussi avons-nous également fait des mesures approximatives sur les petites bêtes des laboratoires. Les résultats sont concordants.

Il est bien évident, par notre deuxième tableau, que la profondeur du cotyle humain présente, au moment de la naissance, un minimum de profondeur, minimum transitoire, car, à la fin de la première année, la cavité a déjà repris son ampleur primitive. Il est hors de doute qu'il ne faut pas tenir compte des chiffres extrêmes. La nature, en zoologie, ne fait ni arithmétique, ni géométrie; ses angles et ses mesures sont toujours un peu variables et les choses n'en vont pas plus mal pour cela. De plus, nous l'avons dit, nos procédés de mensuration ne sont pas parfaits. Erreurs en plus, erreurs en moins, se glissent forcément dans toutes les mesures prises par la main humaine, même aidée d'instruments de précision. Mais ces fautes personnelles, nous pouvons les corriger,

en répétant nos opérations. Quant aux écarts de la nature, c'est par les moyennes que, après tous les anthropologistes, nous les corrigerons avec une approximation suffisante.

Tableau II.

Évolution ontogénique du cotyle. Homme.

(*Les dimensions sont données en dixièmes de millimètre*).

Ages	Diamètres		Profondeurs		Indice cotyloïdien
	Maximum.	Minimum.	Maxima.	Minima.	
Embryon 7 cm., 5....	16	13	10	6	0,55
— 8 cm.....	20?		10?		0.50
— 4 mois....	58	52	32	30	0,56
Embryon 4 mois 1/2...	60	58	32	30	0,52
— ...	60	56	28	27	0,47
— ...	61	60	30	29	0,49
Fœtus 6 mois.....	126	125	63	50	0,46
—	130	126	66	52	0,46
—	116	113	58	55	0,49
—	110	100	63	51	0,54
—	124	123	66	57	0,49
Fœtus 6 mois 1/2....	123	110	60	50	0,47
— —	120	115	65	45	0,47
— 7 mois.....	123	110	70	50	0,51
— 7 mois.....	115	115	66	50	0,50
Fœtus à terme.....	167	160	80	65	0,44
—	148	142	70	60	0,45
—	140	140	65	50	0,41
—	150	142	61	50	0,38
—	160	150	70	60	0,42
—	180	160	70	60	0,38
Enfant 15 jours.....	172	155	72	53	0,38
— 19 —	170	167	73	54	0,37
— —	170	165	70	50	0,36
— 4 mois.....	190	180	85	60	0,39
— —	195	175	92	56	0,40
6 mois.....	190	165	86	66	0,42
—	206	200	110	80	0,46
7 mois.....	200	190	107	90	0,50
—	203	195	110	90	0,50
1 an.....	245	240	125	105	0,47
—	260	240	120	93	0,46
20 mois.....	240	225	130	120	0,54
22 mois.....	240	230	132	110	0,51
—	245	235	130	120	0,52
2 ans.....	245	220	136	110	0,53
2 ans 1/2.....	270	255	150	120	0,51
Adultes.....	510	500	300	290	0,58
—	465	440	310	290	0,59
—	460	460	300	300	0,65
—	490	480	330	315	0,66
—	475	465	340	300	0,71
—	490	480	280	270	0,72
—	520	510	370	300	0,60
—	475	450	290	275	0,61

Les chiffres de ce deuxième tableau nous montrent avec la dernière évidence une grande différence entre l'évolution des cotyles de quadrupèdes et l'évolution des cotyles humains. Au début, pendant les six premiers mois de la vie intra-utérine, l'indice cotyloïdien, rapport du diamètre moyen à la profondeur moyenne, est égal à



C B A

Fig. 6. — Diminution de la profondeur du cotyle humain pendant les derniers mois de la vie fœtale. A, cotyle d'un fœtus de 4 mois; B, de 6 mois; C, de 9 mois (grandeur nature).

celui que nous trouvons chez les animaux à toutes les périodes de la vie fœtale et au moment de la naissance : exactement 0,515 (moyenne de 11 mensurations). Aux sixième et septième mois, le cotyle a déjà commencé à se combler. Le changement est encore bien léger puisque l'indice est de 0,496. Mais, à la naissance, il s'est fortement accentué et est, d'après la moyenne de 22 mensu-



A B C D E

Fig. 7. — Augmentation de la profondeur du cotyle humain après la naissance. A, nouveau-né; B, 1 an; C, 2 ans; D, 3 ans; E, adulte (demi-nature).

rations, descendu à 0,416 (fig. 6). Dans les six premiers mois qui suivent la naissance, le mouvement inverse d'approfondissement a déjà commencé; l'indice est devenu 0,420 à la fin du premier semestre. Pendant la deuxième moitié de la première année il monte à 0,480; à deux ans, il a dépassé sa valeur initiale et atteint 0,520. Mais il ne s'arrête pas en si bon chemin : nos mensurations, chez l'adulte, nous montrent que, pendant le long espace de temps, étendu de la deuxième année à l'époque du développement

complet, l'indice cotyloïdien atteint 0,600 (fig. 7), 0,700 et même dépasse ce chiffre : une moyenne de 8 mensurations a donné 0,640.

Nous pouvons résumer encore plus simplement les données qui résultent de ces mesures en répétant : au moment de sa formation, le cotyle de l'homme, comme celui des animaux, a la forme d'une demi-sphère. Il conserve cette forme, chez les animaux, pendant toute la vie. Chez l'homme, au contrairé, il a diminué beaucoup de

Fœtus 6 mois. Nouveau-né. Enfant 3 ans.

Fig. 8. — Moulages de trois cotyles ramenés à un même diamètre pour faciliter la comparaison des profondeurs.

profondeur au moment de la naissance (fig. 6). Puis, aussitôt après, sa profondeur s'accroît de nouveau et devient bientôt plus grande que chez les quadrupèdes.

Interprétation.

L'amélioration de la cavité par augmentation de profondeur, d'où une plus grande solidité de l'appui fourni au fémur, ne nous intrigue pas. C'est une amélioration par fonction, bien connue. Nous la trouvons chez les quadrupèdes. Elle est plus forte chez l'homme bipède, parce que ses membres postérieurs font un travail proportionnellement double en portant la totalité du corps.

Mais toute spéciale doit être la pathogénie de cette défectuosité du cotyle chez le nouveau-né. C'est un défaut dangereux que cette diminution de profondeur du cotyle. Puisqu'elle cesse dès la naissance, nous en devons chercher la raison dans les conditions de la vie intra-utérine.

Elle apparaît, remarquons-le, vers la même époque que la torsion du fémur et grandit tant que la torsion augmente. Elle disparaît ensuite quand la torsion fémorale diminue. Est-elle donc l'effet de la torsion fémorale? Non, puisque l'homme gardant, à l'âge adulte, un fémur encore tordu, a pourtant un cotyle plus profond que celui des animaux. Non, car la disparition complète de la

torsion fémorale positive et son remplacement par une torsion négative ne sont nullement accompagnés d'une augmentation spéciale de la profondeur cotylienne. Chez deux enfants rachitiques, la torsion était pour l'un : à droite, — 25° avec un indice cotyloïdien de 0,49; à gauche, — 35° avec un indice cotyloïdien de 0,50. L'autre avait ses fémurs détordus jusqu'à 0° avec des indices cotyloïdiens respectivement égaux à 0,41 et à 0,46.

Torsion fémorale et nivellement du cotyle, quoique évoluant dans

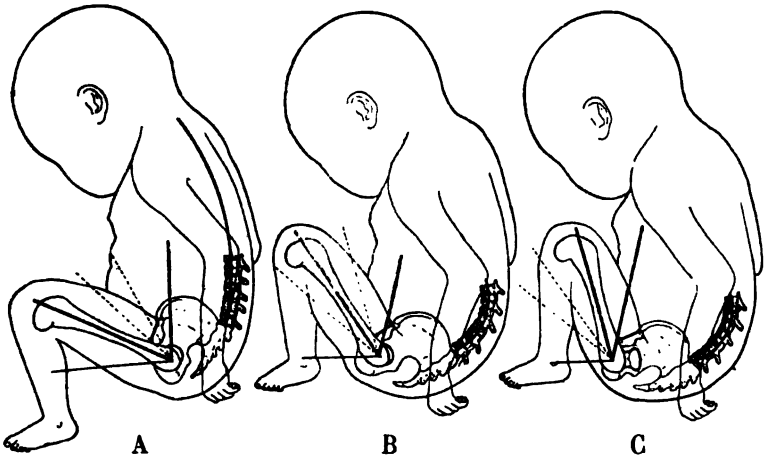

Fig. 9. — La torsion fémorale améliore l'accommodation fœtale. Sans la courbure lombaire, la flexion s'arrête entre 100° et 120°, A. Grâce à l'incurvation lombaire, elle peut être poussée beaucoup plus loin, B. Pour une courbure égale de cette colonne, la flexion est plus grande si le fémur est tordu, C.

le même sens, n'ont donc pas une marche rigoureusement parallèle. La torsion apparaît plus tôt, au cinquième mois de la vie fœtale; elle persiste plus longtemps et même, normalement, elle ne disparaît jamais complètement. En plus, si nous essayons d'expliquer comment la torsion pourrait diminuer la profondeur du cotyle, nous nous heurtons à un problème insoluble : la torsion améliore l'accommodation fœtale (fig. 9) en permettant une plus grande flexion du fémur, elle ne peut donc contribuer à produire une autre malformation.

Pour bien saisir le mécanisme de ce nivellement, il nous faut reprendre en quelques mots celui de la torsion fémorale. Nous verrons sa cause produire en même temps une altération dans les conditions auxquelles doit être normalement soumise toute articulation.

La torsion fémorale, spéciale aux anthropoïdes et à l'homme, apparaît chez les premiers et s'exagère chez le second. Son lieu de formation est la ligne d'allongement dia-épiphysaire supérieure. Le fœtus humain, obligé de se loger dans l'ovoïde utérin tout comme les fœtus des quadrupèdes, a les membres abdominaux trop longs ; ils ne peuvent facilement épouser la forme de la cavité destinée à contenir le jeune être. Dans ses membres inférieurs, c'est surtout le fémur qui a une longueur énorme : aucun animal n'a un indice fémoral égal à celui de l'homme, chez qui il atteint les 28/100e de la taille. Les animaux très hauts sur pattes, tels la girafe ou les oiseaux échassiers, doivent la hauteur de leur taille à la longueur de leur tibia et de leur tarse; leur fémur est remarquablement court. La longueur excessive de cet os est absolument propre à l'homme. Elle est en rapport avec la largeur de son bassin et avec son mode de station. La station verticale l'oblige à avoir un bassin robuste, puisque cette partie du squelette, soubassement du tronc, doit en porter le poids. Au-dessous du pelvis se trouvent deux membres relativement énormes. Seuls soutiens du corps, ils ont besoin de larges surfaces osseuses pour l'insertion de leurs muscles. Les os iliaques s'élargissent donc au-dessus du petit bassin dans le but de fournir des points d'insertion aux muscles iliaques et fessiers. Leur excavation et celle du petit bassin servent aussi au soutien des viscères et de l'utérus en état de gestation. Le petit bassin lui-même a une énorme capacité surtout dans le sexe féminin. Son large diamètre transversal, 13 centimètres 5, est indispensable au passage de la tête fœtale : il porte les deux têtes fémorales à 14 ou 15 centimètres de distance l'une de l'autre. Ce grand écartement devant disparaître au niveau du genou où les deux membres se touchent, le fémur, nécessairement, doit être très long, pour que l'obliquité reste modérée. La femme, dont le bassin est plus large et le fémur plus court, a déjà la démarche moins assurée que l'homme, avantageusement pourvu d'un bassin plus étroit et d'une cuisse plus longue.

Chez le fœtus, la longueur du fémur par rapport à celle du corps est assurément moindre qu'elle ne l'est chez l'adulte, mais elle en dépasse pourtant les 20/100e, car les fœtus à terme, longs de 0 m. 50, ont un fémur d'une longueur un peu supérieure à 10 centimètres. Cette longueur, encore très excessive, est la cause de la torsion ; en voici le mécanisme brièvement résumé.

Dans la cavité utérine, le fœtus a les membres inférieurs en flexion. A cause du grand développement de la cuisse, cette flexion est poussée très loin, jusqu'à 150° ou 160°, afin d'adapter autant que possible la forme du contenu de l'utérus à celle du contenant. Les animaux exécutent cette flexion sans que les cuisses viennent toucher les os iliaques dont les crêtes ont un écartement minime. Mais (fig. 9), par suite du développement considérable du bassin en largeur et surtout par suite de l'évasement du grand bassin, la cuisse du fœtus humain, formée par le fémur entouré de ses parties molles, vient, dans ce mouvement de flexion, heurter l'épine iliaque antérieure et supérieure dès que l'angle à sinus inférieur, formé par le fémur et l'axe du tronc prolongé, atteint 110° ou 120°. Cette mesure a été contrôlée sur des fœtus à terme. A ce point, la flexion a atteint son extrême limite dans l'articulation coxo-fémorale.

Pour relever le genou davantage, il faudra l'inflexion lombaire. Si le mouvement de relèvement du genou est continué jusqu'à 150°, l'axe du tronc et celui du fémur formant alors un angle, ouvert en haut, de 30° seulement, il se fait une incurvation à concavité antérieure dans la colonne lombaire. Mais, pour cette incurvation, il faut vaincre la tonicité des muscles extenseurs du tronc et l'élasticité des disques intervertébraux qui tendent à maintenir la rectitude de la colonne vertébrale. La paroi utérine, en la provoquant, met donc en jeu sur le fémur les forces suivantes : 1° l'élasticité et la contractilité utérine relèvent le genou et portent le fémur en flexion très forte ; 2° l'épine iliaque antérieure et supérieure arrête ce mouvement de flexion et forme un buttoir sur lequel, à travers les parties molles de la cuisse, le fémur prend un appui ; 3° dans le cotyle, la tête tend à se luxer en bas. Le fémur devient ainsi un levier du premier genre dont la puissance est au genou, l'appui à l'épine iliaque antérieure et supérieure, et la résistance au cotyle. Si le fémur était absolument rigide ou la tête dans le prolongement de l'axe anatomique, si le cotyle n'était pas susceptible de modifier sa forme, cette force serait simplement annulée. Mais le fémur est malléable au niveau de sa ligne d'allongement. Le trochanter, placé en porte-à-faux, se déplace en arrière, et la tête, d'interne qu'elle était primitivement, devient antéro-interne. Le fémur s'est tordu, l'épiphyse tout entière a tourné sur la diaphyse. La force, malgré cette déformation, n'est pas annulée. Le fémur se tord, il est vrai, mais il n'en conserve pas moins son

rôle de levier et la tête tend à s'écarter du cotyle (fig. 10). La pression positive que la tête fémorale exerce sur l'acétabulum se trouve donc notablement diminuée. Il est difficile, sans doute, de dire dans quelle proportion, mais la diminution est bien évidente. Il faudrait, pour avoir des mesures précises, expérimenter non sur

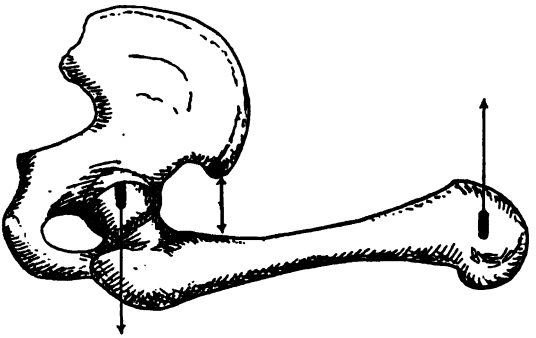

Fig. 10. — Tendance à l'écartement du cotyle et de la tête dans l'hyperflexion, quand, à travers les parties molles, le fémur prend appui sur l'épine iliaque antérieure et supérieure.

des cadavres, où la tonicité musculaire a disparu, mais sur des enfants vivants. Il nous suffit de la savoir diminuée.

Tableau III.

Fœtus humains à terme.

Rapport inverse de la torsion fémorale et de la profondeur cotylienne.

Sexe.	Côté	Torsion fémorale.	Indice cotyloïdien.
Fille	droit	40°	0,389
	gauche	40°	0,403
Garçon	droit	27°	0,443
	gauche	21°	0,440
Garçon	droit	37°	0,420
	gauche	35°	0,420
Fille	droit	30°	0,416
	gauche	31°	0,372
Garçon	droit	50°	0,390
	gauche	48°	0,370
Garçon	droit	40°	0,400
	gauche	35°	0,440
Fille	droit	28°	0,415
	gauche	38°	0,439
Garçon	droit	30°	0,440
	gauche	35°	0,460

Nous fera-t-on observer que, si tout ce qui précède est exact, la torsion et le nivellement, effets d'une même cause, doivent d'une manière générale, marcher de pair, toutes choses égales par ailleurs? Le tableau III, formé de documents différents de ceux donnés dans les tableaux précédents et recueillis exclusivement sur des fœtus à terme, répond victorieusement à cette remarqne. Mais il faut n'y chercher que des moyennes afin d'éliminer les causes d'erreurs dues à des particularités individuelles dont le secret peut et même doit nous échapper.

Divisons les 16 fémurs de ce tableau en deux groupes de 8, les premiers à torsion faible, les autres à torsion forte. Nous obtenons, en prenant la moyenne de la torsion pour l'un et pour l'autre groupe, deux chiffres très différents : 29°6, pour le premier, 41° pour le second. L'indice cotyloïdien correspondant aux fémurs faiblement tordus, de 0,500, chiffre théoriquement primitif, est descendu à 0,427. Pour les fémurs fortement tordus il est descendu plus bas encore, à 0,403. Donc, d'une manière très générale, quand le fémur a subi une grande torsion, le cotyle s'est fortement comblé.

Expérimentation.

Mais, pensons-nous, pour faire la preuve définitive, il faudrait reproduire expérimentalement le nivellement du cotyle par diminution de la pression réciproque des surfaces articulaires. Voici les expériences exécutées dans le but de démontrer l'influence de la pression sur la conservation et le perfectionnement des cavités articulaires, puis les résultats inverses, les déformations produites par la diminution de cette pression.

On le sait depuis longtemps, toute cavité articulaire déshabitée se comble peu à peu. Les chirurgiens, Lorenz par exemple, qui ont voulu par des méthodes orthopédiques guérir la luxation congénitale de la hanche, cherchaient pour creuser, pour tarauder le cotyle, suivant l'expression de Pravaz, à provoquer des pesées et des mouvements de rotation de la tête fémorale sur les restes de ce cotyle. Leur opinion, quant à ce point, avait sans doute pour base la formation si fréquente et si remarquable d'un néo-cotyle par la pression de la tête, en un point variable de l'os iliaque, dans les luxations traumatiques. A part ces constatations anatomo-pathologiques, à part ces idées thérapeutiques dont le contrôle n'a

guère été fait, nous ne connaissons pas l'existence d'autres documents ni d'aucune recherche expérimentale sur le sujet dont nous nous occupons.

La tendance générale des chirurgiens semble être, au contraire, de croire les enfants, comme les adultes, susceptibles d'être impunément soumis à des extensions continues qui diminuent la pression réciproque des surfaces articulaires. Les événements ne leur ont jamais donné tort parce que les forces employées sont trop faibles. Ces données chirurgicales n'infirment en rien la valeur des documents dont nous allons faire ici l'exposé succint. Par contre, nos expériences, où des forces relativement colossales ont été employées, ne tendent nullement à blâmer, à aucun point de vue, cette belle méthode de thérapeutique chirurgicale dite d'extension continue.

D G

Fig. 11. — Cotyles de lapins. Le droit est normal, le gauche est atrophié (photographie de moulages, grandeur nature).

La figure 11 représente les moules en paraffine teintée des cotyles d'un lapin. A quinze jours d'âge, son membre inférieur gauche fut immobilisé en rotation interne forcée, à l'aide d'un appareil plâtré qui prenait appui sur le tronc. Par cette attitude, la tête fémorale ne se luxa pas, mais elle tourna en arrière et, la face antérieure du trochanter appuyant sur le bord du cotyle, elle eut tendance à s'écarter du fond de cette cavité. Le lapin mourut après avoir supporté cet appareil pendant douze jours. A l'autopsie, le fémur et l'os iliaque étaient normaux dans leurs dimensions. Le cotyle était un peu atrophié et surtout il contenait un ligament rond qui, très hypertrophié, remplissait une partie notable de la cavité. A la section, il se vida de sang et s'aplatit un peu. En comparant le moule du cotyle gauche, opéré, à celui du cotyle droit, nous voyons que les diamètres sont identiquement les mêmes. Dans la profondeur, il y a une légère différence à l'avantage du côté sain. La profondeur du cotyle sain est 0,50 par rapport à son diamètre moyen. Pour le côté opéré cette profondeur n'est que 0,42 par rapport au diamètre. Les résultats de cette expérience sont un peu moins nets qu'on n'aurait pu l'espérer. Cela s'explique parce que les ligaments du genou ont cédé, laissant ainsi diminuer la rotation du fémur et parce que le lapin est mort un peu tôt.

A notre deuxième expérience on peut faire le même reproche, mais la cause en est autre. Elle est dans l'âge déjà relativement avancé de l'animal et aussi dans la brièveté du temps pendant lequel il a supporté son appareil. Le lapin avait deux mois lorsque, entre le bassin et la partie supérieure de la cuisse, fut placé un bouchon de liège. Un anneau de caoutchouc entourait à la fois le tronc et la cuisse, près de son extrémité inférieure. Le genou était ainsi attiré en dedans. Basculant sur l'appui fourni par le bouchon de liège, le fémur tendait à porter en dehors son extrémité supérieure d'où diminution de la pression articulaire. Le bouchon produisit une eschare à la cuisse et l'animal mourut le dixième jour. Des mensurations, faites à plusieurs reprises, à l'aide d'un appareil de précision mesurant le dixième de millimètre, nous ont permis d'appré-



Fig. 12. — Contours, suivant deux plans perpendiculaires, des cotyles d'un premier lapin, A, et d'un second, B. Le cotyle sain est indiqué par un trait pointillé, l'autre par un trait plein.

cier exactement la différence des deux cotyles. Dans le plan vertical le moulage nous a donné pour le cotyle sain 5 mm. 4, pour le cotyle altéré 4 mm. 3. Horizontalement, 4 mm. 4 pour le premier et 3 mm. 2 pour le second dont les diamètres sont aussi diminués de 0 mm. 5 dans un sens et de 0 mm. 2 dans l'autre.

Plus nets encore sont les renseignements que nous donne le dessin A de la figure 12. Nous y voyons, suivant deux plans perpendiculaires l'un à l'autre mais confondus avec l'axe de la cavité, la diminution de profondeur subie par le cotyle gauche d'un jeune lapin soumis à l'expérience ci-dessous. A l'âge de quinze jours, cet animal fut muni d'un double appareil plâtré, l'un en ceinture, entourant l'abdomen, l'autre en forme de botte enveloppant la patte gauche et remontant jusqu'au haut de la cuisse. Le lendemain, le plâtre étant dur et sec, le membre fut amené le long du tronc; et un bouchon de liège placé et fixé entre l'appareil plâtré du corps et celui de la cuisse, à la hauteur de la partie moyenne du fémur. Un fil de caoutchouc assez fortement tendu entoura, dans un cercle

unique, tout à la fois le corps et la partie inférieure de la cuisse, exerçant ainsi sur le fémur une pression qui tendait à le faire basculer. Le caoutchouc attirait en dedans l'extrémité inférieure, le bouchon servait de point d'appui, la tête tendait à s'écarter de la cavité. L'appareil plâtré, en diminuant la pression à la hauteur du bouchon et au point d'application du caoutchouc, devait empêcher le sphacèle des tissus mous. Il ne se produisit aucune luxation, la force élastique n'étant pas suffisante. L'animal mourut douze jours plus tard; il avait vingt-sept jours. A l'autopsie, pas de luxation. Le fémur et l'os iliaque du côté opéré ne présentaient, par rapport à ceux de l'autre côté, aucune atrophie appréciable. La tête fémorale était normale, mais le ligament rond avait énormément augmenté; son volume était quatre ou cinq fois supérieur à celui du côté sain. Il était gorgé de sang et remplissait la moitié du cotyle. Sectionné, il se vida de sang et s'aplatit un peu. Néanmoins, et malgré la pression exercée par la cire molle dont nous nous servîmes pour en prendre l'empreinte, le moulage des cotyles, dont nous donnons les silhouettes amplifiées, montre une énorme diminution de profondeur de la cavité gauche. Dans un plan : 3 mm. 6 à gauche au lieu de 5 mm. 5 à droite; dans le plan perpendiculaire 2 mm. 7 au lieu de 4 mm. La diminution de la pression est évidemment la cause de ce nivellement. L'hypertrophie du ligament rond, gorgé de sang afin de remplir le vide qui tend à se produire, prouve l'existence de ce vide. Le nivellement du cotyle, progressif mais plus lent, est le deuxième effet de ce vide articulaire.

Non moins nette est la confirmation des résultats précédents par cette autre expérience conçue et exécutée suivant un plan un peu différent. A trois semaines, un lapin est muni d'un appareil plâtré fixant le membre postérieur droit en extension forcée et refoulant en bas la tête du fémur tandis qu'il repousse le genou en haut. L'animal meurt après avoir supporté cet appareil pendant onze jours.

A l'autopsie : pas d'atrophie des os iliaques ni des fémurs. Le cotyle droit (fig. 12 B, traits pleins) a un diamètre à peu près normal, mais sa profondeur, 2 mm. 3, n'est guère supérieure à la moitié de celle du cotyle sain : 4 mm. (traits pointillés). Ces mesures sont prises sur des moulages en paraffine de laboratoire. Le ligament rond est énormément dilaté et gorgé de sang. Dans cette expérience, la tête avait évidemment une tendance à glisser en bas et en dehors

sur le plan incliné formé par le bord inférieur du cotyle. Il n'y eut pas de luxation, mais le cotyle était en train de se niveler.

La figure 13 est la reproduction photographique d'une vue en coupe symétrique des deux cotyles droit et gauche de ce animal. Elle fait voir que cette diminution de profondeur a sa cause anatomique dans un double phénomène : 1° épaississement du fond du

Gauche. Droit.

Fig. 13. — Vue photographique des cotyles d'un lapin (B, fig. 12). Le cotyle droit est beaucoup moins profond que l'autre.

cotyle, 2° diminution de la saillie du sourcil. Les phénomènes, quoique moins intenses, sont semblables à ceux que tous les auteurs ont décrit dans la luxation congénitale et dans toute autre luxation non réduite : le fond de l'acétabulum y est épais et le sourcil aplati, atrophié, tandis que, à l'état normal, l'homme adulte a un arrière-fond cotyloïdien translucide par suite de son extrême minceur, le sourcil formant, au contraire, un relief puissant. La différence entre le cotyle adulte et le cotyle à la naissance est semblable. Par le fait du développement, il y a ostéoclasie, c'est-à-dire résorption

osseuse, vers le fond de la cavité, ostéogenèse, autrement dit apport de tissu osseux, à la périphérie (fig. 14).

Désireux de reproduire les expériences précédentes avec des variantes diverses, nous avons soumis un chien très jeune (trois semaines), et pendant quinze jours, à l'extension continue du membre inférieur gauche (fig. 15). Le pied de l'animal, entouré de bandelettes de diachylon, est fixé par une bande en caoutchouc à un collier entourant le cou. Ce caoutchouc forme une anse où prend appui un ressort métallique recourbé en un petit crochet à cette extrémité antérieure, tandis qu'à l'autre il se recourbe en un grand crochet demi-circulaire qui embrasse, au pli de l'aine, la racine de la cuisse. Cet appareil réalise très simplement une extension continue avec contre-extension; la pression de la tête fémorale sur le cotyle est diminuée d'une quantité proportionnée à la force du

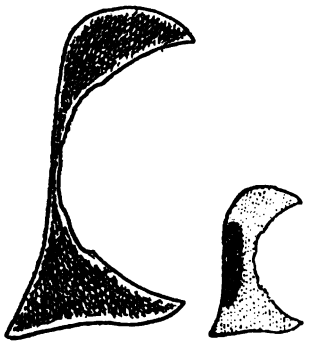

Fig. 14. — Coupes horizontales de l'os iliaque d'un homme adulte et d'un enfant, suivant l'axe de la cavité cotyloïde. Chez l'enfant, le fond est plus épais et le sourcil moins saillant.

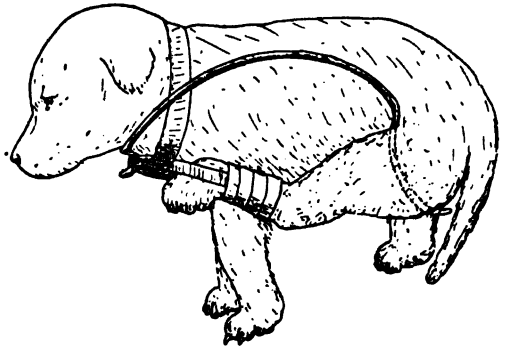

Fig. 15. — Extension continue sur le membre postérieur gauche d'un chien.

ressort. Après quinze jours, l'animal est sacrifié parce que la peau a cédé sous la traction de l'appareil.

Des moulages en paraffine de ces cotyles nous donnent les résultats suivants : Cotyle gauche (côté sain), diamètre maximum en dixièmes de millimètre : 82; diamètre minimum 73, profondeur maxima 50, profondeur minima 40, indice 0,58. Cotyle droit (côté

soumis à une traction continue), diamètre maximum 82, diamètre minimum 73, profondeur maxima 42, profondeur minima, 34, indice 0,49. La différence entre le côté sain et le côté opéré est donc notable.

Nous avons encore fait beaucoup d'autres expériences; il serait trop long de les relater. Toutes confirment cette donnée : les diminutions des pressions que la tête fémorale exerce sur le cotyle ont pour conséquence une diminution de la profondeur de ce cotyle.

Déductions.

Ces constatations, les résultats de ces expériences, nous paraissent suffisants pour démontrer le mécanisme de ce nivellement du cotyle. Au point de vue pratique, faut-il en accepter les déductions qu'en tire Sainton? Voyant le peu de profondeur de l'acétabulum et le « peu de déjettement en dehors des parties latérales du bassin » (?) il croit le nouveau-né « incapable de marcher ou du moins

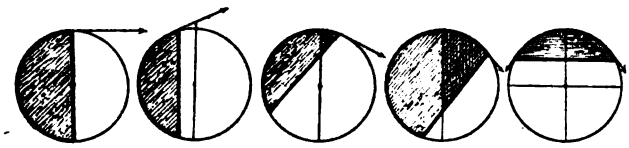

Fig. 16. — A, cotyle hémisphérique à ouverture verticale. Mathématiquement, il est suffisant. B, cotyle de nouveau-né. Supposé vertical, il serait insuffisant; mais il ne l'est pas parce que, C (et fig. 17), il est oblique en bas et en dehors. La cavité cotyloïde de l'adulte D, est sans doute plus efficace, mais la glénoïde de l'omoplate, E, malgré son peu de profondeur et grâce à sa direction perpendiculaire à la pesanteur, est encore meilleure : elle est même parfaite.

de faire un faux pas sans s'exposer à se donner une luxation du fémur. » Cette crainte serait vaine, même si le nouveau-né pouvait marcher. L'articulation coxo-fémorale du fœtus à terme est extrêmement puissante. Multiplions par 2, par 4, par 10 peut-être, le poids de son corps; imposons cet énorme fardeau à sa hanche, dans la direction normale de la pesanteur, nous ne parviendrons pas à la luxer. Nous briserons le fémur ou l'os iliaque, nous produirons peut-être une disjonction juxta-épiphysaire du fémur, mais une luxation, jamais. Pour obtenir une séparation des surfaces articulaires, il faudrait, tout comme chez l'adulte, à un poids considérable ajouter une position forcée. L'opinion de Sainton, sur la faible fixation de la tête dans le cotyle, chez le petit enfant, est donc absolument fausse.

Mathématiquement et théoriquement, le cotyle, croyons-nous, doit être considéré comme suffisant lorsque, son ouverture étant

verticale, sa capacité est la moitié d'une sphère (fig. 16). Dans ces conditions, le bord supérieur de l'orifice serait, en effet, tangent à une ligne horizontale et par conséquent, perpendiculaire à la direction de la pesanteur, laquelle est verticale.

Par rapport au volume de la sphère, la capacité de la calotte sphérique formée par la cavité cotyloïde est fournie par la formule suivante (h est la profondeur du cotyle et $R = 1$).

$$\frac{\frac{1}{3}\pi h^2 (3R - h)}{4/3\ \pi R^3}$$

et si $h = 4/5$ de R comme chez le nouveau-né

$$\frac{1/3\,\pi \left(\frac{4}{5}\right)^2 \left(3 - \frac{4}{5}\right)}{4/3\,\pi} = \frac{44}{125}$$

soit à peu près le tiers de la sphère : $\frac{1}{3} = \frac{42}{126}$.

Initialement, la calotte sphérique cotyloïdienne était une demi-sphère, finalement la profondeur étant les $\frac{64}{50}$ du rayon elle dépassera les $\frac{2}{3}$ d'une sphère

$$\frac{1/3\,\pi \left(\frac{64}{50}\right)^2 \left(3 - \frac{64}{50}\right)}{4/3\,\pi R^3} = \frac{87}{125} = \text{à peu près } \frac{7}{10}.$$

Si on tient compte seulement de sa capacité, le cotyle d'un enfant nouveau-né est donc insuffisant. Mais cette capacité n'entre pas seule en cause dans l'estimation de l'appui fourni à la tête fémorale. L'obliquité en bas et en dehors a aussi une grande importance. La figure 17 le démontre. Le cotyle de l'enfant est oblique dans ce sens, tout comme celui de l'adulte, et cette obliquité est d'environ 40° dans le plan frontal lorsque le bassin est dans sa position habituelle, en station debout normale (fig. 17).

Or, une calotte sphérique creuse, dont la profondeur est égale aux $\frac{4}{5}$ du rayon et dont le plan d'ouverture, oblique en bas et en dehors, fait ainsi un angle de 40° avec la verticale, dépasse en haut et en dehors la demi-sphère à plan d'ouverture vertical. Son efficacité est donc suffisante dans l'appui fourni au fémur (fig. 16). Cette appréciation se comprend très bien si on réfléchit comment la cavité glénoïde de l'omoplate, chez les quadrupèdes, malgré son

peu de profondeur, fournit à l'humérus un bon appui. La raison est dans son orientation : elle regarde directement en bas, et les poussées de la pesanteur, perpendiculaires à son plan, augmentent encore l'adhérence réciproque des surfaces articulaires.

En résumé, sauf en bas où elle est très facilement luxée par la flexion avec rotation forcée en dedans du fémur, la tête fémorale du nouveau-né résiste puissamment aux poussées faites dans la direction de la pesanteur. Si nous l'affirmons, c'est après contrôle expérimental maintes fois répété.

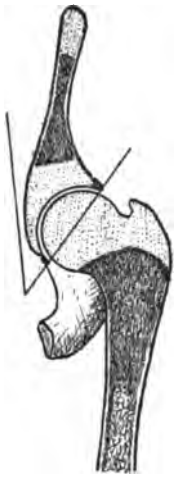

Fig. 17.— Coupe verticale et transversale de la cavité cotyloïde et du fémur d'un enfant nouveau-né. La cavité cotyloïde ne regarde pas en dehors, mais, ce qui vaut mieux, en bas et en dedans.

Faut-il attribuer la luxation congénitale à la persistance ou à l'exagération de ce défaut, de cette soi-disant insuffisance du cotyle par arrêt de développement? La pathogénie de la luxation congénitale de la hanche est un problème important; mais Lorenz[1] qui, en 1895, connaissait cette théorie de l'arrêt de développement cotyloïdien n'en disait pas moins : « L'étiologie de la luxation congénitale de la hanche reste très obscure... Nous ne connaissons pas la vraie cause de cette malformation. » Cette réserve de Lorenz, nous l'approuvons entièrement.

Le but poursuivi dans ce mémoire de pure anatomie est atteint si nous avons démontré que le peu de profondeur du cotyle humain, à la naissance, est un caractère acquis, transitoire, spécial à l'espèce humaine, résultat, comme la torsion fémorale, d'une mauvaise adaptation du fœtus humain à la cavité utérine maternelle.

Peut-être ces défauts marquent-ils pour l'homme la fin de son évolution transformiste ou l'approche de cette fin; l'homme représenterait ainsi, en zoologie comparée, le terme d'une série animale caractérisée par la station debout *erecta* et par le volume énorme et pourtant toujours croissant d'un encéphale gigantesque. Tout au moins, ils démontrent que la prééminence zoologique de l'homme normal n'est pas sans quelques dangers. La pathologie nous l'a prouvé mieux encore en nous montrant la véritable pathogénie de la luxation congénitale de la hanche.

1. *Pathologie et traitement de la luxation congénitale*, Traduction Cottet, p. 92; Paris, 1897.

LES FOSSES NASALES DES VERTÉBRÉS

(MORPHOLOGIE ET EMBRYOLOGIE)

Par Léon DIEULAFÉ
Chargé de cours à l'Université de Clermont, Docteur ès sciences.

(*Suite* [1].)

Un groupe interne placé contre le septum dans la capsule cartilagineuse du cul-de-sac inféro-interne et représenté sur la fig. 10 seulement par quelques tubes, acquiert sur des coupes postérieures une grande importance et comble toute la partie postérieure du diverticule correspondant de la capsule fibreuse, c'est la glande inférieure de Born.

Les glandes nasales sont la glande externe ou supérieure et la glande interne ou inférieure. La glande intermaxillaire est une glande buccale, mais Born lui décrit de nombreux point d'abouchement dans le cul-de-sac inférieur; la glande inférieure ou pharyngienne s'ouvre dans le cul-de-sac inféro-externe et dans la cavité buccale.

Des groupes épars le long du toit buccal, surtout en avant, aboutissent dans la cavité buccale.

Chez le Triton ces glandes sont moins abondantes; on en trouve deux groupes importants : la glande externe dont les conduits d'abouchement forment un véritable diverticule de la cavité nasale; la glande intermaxillaire bien développée et exclusivement buccale, en outre quelques tubes dispersés sur la partie antérieure de la voûte palatine. Leur disposition est à peu près analogue chez l'axolotl.

D'après les recherches de Blaue les amphibiens inférieurs tels que le Proteus ne présentent pas de formations glandulaires.

1. Voir *Journa d'Anatomie*, n° 3, mai-juin 1904, p. 268.

Les cellules glandulaires dans tous les groupes sont cylindriques, ont un noyau situé dans la partie basale, et une extrémité dirigée vers la lumière, claire, remplie de protoplasma homogène; ce sont des cellules muqueuses. Leur existence est bien une indication formelle de l'adaptation à la vie aérienne. D'après Bruner les muscles entourant l'orifice nasal externe évacueraient le mucus de la glande nasale externe dans la cavité nasale au moment où ils se contractent pour fermer cet orifice lorsque l'animal plonge sous l'eau.

Cavité nasale. — Nous avons déjà décrit à la cavité nasale une partie principale et deux diverticules : un diverticule inférieur, un diverticule moyen interposé dans la région antérieure entre la cavité nasale propre et le diverticule inférieur et branché sur le conduit de communication entre ces deux cavités. Le diverticule moyen ou diverticule latéral de Born n'est en aucun point complètement entouré de cartilage, sa paroi externe est toujours à découvert, elle se met en rapport avec des culs-de-sacs de la glande externe et avec le canal lacrymal, c'est le premier perfectionnement de la cavité nasale qui augmente ainsi sa région respiratoire. D'après Seydel (95) l'existence de ce cul-de-sac serait intimement liée à celle du canal lacrymal, il manque chez le Protéus et la Sirène qui sont dépourvus de canal lacrymal et aussi chez les Gymnophiones dont le canal lacrymal s'ouvre dans l'organe de Jacobson. Cette extension se manifeste encore davantage par la présence du cul-de-sac inférieur. Ce dernier commence en avant de l'extrémité antérieure de la cavité nasale proprement dite et s'étend jusqu'au choane. Son étendue transversale est considérable et nous pouvons lui distinguer deux parties, une partie interne comprise entre le septum et le conduit d'union avec la cavité nasale, une partie externe située en dehors de ce conduit et dirigée très loin en dehors et en bas presque jusque sur l'os maxillaire. La partie interne est plus courte que la cavité nasale et que la partie externe, elle se termine un peu en avant du choane. Aussi, sur une coupe postérieure voisine de ce dernier orifice, on voit deux cavités : une grande, interne, supérieure, c'est la cavité nasale; une autre, externe et inférieure, c'est le diverticule inféro-externe que Seydel appelle conduit nasal latéral, c'est cette portion qui se continue jusqu'à la limite postérieure du choane.

Born (76) a attribué au cul-de-sac inférieur la valeur d'une

cavité maxillaire homologue du sinus maxillaire des mammifères. Le rapport direct de cette cavité avec la cavité buccale au niveau du choane serait dû d'après lui à la brièveté du palais de la grenouille, l'allongement du palais chez les vertébrés supérieurs amènerait la cavité maxillaire en rapport exclusif avec la cavité nasale.

Pour Seydel, le cul-de-sac inférieur représente l'organe de Jacobson. Goette, Fleischer, Kœlliker avaient déjà émis cette opinion. Les frères Sarazin avaient considéré le cul-de-sac moyen comme l'homologue de cet organe. Les recherches de Seydel ont porté sur toute la série des Amphibiens : Perennibranches, Gymnophiones, Urodèles,. Anoures. Chez tous il constate l'existence d'une gouttière (diverticule sur une coupe transversale) située dans la partie inférieure de la cavité nasale commençant en cul-de-sac en avant, se terminant en arrière dans le choane où elle s'ouvre largement. Cette gouttière, simple dans les 3 premiers groupes, se complique chez les Anoures où elle forme une véritable cavité inférieure qui possède, nous l'avons vu, des diverticules externe et interne; mais ce cul-de-sac inférieur, d'après Seydel, par sa position et ses connexions est bien l'homologue de la gouttière des autres groupes. Ces formations tapissées d'épithélium sensoriel et recevant des branches du nerf olfactif constitueraient une région olfactive placée sur le trajet du courant respiratoire pour y exercer un contrôle sensoriel. Burckhardt (91), qui avait décrit cette gouttière chez le Triton, avait constaté son innervation par le nerf olfactif et la considérait comme l'organe de Jacobson. Wiedersheim (: 02) lui accorde la même valeur.

L'absence d'une gouttière de ce genre chez le Proteus et le Menobranchus, constatée par Seydel, serait une nouvelle preuve démontrant leur organisation plus primitive. Ce serait l'extension croissante de cette gouttière qui dans les formes supérieures entraînerait une disposition compliquée.

Chez le Triton existe une gouttière placée à l'angle inféro-externe de la cavité nasale, plongeant en dehors dans la région maxillaire, en communication continue avec la cavité nasale et terminée au niveau du choane. Cette gouttière, comme le cul-de-sac inférieur des Anoures, a, d'après nous, pour rôle principal d'élargir la région respiratoire, et sa terminaison constante au niveau du choane nous paraît bien en faveur de cette fonction. Dans les espèces inférieures où la délimitation de la muqueuse nasale en zones olfactive et

respiratoire n'est pas encore établie, la gouttière conserve le droit de participer au sens de l'olfaction, mais elle n'est pas organisée en véritable organe de Jacobson. Mihalkovics (99) a lui aussi refusé d'accorder à cette gouttière, comme le faisait Seydel, la valeur d'un organe de Jacobson. La position éloignée du septum et la présence d'épithélium respiratoire dans une grande partie de cette zone lui ont fait soutenir qu'elle représentait un recessus maxillaire.

Chez les Anoures (Rana esculenta, Buffo vulgaris) une portion du cul-de-sac inférieur se différencie et nous pouvons dire que chez ces animaux apparaît un véritable organe de Jacobson. C'est le segment interne (diverticule inféro-interne) du cul-de-sac inférieur que nous considérons ainsi. L'épithélium à ce niveau a tous les caractères d'un épithélium sensoriel. C'est sur la présence de cet épithélium localisé au diverticule inféro-interne que Mihalkovics s'était basé pour réduire l'organe de Jacobson à cette partie du diverticule inférieur. Une glande importante, la glande interne, débouche dans ce diverticule. Seydel l'avait bien vue en rapport avec le cul-de-sac inférieur et l'appelait glande de Jacobson. Burckhardt, puis Seydel ont aussi trouvé des culs-de-sac glandulaires en rapport avec la gouttière des Urodèles et ils leur ont attribué la même dénomination que chez les Anoures.

Quant à la partie externe du cul-de-sac inférieur des Anoures nous la considérons comme formant une simple extension de la région respiratoire. La division fonctionnelle de ce cul-de-sac inférieur est en rapport avec le rôle respiratoire de la cavité nasale.

Seydel n'admet pas l'homologation du cul-de-sac inférieur avec le sinus maxillaire des Mammifères comme le fait Born. C'est pourtant là la première apparition d'une région exclusivement respiratoire qui représente non pas un vrai sinus maxillaire mais bien plutôt la zone qui, chez les reptiles, oiseaux, mammifères, est située au-dessous du cornet inférieur.

La cavité nasale de l'Axolotl ressemble beaucoup à celle du Triton, elle présente le même cul-de-sac externe. La paroi épithéliale est très épaisse (300 μ en moyenne). La lumière nasale s'enfonce dans les points épaissis de cette paroi sous forme de fissures; entre les fissures dont la répartition est très irrégulière se trouvent circonscrits des sortes de replis à base épaisse. Sur le sommet de

ces parties saillantes l'épaisseur de l'épithélium n'est que de 75 μ. Ces saillies représentent les replis de la muqueuse nasale des Poissons et constituent un caractère morphologique permettant de relier le groupe des animaux à respiration aquatique avec celui des animaux à respiration aérienne.

REPTILES

Nous avons surtout étudié les Saurophidiens et les Crocodiliens; nous avons peu d'observations sur les Chéloniens.

a. *Saurophidiens.*

La couleuvre, l'orvet, la vipère, le python, le boa, le galéote versicolor feront surtout la base de notre description. Chez tous ces animaux l'organe nasal est disposé à peu près de la même manière.

Orifices. — L'orifice externe chez la couleuvre est percé au centre d'une écaille, dans le voisinage du bout du museau, sur le versant latéral de la tête. Cet orifice, arrondi, encadré en avant, en haut et en bas par un bord très net ne faisant pas saillie au-dessus du plan des téguments mais s'en détachant distinctement, n'a pas de bordure en dedans et en arrière, où la surface de l'écaille forme la limite de l'orifice. Chez le python cet orifice est placé sur la surface dorsale du museau.

Le galéote versicolor présente un orifice externe percé au centre d'une écaille, arrondi, très nettement délimité sur toute sa périphérie, placé à moitié distance entre le bord antérieur de l'orbite et le bout du museau, sur la ligne de séparation entre la face dorsale et la face externe.

Un grand nombre d'observateurs ont signalé que les reptiles qui vivent dans l'eau ont les orifices nasaux placés sur la surface dorsale de la tête, il leur suffit ainsi d'émerger une petite partie du museau pour respirer de l'air. Pour empêcher l'eau de pénétrer dans les cavités nasales lorsque l'animal plonge, il existe des sortes de valvules au niveau de l'orifice nasal externe. D'après Cantor il existerait une soupape, pour Duméril et Bibron des membranes mobiles font à volonté l'office de soupapes. Schmidt, Pagenstecher, Hoffmann, Brehm, Fleischamm, Kathariner (: 00) signalent une valvule. En

outre, Kathariner décrit une disposition qui constamment et sans dépense de travail musculaire ferme le trou nasal et accomplit le travail nécessaire lorsque, pour les besoins de la respiration, la voie doit être ouverte à l'air.

L'orifice postérieur chez les ophidiens débouche au niveau de la voûte palatine, dans une gouttière antéro-postérieure limitée en haut par la voûte palatine, en bas par une sorte de membrane transversale étendue de l'une à l'autre des saillies qui bordent latéralement la gouttière. Celle-ci à son extrémité antérieure communique avec chaque cavité nasale par un large orifice situé dans un plan oblique de haut en bas et d'arrière en avant. Cette sorte de conduit séparé de la cavité buccale, où aboutissent les deux choanes, existe chez tous les Ophidiens. Les choanes du galéote versicolor sont placés sur le tiers antérieur de la voûte palatine : ce sont des orifices elliptiques à grand axe antéro-postérieur, librement ouverts dans la cavité buccale, placés immédiatement en dehors d'une saillie médiane de la voûte palatine qui supporte deux tubercules arrondis; c'est la disposition habituelle du choane des Sauriens.

Cavité nasale. — De l'orifice externe on pénètre dans un conduit à peu près cylindrique qui en bas et en arrière débouche dans la cavité nasale proprement dite, c'est le vestibule décrit par Leydig (72), Born (79). Chez le python, un orifice arrondi, assez large, fait communiquer le conduit vestibulaire avec la cavité nasale. L'orvet possède un vestibule moins distinctement séparé de la cavité nasale, c'est simplement une partie antérieure rétrécie; les caractères histologiques permettent surtout d'établir cette distinction entre les deux espaces, il en est de même chez la couleuvre. Leydig, chez le Lacerta, décrit le vestibule comme un conduit peu élevé qu'une gouttière relie à l'orifice nasal externe.

Solger (76), chez Lacerta, Anguis, Leguan, Chamæleo, Hemidactylus, montre les deux espaces nasaux communiquant par un orifice plus ou moins étroit et taillé dans des plans variés, parallèle au diamètre longitudinal du crâne (Leguan), au diamètre transversal (Lacerta) ou bien oblique (Chamæleo). Cet auteur fait remarquer l'absence constante d'un cornet vestibulaire analogue à celui que nous décrirons chez les oiseaux.

La cavité nasale principale est de forme quadrilatère et, avec le vestibule, constitue un sac cartilagineux allongé. La paroi externe

chez le python (fig. 11) présente un repli cartilagineux, libre par son bord supérieur, adhérent par son bord inférieur et ses extrémités, c'est un cornet; nous le retrouvons chez le boa, il est très réduit chez la couleuvre et le galéote, atteint une grande importance chez l'orvet. Stannius, Leydig, Born, Gegenbaur, Solger ont décrit cet unique cornet des Reptiles; Born a longuement étudié le cornet du Lacerta et signalé sa flexion à angle droit. Chez l'orvet, le cornet par son extrémité antérieure forme un simple bourrelet de la paroi latérale, puis progressivement en arrière, le bourrelet s'élève, se pédiculise et s'enroule (fig. 12). Sur une coupe transversale intéressant sa partie moyenne le cornet apparaît comme une

Fig. 11. — Grandeur nature. — *Python* (coupe sagittale montrant la paroi externe de la cavité nasale avec le cornet). — 1. Cornet; 2. Orifice vestibulaire; 3. Choane.

saillie grêle insérée sur le tiers inférieur de la paroi externe, dirigée en dedans et en haut puis coudée et dirigée en dedans et en bas; il présente un bord libre, regardant en bas, fortement renflé. Dans la partie postérieure de la cavité le cornet se prolonge en arrière de son pédicule, de sorte que des sections transversales à ce niveau montrent le cornet isolé dans le centre de la cavité nasale.

D'après la définition de Gegenbaur le cornet doit être une saillie détachée de la paroi nasale par un côté étroit; Solger, Mihalkovics ne trouvent pas ce caractère dans celui des reptiles et en font un faux cornet (Pseudoconcha de Solger) comparable au cornet supérieur des oiseaux. Si leur remarque est exacte dans un grand nombre de types : galéote, couleuvre, il n'en est pas de même chez le python, et moins encore chez l'orvet. Il suffit de comparer les figures 12, 18 et 20 pour voir la ressemblance qui existe entre le cornet de cet animal, le cornet moyen des oiseaux et un cornet quelconque des mammifères. Par sa position et son grand développement il paraît correspondre au maxillo-turbinal de ces derniers.

On ne trouve pas de cavité creusée dans les os ou cartilages de la région nasale, il n'existe pas d'homologue du diverticule inféro-externe des amphibiens ou des sinus des oiseaux et mammifères. Dès la région antérieure vestibulaire, on trouve au-dessous du plancher cartilagineux de la cavité nasale un conduit situé contre le septum, à parois épaisses, qui, en avant et en arrière est

Fig. 12. — Gr. = 34,3. — *Orvet* (coupe transversale de la cavité nasale intéressant le cornet et le conduit choanal). — 1. Capsule cartilagineuse ; 2. Cornet ; 3. Glande nasale externe ; 4. Conduit choanal ; 5. Glande intermaxillaire.

représenté par une masse pleine. La lumière de ce conduit est étroite relativement à l'épaisseur des parois. C'est la paroi supérieure qui est la plus épaisse, la paroi inférieure dans sa partie moyenne est projetée dans la lumière sous forme d'un bourrelet convexe en sens transversal ressemblant à un champignon; à ce niveau la lumière sur des coupes transversales est réduite à une fissure à concavité inférieure. Ce conduit est l'organe de Jacobson. En arrière du bourrelet en forme de champignon son plancher présente une fissure étroite qui le met en communication avec la cavité buccale. Mihalkovics, chez le lézard, trouve cet orifice sur le côté de la papille palatine.

Le septum nasal cartilagineux sépare les deux organes de Jacobson; un étui cartilagineux enveloppe cet organe et le sépare de la cavité nasale d'une part, du toit buccal d'autre part. L'extrémité postérieure de l'organe de Jacobson correspond à la partie antérieure du cornet. Les divers Ophidiens et Sauriens étudiés par Leydig (97), Born (79), Beard (88), Mihalkovics (99) possèdent un organe de Jacobson bien développé, analogue à celui de l'orvet.

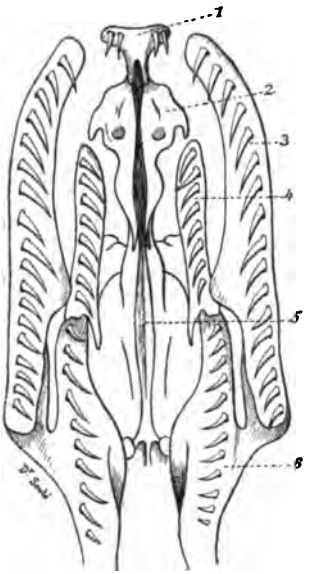

Fig. 13. — 2/3 grandeur nature. — *Python* (squelette céphalique vu par la face inférieure). — 1. Intermaxillaire; 2. Vomer; 3. Maxillaire supérieur; 4. Palatin; 5. Sphénoïde; 6. Ptérygoïde.

Squelette nasal. — La cavité nasale est complètement enveloppée dans un sac cartilagineux qui en suit tous les contours; en dedans les deux sacs fusionnés forment une cloison septale très étendue en sens vertical arrivant jusqu'au toit buccal. La paroi externe du cartilage nasal émet une lamelle qui devient l'axe du cornet.

Dans la partie postérieure de la cavité nasale le cartilage s'amincit au niveau du plancher, disparaît de manière à ce que les deux muqueuses nasale et buccale s'adossent dans le voisinage du choane.

En dehors de la paroi cartilagineuse se disposent les os de la région nasale.

Nous avons étudié ces os sur un python de grosses dimensions. La cavité nasale est limitée en haut par le nasal et le préfrontal, en dedans par la lame verticale du nasal, le vomer et l'intermaxillaire, en bas par le vomer et le palatin, en dehors par le préfrontal et le maxillaire (fig. 13).

Intermaxillaire. — Petit os impair composé de deux parties, dont l'une, postérieure, aplatie et disposée en lame verticale, se relie à l'autre qui forme un massif transversal sur la face inférieure duquel sont implantées des dents. Latéralement il s'unit avec les maxillaires.

Maxillaire. — Os pair, compact, assez élevé en avant, s'effilant vers son extrémité postérieure. La face externe, lisse, est légèrement

oblique de haut en bas et de dedans en dehors; la face interne est lisse, légèrement excavée. Le bord inférieur est garni de dents. L'extrémité antérieure, arrondie, s'unit lâchement avec l'intermaxillaire; l'extrémité postérieure s'unit avec le transverse et la partie moyenne du bord supérieur avec le préfrontal. Par une saillie de la face interne voisine du bord supérieur, il s'unit avec le palatin.

Palatin. — Os pair, grêle, presque cylindrique; la face inférieure aplatie est garnie de dents. Du bord interne part un prolongement qui va s'unir avec l'extrémité postérieure du vomer et l'extrémité antérieure du sphénoïde. Ce prolongement est situé dans le tiers postérieur de l'os. L'extrémité antérieure est libre, l'extrémité postérieure est unie au ptérygoïde. La partie moyenne du bord externe est en contact avec le maxillaire.

Vomer. — Os pair, comme chez les amphibiens; formé de deux lames, une verticale contribuant à la constitution de la cloison nasale en s'adossant à celle du côté opposé et une lame dirigée horizontalement en dehors, à face supérieure concave et limitée par un bord externe très relevé. Cette lame n'existe que dans le tiers antérieur de l'os, mais son bord se prolonge en arrière sous forme d'une apophyse très grêle; l'ensemble de l'os a la forme d'un hameçon. Le vomer entre en connexion en haut avec le nasal, en dehors avec le préfrontal, en arrière avec la face inférieure du sphénoïde.

Nasal. — Os pair, large et mince, sa face supérieure est convexe en sens transversal tandis que sa face inférieure est concave dans le même sens. Le bord interne est rectiligne, le bord externe uniforme, de sorte que l'os ressemble à une demi-lune. Du bord interne se détache une lame dirigée verticalement vers le bas et allant à la rencontre de la lame verticale du vomer. Entre les extrémités antérieures des os nasaux se loge l'intermaxillaire.

Préfrontal. — Os pair, de forme triangulaire, formé de deux lames, une horizontale antérieure, l'autre à peu près verticale se dirigeant vers le bas, détachée du bord postérieur de l'os et constituant une apophyse orbitaire. L'angle antérieur de la lame horizontale s'insinue entre le frontal et le maxillaire, le bord externe est en contact avec l'os nasal et la partie postérieure du bord externe avec le maxillaire; le bord postérieur ou base du triangle s'unit par sa moitié interne avec le frontal et par sa moitié externe contribue à former l'orbite. Fischer (: 00), chez les Amphisbœnides, retrouve le plan général de structure des sauriens, il signale quelques points

de divergence dans le squelette, en particulier l'imparfait développement de l'enveloppe cartilagineuse.

Muqueuse nasale. — Dans la région vestibulaire la muqueuse présente un épithélium pavimenteux stratifié. A la limite postérieure du vestibule la transition s'effectue entre cet épithélium indifférent et l'épithélium respiratoire; dans cette zone la paroi inférieure et une partie de la paroi interne sont tapissées d'épithélium pavimenteux tandis que la paroi supérieure, la paroi externe et une partie de la paroi interne se garnissent d'épithélium à plusieurs assises dont la plus superficielle est formée de cellules cylindriques ciliées. Chez l'orvet, la région respiratoire en avant du cornet présente un diverticule placé au niveau du bord externe du plancher et dirigé horizontalement en dehors, c'est le recessus latéral de Mihalkovics.

Sur toute l'étendue du cornet la muqueuse est du type respiratoire. Le chorion du cornet renferme de nombreux vaisseaux veineux et des glandes. L'axe du cornet est constitué par une lame cartilagineuse détachée de la capsule nasale, peu épaisse, élargie au niveau de son bord libre.

L'épithélium est très épais, les couches de cellules arrondies sont nombreuses, la couche superficielle est formée par des cellules très hautes, à noyau basal, claires et réfringentes dans le restant de leur étendue. Au niveau du toit nasal et du bord supérieur du cornet l'épaisseur de l'épithélium est de 85 μ et, dans la zone sous-jacente au cornet, de 50 μ. Chez les Sauriens, Mihalkovics décrit dans une grande partie de la cavité nasale de l'épithélium olfactif; c'est ainsi que l'épithélium respiratoire ne tapisse que la face inférieure du cornet. Cet auteur trouve dans la muqueuse olfactive de nombreuses glandes de Bowmann.

Max Schultze décrit chez la couleuvre, l'orvet, le lézard, des cellules épithéliales cylindriques qui ne portent jamais de cils vibratiles et des cellules olfactives pourvues d'un faisceau de longs cils.

Glandes. — La muqueuse renferme dans le chorion quelques tubes glandulaires épars, chez l'orvet, qui se trouvent le long des parois externes et interne. Il n'y a qu'une grosse glande en rapport avec la cavité nasale, elle est située en dehors vers la partie moyenne de la paroi externe. Ce groupe glandulaire commence au niveau de la région postérieure du vestibule, acquiert une grande

importance au niveau du diverticule latéral de la région respiratoire et se poursuit jusque vers la partie moyenne du cornet.

Organe de Jacobson. — Nous avons vu la situation et la forme de ce long conduit; il est enveloppé dans un tube cartilagineux qui se relie au septum et à la capsule nasale. Des os protègent cette enveloppe cartilagineuse en bas et en dedans, ce sont le vomer et le palatin.

Leydig (97) a longuement décrit l'organe de Jacobson des serpents; deux os sont en relation avec lui : la concha et le vomer; sa paroi cartilagineuse est unie en haut avec le cartilage nasal. Mihalkovics (: 00), chez la couleuvre et le lacerta agilis, représente et décrit le vomer comme formant le toit de l'organe de Jacobson qu'il séparerait de la cavité nasale, l'intermaxillaire comme constituant une partie du plancher et de la paroi interne.

En dedans de la paroi cartilagineuse se trouve une muqueuse à chorion très mince, à épithélium très épais. Sur la paroi dorsale l'épaisseur de l'épithélium est de 257 μ et sur la paroi ventrale de 42 μ. Chez l'orvet et chez la vipère nous trouvons au niveau de la paroi dorsale une grande quantité de couches de cellules arrondies, très serrées les unes contre les autres; l'assise superficielle est constituée par des cellules cylindriques très hautes (54 μ), ayant un noyau basal, claires dans le restant de leur étendue. Au niveau du plancher et surtout sur la saillie qu'il forme dans la cavité, l'épithélium est bien moins haut que celui de la voûte, les cellules ont un segment superficiel clair et se terminent par un plateau supportant des cils: leur hauteur est de 16 μ.

Wright (83) décrit un neuro-épithélium très développé sur le toit du conduit de Jacobson tandis que le plancher est revêtu d'un épithélium à cellules moins hautes et pourvues de cils. Leydig avait aussi trouvé des cellules cylindriques au niveau de l'épithélium de Jacobson et avait décrit dans le chorion de nombreuses fibres du nerf olfactif et des cellules nerveuses. Mihalkovics, au niveau de l'épithélium du plancher, trouve que les cellules portent des cils de longueurs variées; en plusieurs endroits il existe une cuticule peu élevée sur la paroi supérieure; il a trouvé, à la limite extérieure de la couche de petites cellules, un réseau capillaire dont les branches pénètrent en direction radiaire dans cette couche.

Les cellules olfactives présentent la membrane limitante de Brunn au delà de laquelle s'avancent les fins et courts bâtons olfactifs.

Le développement de l'organe de Jacobson atteint chez les Saurophidiens une très grande extension, et Beard explique par cette importance la simplicité relative de la cavité nasale.

Mihalkovics (99), considérant l'étroite communication de l'organe de Jacobson des serpents avec la cavité buccale, n'admet pas pour cet organe l'opinion de Seydel qui, chez les Amphibiens, lui accorde un rôle de contrôle sensoriel sur le courant expiratoire. Il s'agirait d'un organe destiné à percevoir les odeurs génitales, bien développé chez tous les animaux rampants, faisant défaut chez les Poissons et les Oiseaux qui sont servis par leur appareil visuel, et atrophié chez l'Homme à cause du développement de l'intelligence et de la régression du pouvoir olfactif.

b. *Crocodiliens.*

Les fosses nasales du Crocodile sont plus complexes que chez les autres Reptiles.

Les orifices nasaux externes sont percés sur la face dorsale du museau dans le voisinage de son extrémité antérieure et tout près de la ligne médiane. Ils sont de petite dimension, de forme elliptique et dirigés obliquement de dedans en dehors et d'arrière en avant. Les choanes s'ouvrent selon un plan horizontal placé sur le prolongement de la voûte palatine, ils sont situés à environ 2 cm. 5 de l'insertion du voile du palais. Ils ont une forme quadrangulaire, leur limite est osseuse de toutes parts.

L'orifice externe amène dans un conduit vertical, haut d'un centimètre environ et coudé pour devenir horizontal, c'est une sorte de vestibule nasal. Ses dimensions augmentent d'avant en arrière et on arrive à une cavité beaucoup plns grande surtout en direction verticale. Cette cavité contient une première saillie allongée, insérée sur le toit nasal, libre par son bord inférieur, assez large et arrondie, c'est un véritable cornet. Celui-ci est de consistance cartilagineuse; une autre saillie occupe le fond de la cavité, elle est formée aux dépens de la face externe sur toute l'étendue verticale de laquelle elle prend son insertion; elle représente un faux cornet d'après la définition de Gegenbaur.

Le plancher du vestibule est bombé; en arrière, à la limite de la cavité nasale principale, il se déprime en gouttière et amène dans un conduit cylindrique qui occupe la partie la plus interne et la

plus inférieure de la cavité nasale principale. Ce conduit, circonscrit par une paroi osseuse, débouche dans un conduit osseux de même forme, mais beaucoup plus grand, qui va se terminer au choane.

Sur une série de coupes transversales on voit bien ces divers

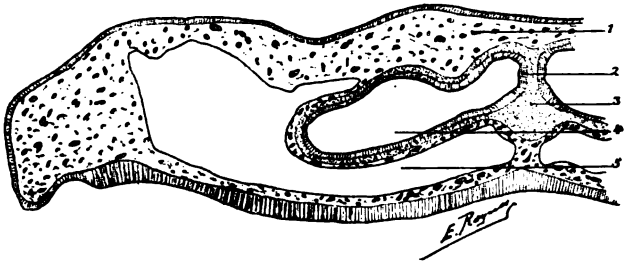

Fig. 14. — 1/2 grandeur nature. — A. *Crocodile* (coupe transversale passant par la région antérieure de la cavité nasale). — 1. Os maxillaire; 2. Muqueuse nasale; 3. Septum cartilagineux; 4. Lumière nasale; 5. Cavité maxillaire.

détails. La coupe A (fig. 14) passe à travers le vestibule, la section de la cavité est elliptique, elle est entourée d'une paroi cartilagineuse; en dedans celle-ci forme un septum; le plancher est exclusivement cartilagineux. Au niveau du toit et en dehors existe une paroi osseuse assez épaisse. En dehors et en dessous de la cavité vestibulaire s'étend la cavité maxillaire très vaste. La coupe B (fig. 15) intéresse la région nasale principale; la cavité nasale a une forme irrégulière, elle présente la saillie du cornet qui est pédiculé, à squelette axial cartilagineux et est inséré sur la région dorsale de la capsule nasale; la paroi externe est fortement bombée, cartilagineuse, constituée par la surface du faux-cornet; celui-ci est creux, sa cavité apparaît sur la section.

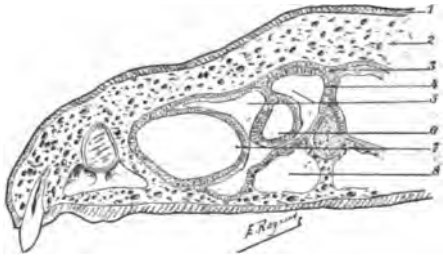

Fig. 15. — 1/2 grandeur nature. — B. *Crocodile* (coupe transversale passant par la partie moyenne de la cavité nasale). — 1. Peau; 2. Maxillaire supérieur; 3. Capsule cartilagineuse; 4. Muqueuse nasale; 5. Région olfactive de la cavité nasale; 6. Cornet; 7. Faux cornet; 8. Région respiratoire de la cavité nasale.

La paroi interne dans sa moitié inférieure est, elle aussi, bombée; le relief est dû à un conduit cylindrique, osseux, placé au-dessous du septum, et adossé à un conduit semblable du côté opposé.

La partie postérieure de la cavité est un simple conduit cylin-

drique, osseux, tapissé d'une muqueuse mince analogue à du périoste.

Comme le montrent les sections antéro-postérieures et la coupe B, il y a en arrière du vestibule deux conduits nasaux; la cavité contenant les cornets terminée en cul-de-sac et la cavité cylindrique, prolongée en arrière, qui amène directement le courant respiratoire du vestibule au choane. L'appareil olfactif n'est disposé que dans la cavité nasale principale, c'est là qu'aboutit le nerf olfactif. Cette superposition et séparation complète de la cavité olfactive et de la cavité respiratoire est très remarquable et n'existe nulle autre part.

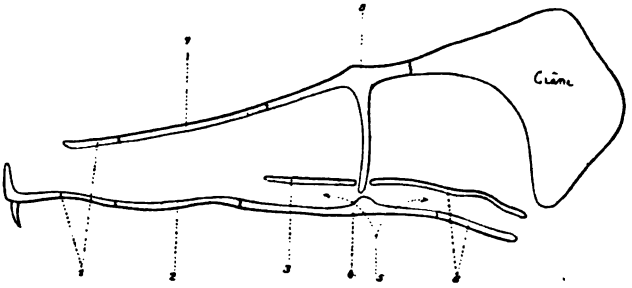

Fig. 16. — 1/2 grandeur nature. — *Crocodile* (coupe sagittale de la tête osseuse passant un peu en dehors de la ligne médiane). — 1. Intermaxillaire; 2. Lame palatine du maxillaire; 3. Ethmoïde; 4. Palatin; 5. Région nasale respiratoire; 6. Ptérygoïde; 7. Nasal; 8. Préfrontal.

Chez la tortue cette division est bien établie mais les deux conduits communiquent entre eux.

Le conduit respiratoire est osseux, l'autre cartilagineux et complètement entouré par des os très larges et très épais.

Squelette nasal. — Les os disposés pour limiter la cavité nasale sont : en haut le nasal, le préfrontal, une partie du maxillaire et de l'intermaxillaire; en bas l'intermaxillaire, la lame palatine du maxillaire; en dehors le maxillaire; en dedans le septum cartilagineux. A l'intérieur de la cavité ainsi circonscrite se trouve incluse la région respiratoire limitée par l'ethmoïde et par le palatin dans sa moitié antérieure et creusée à travers le ptérygoïde dans sa partie postérieure (fig. 16).

Intermaxillaire. — Os pair dont une partie massive constitue la face externe et le bord inférieur, ce dernier est pourvu de dents; la surface extérieure est rugueuse, ce caractère se retrouve sur tous les os immédiatement sous-jacents à la peau. La lame palatine,

horizontalement dirigée en dedans, se détache du bord inférieur de ce massif, le bord libre est mince, échancré dans sa partie moyenne.

La face interne du massif latéral est concave en sens vertical. Cet os s'unit en dedans avec celui du côté opposé, en arrière avec le nasal et le maxillaire.

Nasal. — Os pair, long et plat, de forme trapézoïdale, à grande base interne. La face inférieure est légèrement concave en sens transversal. Les bords interne et externe sont rectilignes, les bords antérieur et postérieur écailleux, taillés en biseau. Il est uni en dedans avec celui du côté opposé, en dehors avec le maxillaire, en avant avec l'intermaxillaire, en arrière avec le préfrontal et le frontal.

Maxillaire. — Os pair, de grandes dimensions, quadrilatère, à faces supérieure et externe rugueuses, à bord inférieur garni de dents. La lame palatine est plane, son bord libre rectiligne. La face interne de l'os est concave, elle forme une gouttière longitudinale en s'unissant à la lame palatine. Il est uni en avant avec l'intermaxillaire, en arrière avec le préfrontal, le lacrymal et le jugal, en dedans avec le nasal par son bord supérieur et par la lame palatine avec celui du côté opposé.

Préfrontal. — Os pair, limitant la cavité orbitaire, dont la face inférieure émet une apophyse dirigée verticalement en bas qui établit des relations solides entre la voûte et le plancher nasal en s'unissant à une apophyse du palatin qui va à sa rencontre. Cette travée osseuse est la limite postérieure de la région olfactive.

Palatin. — Os pair, quadrilatère, mince; sa face supérieure dans sa moitié interne est creusée en gouttière longitudinale; de sa partie moyenne se détache une apophyse épaisse dirigée verticalement en haut pour aller s'unir à celle du préfrontal. La face inférieure est aplatie et lisse, le bord interne rectiligne, le bord externe est oblique de dehors en dedans dans sa moitié antérieure où il est mince; en arrière il est épais; les bords antérieur et postérieur sont découpés en lamelles.

En dedans il est uni avec celui du côté opposé, en avant avec la lame palatine du maxillaire, en arrière avec le ptérygoïde, en haut par son apophyse avec le préfrontal et par les rebords de la gouttière de la face supérieure avec l'ethmoïde et le ptérygoïde. C'est ainsi que se limite le conduit respiratoire.

Ethmoïde. — Os pair, allongé, lamelleux; une lame verticale

constitue la partie principale de l'os, sa face externe est creusée en gouttière. Vers le bord inférieur et dans la moitié postérieure de l'os, une lamelle se détache pour se diriger en dehors et en bas. Il s'unit en bas avec l'ethmoïde du côté opposé, puis avec le vomer (prolongement médian du ptérygoïde); en avant il s'insinue entre les deux lames palatines des maxillaires, par son bord postérieur il s'unit avec l'apophyse du préfrontal. La lamelle externe va s'unir avec le palatin, ainsi se constitue un canal entre ces deux os.

Ptérygoïde. — Os impair, volumineux; il offre un corps médian dirigé en sens antéro-postérieur, qui en arrière s'étale en forme d'aile. Il se prolonge en avant par un long chevron qui représente le vomer, c'est l'hérisséal de Geoffroy Saint-Hilaire.

Le bord postérieur de l'os est très épais, il porte un tubercule médian et est bordé par de fortes saillies. La face supérieure présente une gouttière médiane qui se prolonge avec celle qui est creusée sur le vomer. La face inférieure, plane, est agrandie par les ailes latérales; elle présente en arrière deux grands orifices de forme à peu près quadrangulaire, ce sont les choanes. Chacun d'eux donne accès dans un conduit creusé dans le ptérygoïde.

Cet os est en rapport en avant avec les ethmoïdes et les palatins par le vomer, avec les apophyses du préfrontal et du palatin par des saillies latérales, avec le palatin et le transverse par le bord antérieur des ailes, en haut avec le présphénoïde, le basi-sphénoïde et l'ali-sphénoïde.

Structure. — Nous ne pouvons pas donner de détails sur la structure de la muqueuse de la cavité nasale du crocodile. Nous n'avons trouvé ni glandes, ni organe de Jacobson. Beard (88) ne trouve même pas trace d'un organe de Jacobson chez l'embryon. Howes, en 1891, a décrit deux sacs cartilagineux qui représentaient les vestiges de cet organe. Meek, chez de jeunes embryons dont la tête mesure en longueur de 5 millimètres 3/4 à 7 millimètres, considère une petite invagination de la partie inférieure de la cavité nasale comme un organe de Jacobson rudimentaire.

Sluiter (92), chez de jeunes embryons, trouve un organe de Jacobson bien developpé, analogue à celui du lézard; il n'en existe plus de trace chez les embryons âgés. Il conclut de cette observation que les ancêtres du crocodile devaient être pourvus d'un organe de Jacobson perfectionné.

Rœse (93, 1), sur une série d'embryons ayant de 5 à 12 mm. 5

de longueur céphalique, décrit l'organe de Jacobson comme une évagination en cul-de-sac de l'extrémité postéro-inférieure de la cavité nasale. Cette évagination donnera aussi naissance au conduit nasal postérieur, celui qui chez l'adulte forme le conduit respiratoire. L'extrémité antérieure de l'organe arrive à se détacher du conduit nasal sous forme d'un cône épithélial plein. Plus tard, sur un embryon dont la tête mesure 41 millimètres, l'organe rudimentaire apparaît sous forme d'une gouttière muqueuse de 2 millimètres de long, logée dans une gouttière du vomer.

L'absence de glandes nasales chez le crocodile est aussi universellement admise que celle de l'organe de Jacobson. Pourtant Stannius, Wiedersheim, Gaupp, Rœse (93, 2) décrivent une grosse glande s'ouvrant dans la cavité nasale.

Rœse la trouve entre le toit cartilagneux et l'assise osseuse (prémaxillaire et nasal); elle débouche par un ou deux conduits excréteurs, de chaque côté du septum, dans l'extrémité postérieure de l'orifice nasal externe. Cette glande apparaît sous forme de bourgeon épithélial chez des embryons de 12 mm. 5 de longueur de tête.

c. *Chéloniens.*

D'après le squelette nasal de Testudo Mydas, ce groupe de Reptiles pourrait être considéré comme intermédiaire entre les Saurophidiens et les Crocodiliens.

Les choanes s'ouvrent vers le milieu de la voûte palatine, le ptérygoïde ne participe pas à la constitution du squelette dur comme chez le crocodile.

Les ethmoïdes sont des os larges participant à la formation de la fosse nasale. Le vomer s'élargit à son extrémité postérieure et aide à la constitution de la voûte palatine. Il existe aussi chez ces animaux un conduit respiratoire spécial; mais, d'après Wiedersheim, il communique par plusieurs orifices avec le restant de la cavité nasale.

Seydel, qui a étudié avec beaucoup de soin la cavité nasale des Tortues, trouve chez celles-ci un organe de Jacobson bien développé, disposé sous forme de conduit tapissé d'épithélium olfactif. Mihalkovics représente cet organe comme un diverticule, transformé plus loin en canal, logé contre le septum nasal et revêtu d'épithélium sensoriel.

OISEAUX

Les cavités nasales des oiseaux sont creusées en partie dans le bec, en partie dans le massif facial en avant des cavités orbitaires.

Orifices. — L'orifice nasal externe est variable, selon les espèces, dans sa forme, ses dimensions, sa situation.

Les ornithologistes distinguent des narines basilaires (à la racine du nez), médianes (sur le milieu de sa longueur), marginales (sur ses bords). Elles peuvent êtres rondes, ovales, linéaires; elles sont masquées par des plaques scléreuses chez les corbeaux, par des écailles cartilagineuses chez les Gallinacés. Elles sont parfois très petites, comme chez le héron et le pélican (Chatin), d'autres fois librement ouvertes, de grandes dimensions, elliptiques ainsi que nous les avons trouvées chez le canard; chez le dindon elles sont pourvues d'une sorte d'appareil valvulaire qui protège l'entrée de la cavité nasale. Cet animal possède un orifice nasal externe elliptique, regardant en dehors, bordé par des téguments épais de coloration foncée, d'aspect écailleux; la charpente en est cartilagineuse, aucun point de la bordure n'est pourvu de soutien osseux. Un repli cutané étendu en diagonale, d'avant en arrière et de bas en haut, divise cet orifice en deux parties; une partie externe qui est un simple cul-de-sac, terminé au niveau de la bordure postérieure de l'orifice, l'autre interne qui conduit dans le vestibule nasal. Dans le cul-de-sac externe on trouve souvent des particules solides, en particulier de la boue, que cette disposition anatomique a empêché de pénétrer plus avant dans la cavité.

Chez le canard, qui pourtant va chercher sa nourriture au fond de la vase des mares, l'orifice nasal est béant, sans aucun appareil protecteur.

Les fosses nasales débouchent dans la cavité buccale, elles s'ouvrent en commun par une fissure médiane de la voûte palatine, simple fente dans sa moitié antérieure, ayant l'aspect d'une boutonnière elliptique dans sa moitié postérieure chez le dindon, le canard, le pigeon. La bordure de cet orifice est constituée par des parties molles dont le bord libre est pourvu de papilles calcifiées, odontoïdes, très longues. Au niveau de la base de la langue et immédiatement sous-jacente à l'orifice palatin se trouve l'ouverture du

larynx en forme de fente large et allongée; l'air respiratoire passe ainsi, presque directement, de la cavité nasale dans la cavité laryngienne. En soulevant les bords de l'orifice palatin on aperçoit sur la ligne médiane le septum nasal trop court en sens vertical pour atteindre la voûte palatine et de chaque côté la cavité nasale dont le plancher est ouvert.

Cavité nasale. — La cavité nasale n'a pas de parois osseuses, elle est, comme chez les Amphibiens anoures, limitée par un sac cartilagineux. Elle est séparée des téguments par un grand espace vide plus large en bas qu'en haut. Si on l'examine sur une section longitu-

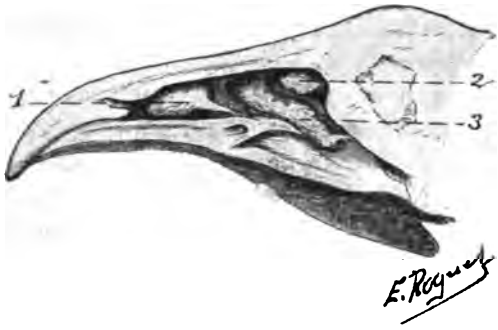

Fig. 17. — 6/7 grandeur nature. — *Dindon* (coupe sagittale montrant la paroi externe et les 3 cornets). — 1. Cornet vestibulaire; 2. Cornet supérieur; 3. Cornet moyen.

dinale pratiquée à peine en dehors du septum (fig. 17), on voit qu'elle est très allongée en sens antéro-postérieur; son diamètre vertical augmente progressivement d'avant en arrière; une région antérieure peut s'isoler du restant de la cavité, c'est le vestibule si longuement décrit par Born. En arrière se trouve la cavité nasale proprement dite. La paroi externe est le siège de trois saillies proéminant fortement dans la cavité, elles représentent de véritables cornets. Le cornet antérieur, inséré dans la région du vestibule, porte le nom de cornet vestibulaire [Born (79), Gegenbaur (73), Mihalkovics (79)], les deux autres appartiennent à la cavité principale. Chez le dindon le vestibule représente environ le 1/3 de la cavité totale; il est ouvert au dehors par l'orifice nasal externe et communique avec la cavité principale par une fente étroite comprise entre la paroi externe et le bord postérieur du cornet vestibulaire. Ce cornet est inséré sur le toit du vestibule, véritable repli de la capsule cartilagineuse, comme du reste tous les autres cornets;

il descend sur toute la longueur du vestibule et arrive jusqu'au niveau du plancher dont il n'est séparé que par une étroite fente.

Il est mince en avant, renflé en arrière et présente un bord inférieur d'une consistance ostéoïde.

C'est une véritable cloison sagittale divisant le vestibule en deux parties, une partie externe qui en arrière se termine en cul-de-sac, une partie interne qui communique avec la cavité nasale proprement dite.

Chez le canard, le vestibule communique largement avec celui du côté opposé et ne présente pas de cornet, sa limite postérieure est marquée par un repli de la paroi externe, à peu près vertical qui, rétrécissant la lumière à ce niveau, forme la bordure de l'orifice de communication entre les deux cavités.

Chez le pigeon, il existe un cornet vestibulaire qui est inséré exactement au-dessous de l'angle supéro-interne du vestibule.

La cavité nasale proprement dite, chez le dindon, le canard, le pigeon, est rétrécie par la saillie des deux cornets. Ils sont tous deux insérés sur la paroi externe; le cornet antérieur, qui est le cornet moyen chez le dindon et chez tous les oiseaux qui possèdent un cornet vestibulaire, a une forme allongée, présente un contour arrondi en sens vertical, est étendu d'avant en arrière et légèrement de haut en bas. Il a une extrémité antérieure renflée, une extrémité postérieure effilée; son bord libre est épais, arrondi chez le dindon où ce cornet a une large base d'insertion (fig. 17); chez le pigeon, au contraire, le cornet moyen est une lame cartilagineuse légèrement enroulée de haut en bas et de dedans en dehors, à pédicule mince, à bord libre peu épais regardant en dedans et en bas (fig. 18).

Le cornet supérieur est une saillie globuleuse placée dans le voisinage du toit nasal et dans la partie postérieure de la cavité.

Entre le cornet moyen et le plancher nasal existe un assez large espace en forme de gouttière ouverte en dedans. Entre les cornets moyen et supérieur existe un simple sillon.

Les deux cornets de la cavité nasale proprement dite appartiennent seuls à l'organe olfactif, le cornet vestibulaire en est indépendant (Gegenbaur) et nous avons vu, d'ailleurs, que chez certains oiseaux ce dernier faisait défaut. D'après Gegenbaur (73), il constitue une disposition spéciale à la tête de l'oiseau qui depuis l'intérieur obstrue l'orifice nasal externe. D'après ce que nous avons vu

chez le dindon il aurait pour rôle de diviser le vestibule en deux parties, un cul-de-sac externe, un conduit interne très étroit; il protège ainsi l'entrée de la cavité nasale.

Le cornet moyen est l'équivalent du cornet inférieur des mammifères ou maxillo-turbinal (Gegenbaur); cette opinion est basée sur

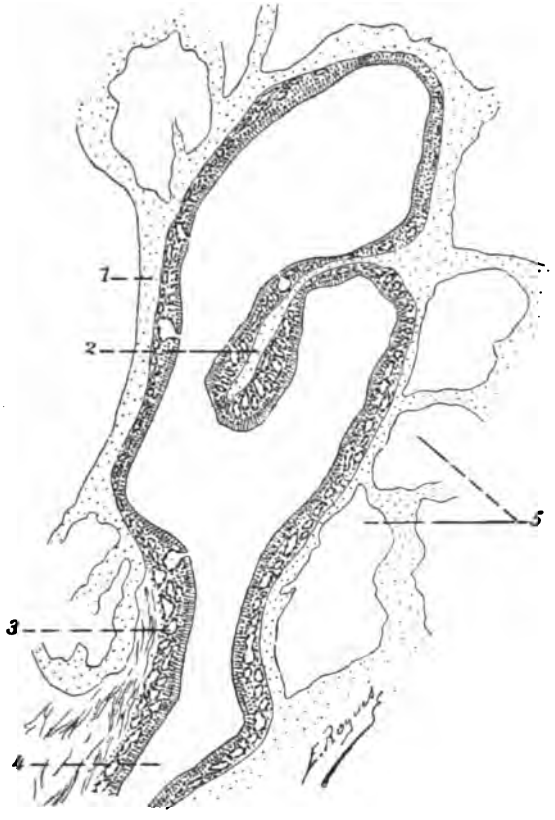

Fig. 18. — Gr. = 34,3. — *Pigeon* (coupe transversale de la cavité nasale passant par le cornet moyen) [côté gauche]. — 1. Septum; 2. Cornet moyen; 3. Glandes choriales; 4. Fissure palatine (fente choanale); 5 espaces pneumatiques.

l'insertion de ce cornet au niveau du maxillaire supérieur et au-dessus de l'ouverture du conduit lacrymal. Son insertion très élevée, sur la paroi externe, ne correspond pas à l'insertion du cornet maxillaire ou cornet inférieur des mammifères. Il n'a aucun rapport avec l'os maxillaire puisque c'est la capsule cartilagineuse qui le fournit, mais sa base est en rapport avec les espaces latéraux qui correspondent à un sinus maxillaire.

Le cornet supérieur ou postérieur correspond au premier cornet olfactif des mammifères. Mihalkovics l'homologue à moyen cornet des Sauriens. Pour Gegenbaur il n'y a pas chez les oiseaux d'homologue des ethmo-turbinaux, d'ailleurs le cornet supérieur ne serait pas, à son avis, un vrai cornet et il le compare à la seconde concha du crocodile. Le cornet supérieur du vautour, par son insertion dans l'angle supéro-interne de la cavité nasale, paraît bien pourtant correspondre à un cornet ethmoïdal.

La région nasale est entourée de cavités aériennes, nombreuses et étendues, la pneumatisation du squelette atteint à ce niveau un haut degré de développement. Sur des coupes transversales de la tête chez le pigeon nous pouvons très bien étudier ces divers espaces; ils se divisent en deux groupes : un groupe inférieur et externe correspondant au sinus maxillaire, un groupe supérieur et interne correspondant au sinus frontal.

La figure 18, représentant une section transversale dans la région moyenne de la cavité nasale, montre en dehors de cette cavité de vastes lacunes, étendues sur toute la hauteur de la paroi externe, séparées les unes des autres par des travées cartilagineuses ou fibreuses.

Elles sont d'aspect quadrangulaire ou arrondi. En dedans elles sont limitées par la capsule nasale, en dehors par du tissu fibreux formé par la condensation de la couche conjonctive sous-cutanée la plus profonde. Sur des coupes plus antérieures il existe un espace se prolongeant dans la voûte palatine qu'une paroi cartilagineuse limite de toutes parts; cet espace inférieur représente le sinus palatin que signale Mihalkovics, les espaces latéraux correspondent à un vrai sinus maxillaire. Au niveau de la base du septum, au-dessous de l'intermaxillaire et des nasaux, la capsule cartilagineuse au moment où elle s'unit avec celle du côté opposé limite un espace triangulaire à base supérieure.

A un niveau plus postérieur cet espace s'est accru et des lamelles cartilagineuses le subdivisent; il s'étend en arrière très loin entre les orbites, c'est un sinus frontal, il correspond au sinus orbitalis de Mihalkovics. Enfin la pointe du septum élargie en forme de cœur de carte à jouer contient des cavités creusées dans l'extrémité inférieure du cartilage septal.

Les relations directes entre ces diverses cavités et les fosses nasales ne sont pas visibles; il s'agit simplement du phénomène de pneumatisation si répandu dans le squelette de l'oiseau.

SQUELETTE NASAL. — La cavité est entourée en haut, en dehors et en bas par une paroi cartilagineuse qui donne naissance aux expansions constituant les cornets; elle est épaisse et résistante, interrompue en bas par la fissure palatine; en dedans la capsule cartilagineuse forme en se confondant avec celle du côté opposé une lame qui s'enfonce dans la cloison nasale, c'est le cartilage septal.

Cette capsule cartilagineuse est logée dans un espace osseux du massif facial où les os sont réduits à des travées allongées et ne peuvent constituer qu'un revêtement protecteur imparfait.

Chez le dindon le squelette nasal est constitué en haut par l'intermaxillaire et le nasal, en bas par le maxillaire supérieur et le palatin, en dehors par une partie du nasal et une partie du maxillaire; la limite interne est assurée par le cartilage septal (fig. 19).

Intermaxillaire. — Os impair, étroit, allongé qui forme la partie médiane de la face supérieure du bec et la pointe même de celui-ci. Une légère rainure médiane parait indiquer une division de l'os en deux moitiés.

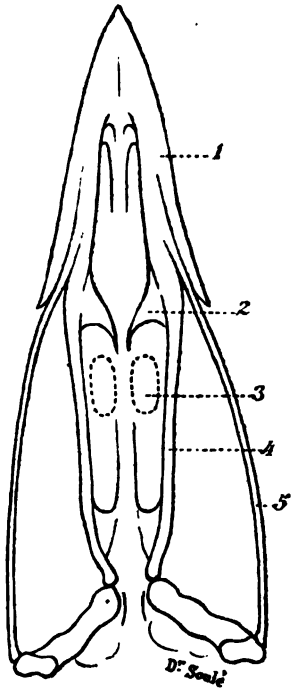

Fig. 19. — Grandeur nature. — *Dindon* (squelette céphalique vu par sa face inférieure; en pointillé est indiquée la position du choane). — 1. Maxillaire supérieur; 2. Apophyse palatine du maxillaire supérieur; 3. Choane à l'état frais (indication schématique); 4. Palatin; 5. Jugal.

L'extrémité antérieure élargie s'unit latéralement avec le maxillaire supérieur tandis que sa partie médiane est pointue. L'extrémité postérieure se place entre les deux os nasaux et arrive en contact avec le bord antérieur des deux frontaux. La face inférieure appartient à la voûte des fosses nasales.

Maxillaire. — Os pair, assez complexe, de forme quadrilatère. La face externe, légèrement bombée, lisse, est disposée obliquement de haut en bas et de dedans en dehors. La face inférieure est creusée d'une gouttière antéro-postérieure. L'extrémité antérieure s'unit avec l'intermaxillaire, l'extrémité postérieure présente trois

prolongements : un externe qui continue la région externe de la face inférieure, un moyen excessivement grêle qui va s'unir avec l'os jugal en arrière, un interne, large, aplati dirigé obliquement en arrière et en dedans, placé dans un plan horizontal, c'est le prolongement palatin.

Nasal. — Os pair, situé de chaque côté de l'intermaxillaire, en avant du frontal, en dedans du lacrymal. Large, aplati, de forme quadrangulaire, la face supérieure à peu près horizontale est légèrement excavée en son milieu; la face inférieure est concave dans le sens transversal. Le bord interne rectiligne est uni à l'intermaxillaire; le bord antérieur concave limite un large espace comblé par du tissu fibreux, le bord postérieur convexe est uni au frontal; le bord externe s'unit avec le lacrymal. L'angle antéro-externe de cet os se prolonge en une longue apophyse qui descend presque verticalement à la rencontre du maxillaire. Elle constitue la seule partie osseuse de la paroi nasale externe.

Palatin. — Os pair, très grêle, très long, allant horizontalement de l'extrémité postérieure du maxillaire au ptérygoïde. A la place du vomer existe le cartilage septal; il n'y a pas de cornet osseux.

Chez le Vautour les os ont plus d'extension; l'espace antérieur situé entre le nasal, l'intermaxillaire et le maxillaire est en partie comblé par des lames osseuses appartenant au maxillaire. Chez lui le palatin est un os large qui forme une grande partie du plancher nasal. Les cornets sont osseux; le cornet vestibulaire est un simple crochet inséré sur la face supérieure, le cornet moyen inséré sur la face externe est très volumineux, constitué par des lamelles soufflées, criblées de nombreux orifices donnant accès dans des cavités aériennes, le cornet supérieur placé sur la partie la plus interne de la face supérieure est constitué par une lamelle enroulée une fois sur elle-même.

Chez les oiseaux à long bec, c'est la partie antérieure des fosses nasales, vestibulaire, qui est modifiée; les os intermaxillaire et maxillaire sont très allongés et c'est l'espace nasal qu'ils circonscrivent qui seul augmente de longueur. Les autres os et la cavité nasale principale ne présentent pas de modifications essentielles.

Parker (69), dans son étude sur le développement du crâne du coq, montre l'évolution, la forme et les connexions des divers os entre eux; ils sont disposés de la même manière que chez le dindon.

Les nombreuses figures qui accompagnent ce travail sont du plus grand intérêt.

Muqueuse nasale. — Dans toute l'étendue du vestibule, et même sur le cornet vestibulaire, la muqueuse présente un chorion conjonctif et un épithélium pavimenteux stratifié, ayant tous les caractères de l'épiderme, présentant des couches superficielles fortement aplaties et réfringentes. Sur le cornet et dans le voisinage de l'orifice nasal externe elle présente sa plus grande épaisseur. Le cornet ne contient pas de lame cartilagineuse, du tissu conjonctif et de nombreux vaisseaux occupent seuls son épaisseur.

Dans la cavité nasale principale la muqueuse a le caractère respiratoire sur la plus grande étendue de sa surface, la région olfactive est limitée au toit nasal et au cornet supérieur.

Sur le cornet moyen se trouve un revêtement du type respiratoire caractérisé par un épithélium cylindrique cilié et de nombreuses dépressions tapissées de cellules cylindriques claires ainsi qu'une abondance extrême de glandes dans le chorion. Sur une coupe pratiquée dans la partie moyenne de la cavité, toute la muqueuse, sauf celle du toit, présente une épaisseur assez considérable de la couche choriale qui renferme une très grande quantité de glandes. On peut dire que le chorion est formé par des tubes glandulaires; ils sont serrés les uns contre les autres et les interstices, occupés par de fines travées conjonctives renfermant les vaisseaux sanguins, sont excessivement étroits; vers le bord inférieur du septum l'épaisseur de cette couche glandulaire est de 178 μ. Parmi ces tubes glandulaires il en est qui atteignent de très grandes dimensions. Il existe aussi de nombreuses cryptes, simples dépressions de la surface épithéliale, largement ouvertes dans la cavité nasale. Toutes les zones de la cavité nasale possèdent cette richesse glandulaire; les points où elle est le plus remarquable sont la partie inférieure du septum et toute l'étendue du cornet moyen, à l'exception de sa surface inférieure. Les cellules épithéliales qui tapissent les tubes glandulaires sont cylindriques, élevées; elles présentent une base plus large que l'extrémité centrale; la partie basale contient le noyau et des granulations fortement colorées, elle occupe environ le tiers de la cellule; l'autre partie est claire, très réfringente, sans granulations visibles. Dans certains culs-de-sac toute la hauteur de la cellule présente ces caractères de réfringence. Il s'agit de glandes muqueuses.

Leur présence donne à la muqueuse respiratoire un caractère

aérien tout particulier, la sécrétion doit être abondante pour entretenir humide une membrane soumise à une dessiccation très intense pendant le vol.

L'épithélium de la surface est formé par des cellules cylindriques, hautes, avec une extrémité profonde contenant le noyau, entremêlées d'éléments arrondis, et une extrémité centrale à contenu finement granuleux et clair, limitée vers la cavité par une bordure granuleuse qui se prolonge hors de la cellule par des cils très courts.

Au niveau du toit nasal et sur les régions avoisinantes des parois interne et externe les glandes sont très rares; l'épithélium présente plusieurs couches de cellules arrondies, serrées les unes contre les autres et une couche superficielle de cellules cylindriques. Max Schultze a décrit chez les oiseaux des cellules olfactives analogues à celles des amphibiens et des reptiles, possédant des touffes de longs cils et des cellules épithéliales cylindriques, non ciliées.

Dans les cavités aériennes nous n'avons pas trouvé de revêtement muqueux tapissant les parois cartilagineuses ou fibreuses.

En outre des nombreuses glandes incluses dans le chorion de la muqueuse respiratoire, il existe des masses glandulaires dans le voisinage de la cavité nasale.

Dans la région du vestibule, on trouve entre les deux cavités un groupe de culs-de-sac, très rapproché du toit buccal, ce sont des glandes appartenant à la cavité buccale.

Vers l'extrémité antérieure de la cavité principale on voit sur des coupes transversales, des tubes glandulaires, placés les uns au-dessus, les autres au-dessous des sinus palatin et maxillaire. Le groupe inférieur se continue en arrière tout le long de la lèvre externe de la fissure palatine. Le groupe supérieur (glande nasale externe) augmente aussi d'importance à un niveau plus postérieur, il est placé vis-à-vis de la ligne d'insertion du cornet moyen, puis disparaît vers le milieu de celle-ci. Dans la région postérieure se trouvent quelques tubes glandulaires en dehors du sinus frontal, au-dessus du toit nasal.

Ces glandes présentent un épithélium cubique, foncé, avec noyau dans la partie moyenne de la cellule, et, en dedans de celui-ci, une zone claire, finement granuleuse; elles sont de nature séreuse.

La plupart des oiseaux possèdent un appareil glandulaire spécial, étudié par Cuvier, Tiedemann, Jacobson. Nistch le décrit sous le nom de glande nasale, Jobert (69) en a fait une étude très complète

en 1869. Ce dernier auteur a étudié les échassiers et les palmipèdes. La glande est logée dans une fossette creusée sur le frontal qui la limite en arrière et latéralement, tandis que le lacrymal constitue sa limite antérieure. Le canal excréteur découvert par Jacobson, bien suivi par Nistch, est double, d'après Jobert; les deux canaux excréteurs formés de longues fibres lamineuses se dirigent de haut en bas et d'arrière en avant, le supérieur passe sous l'os nasal et va s'ouvrir à la partie supérieure et externe de la narine; l'autre s'infléchit, descend derrière le nasal et va s'ouvrir à la face interne de la narine sur la cloison médiane. D'après Müller, toutes les glandes du nez ont la même structure que les glandes salivaires. Jobert admet cette opinion pour la glande nasale.

Cette glande a été considérée par Cuvier, Nistch, comme une glande lacrymale; pour Tiedemann elle sécréterait un liquide huileux et serait à cause de cela bien développée chez les oiseaux d'eau et de rivage.

A l'intérieur du septum nous ne trouvons aucune glande sous-choriale. Il ne contient que du tissu conjonctif et des vaisseaux de chaque côté de l'axe cartilagineux. Il n'y a pas trace, chez le pigeon, d'invagination de la muqueuse, ni de tube isolé pouvant représenter un organe de Jacobson. Ganin et Mihalkovics ont décrit dans le septum, au niveau de l'extrémité antérieure du cornet moyen, une invagination de la muqueuse qui sur certaines coupes transversales est isolée et fermée en forme de tube; elle représenterait pour eux un organe de Jacobson. Mihalkovics compare cette formation au conduit de Jacobson du fœtus humain. Il y a évidemment entre les deux une ressemblance très grande.

Les oiseaux forment, entre les sauriens et les mammifères qui possèdent les uns et les autres un organe de Jacobson bien développé, un groupe aberrant. L'absence de l'organe coïncide, ici, avec un sens olfactif fort réduit, et si cet organe a pour fonction d'exercer un contrôle sensoriel sur le contenu de la cavité buccale, il se trouve largement remplacé par l'épithélium olfactif lui-même, qui est directement impressionné, grâce à la communication établie entre la cavité buccale et la cavité nasale par la longue fissure palatine.

MAMMIFÈRES

Dans toute la série des mammifères le plan général de structure de l'appareil nasal est à peu près le même, les variations portent sur les dimensions de la cavité nasale, la disposition des orifices et des cornets, l'amplitude des sinus.

Cavité nasale. — La forme habituelle de la cavité nasale est celle d'une pyramide quadrangulaire à base postérieure, à sommet antérieur. L'appareil des cornets complique la disposition des parois, rétrécit la lumière. La longueur de la cavité est généralement proportionelle à la longueur de la tête et particulièrement à la longueur du museau; l'influence du régime alimentaire est un grand facteur de ces variations tandis que la hauteur et la largeur sont liées à l'extension de l'appareil respiratoire.

Orifice externe. — L'orifice antérieur ou externe est entouré par un système de cartilages recouverts par les téguments qui forment la narine; des muscles s'y trouvent annexés. La musculature est souvent très développée et Wiedersheim (90) signale chez les Mammifères plongeurs l'existence de sphincters et de valvules spéciales. Les orifices sont tantôt situés en arrière du bout du museau (quadrumanes), tantôt sur le bout du museau lui-même (carnassiers, rongeurs, etc.); d'autres fois ils s'organisent pour se prolonger en tube; dans ce dernier cas, il existe un conduit cartilagineux en avant des os nasaux, articulé avec ceux-ci. C'est le cas des animaux à museau saillant (ours, taupes); le boutoir du cochon est un tube rigide enveloppé de fibres annulaires. Parfois les orifices nasaux aboutissent à un seul tube qui prend une longueur démesurée, c'est la trompe de l'éléphant. Les orifices peuvent reculer sur la surface dorsale de la tête (évent des Cétacés). Le squelette cartilagineux qui les entoure peut être incomplet, comme dans les naseaux des solipèdes et des ruminants. Enfin l'orifice externe peut avoir des bords rigides, comme chez l'ornithorhynque, où il est percé sur la face supérieure de l'étui corné que supporte le maxillaire.

Évent des cétacés. — Il existe certains cétacés que l'imparité de l'évent pourrait faire considérer comme des monorhiniens; en réalité l'évent conduit dans une chambre (cavité spiraculaire) où abou-

tissent les deux narines. Des valvules (valvules de V. Baer) séparent la cavité spiraculaire des narines; ces cavités émettent des diverticules en directions variées (sacs spiraculaires et sacs nasaux). Les narines sont pourvues de muscles dilatateurs, rétracteurs des ailes du nez et constricteurs du nez. Chez le cachalot la région nasale est particulièrement touchée par l'asymétrie du crâne; l'évent est à côté de la ligne médiane, la narine gauche a des dimensions normales, la narine droite est grande mais elle aboutit dans une cavité nasale virtuelle [Pouchet et Beauregard (85)]. D'après Pouchet (89) la position asymétrique de l'évent des cétodontes s'explique en admettant que ce dernier est formé par la narine du côté correspondant (gauche chez le cachalot) dans laquelle, par un procédé embryogénique particulier, est venue s'ouvrir la cavité nasale du côté opposé. Il a pu voir sur un embryon de cachalot la narine droite oblitérée par l'épithélium, et la communication entre les deux cavités s'effectuer par le moyen des expansions épithéliales nées des narines elles-mêmes et donnant naisssance d'une manière générale aux sacs de l'évent.

Kükenthal a vu sur des embryons de dauphin les narines se fusionner et former un vestibule.

Abel (: 02) attribue à la position des fosses nasales la cause de l'asymétrie du crâne des Odoncœtes; mais d'après cet auteur il ne s'agit pas d'une asymétrie superficielle puisque la narine externe qui se trouve dans la peau reste sur la ligne médiane chez les animaux qu'il a étudiés, c'est sur le système osseux que porte surtout la déformation. L'asymétrie du crâne est la plus forte dans les formes où les narines sont placées le plus haut (Platanistes, Ziphiinés); au contraire, lorsque les narines sont placées plus en avant, la symétrie bilatérale est à peine déviée (Zenglodon, Phocœna, Neomeris, Cyrtodelphis). D'autre part, chez les individus jeunes dont les narines se trouvent très en avant du crâne, l'asymétrie du crâne est très faible ou nulle. Le recul des narines a pour but de permettre à l'animal de respirer en ne laissant en dehors de l'eau qu'une petite partie de la tête. Les principales modifications osseuses portent sur les nasaux et l'interpariétal qui deviennent rudimentaires.

Choanes. — Les orifices postérieurs ou choanes aboutissent dans le pharynx en arrière du voile du palais; l'air qui a traversé la cavité nasale passe par le carrefour pharyngien avant d'atteindre

le larynx; dans certains cas l'air aboutit directement au larynx, ce dernier ayant une situation très élevée et remontant jusque derrière le voile du palais (Solipèdes). L'ouverture des choanes est placée tantôt dans un plan vertical (Monotrèmes, Marsupiaux, Proboscidiens, Primates), tantôt dans un plan oblique (Carnassiers, Ruminants, Solipèdes). Les deux apophyses ptérygoïdes limitent une sorte de gouttière très variable dans son extension où aboutissent les deux choanes.

Canal naso-palatin. — Nous ne trouvons plus comme chez les Oiseaux une voûte palatine incomplète, mais une communication persiste entre les cavités nasale et buccale dans leur région antérieure. C'est le conduit de Stenson, trou incisif, ou canal naso-palatin. Découvert par Stenson, bien décrit par Bartholin, Verheyen, Santorini, il n'est pas perméable chez tous les mammifères. En particulier chez l'homme, où il est le plus atrophié, Lieutaud, Bertin, Heister, Holler, Portal, Boyer, Scarpa, affirment l'impossibilité de pénétrer de la cavité nasale dans la bouche à travers ce conduit. C'est l'opinion de Jacobson et de Cuvier. Pour Rosenthal, Weber, Huschke, Arnold, il est normalement perforé. Leboucq (81) a constaté sur plusieurs fœtus humain la précocité de l'oblitération de ce conduit par accumulation d'amas épithéliaux (4e et 5e mois). Entre les deux orifices ou leurs vestiges, chez l'homme, se trouve placée la papille palatine que Merkel considérait comme un organe sensoriel.

(*A suivre.*)

BIBLIOGRAPHIE

TÉGUMENT EXTERNE ET ORGANES DES SENS[1]

DE LA GRENOUILLE

Par Ernst GAUPP

J'ai déjà eu l'occasion de dire tout le bien que je pense de l'ouvrage de Gaupp (voir ce *Journal*, 1902, p. 469).

Dans ce volume qui complète « l'anatomie de la grenouille », Gaupp traite du tégument externe et des organes des sens. Il étudie la peau forme, structure, mue, changement de couleur, modifications sexuelles). L'épiderme, le derme, le tissu conjonctif sous-cutané, les glandes de la peau, les cellules pigmentaires cutanées et sous-cutanées, etc., sont, les uns et les autres, examinés dans des chapitres spéciaux. La constitution, l'embryologie, la physiologie et l'historique de chacun de ces points sont l'objet d'une étude soignée. Il en va de même des vaisseaux et des nerfs de la peau.

Viennent ensuite les organes des sens : l'organe du toucher, l'appareil olfactif, l'organe de l'ouïe, l'organe frontal, et enfin l'organe visuel comprenant une série de chapitres du plus haut intérêt. Toutes les questions histologiques et physiologiques qui s'y rattachent sont discutées et exposées avec clarté. Un index bibliographique complet permet de remonter aux sources.

L'auteur est trop modeste quand il dit qu'il n'a songé qu'à faire une œuvrepratique et utile. Il a fait une œuvre éminemment scientifique. Il ne s'agit pas de ramasser pêle-mêle toutes les assertions plus ou moins probantes qui ont été émises sur la constitution et le fonctionnement

1. Lehre vom Integument und von den Sinnesorganen, *Ecker's und Wiederheim's Anatomie des Froches*, dritte Abtheil., 2e édit., 1904. Prix : 18 Mark.

des organes; il convient, comme le fait Gaupp, de peser, de juger et de ne garder que les faits bien contrôlés.

Tous ceux qui choisiront la grenouille comme objet d'étude, et il y en aura toujours beaucoup, seront à même de se renseigner très vite sur tout ce qui est connu dans ce domaine spécial. Ils éviteront, grâce à ce livre, de négliger les faits connus et de faire des découvertes superflues. De plus, ils pourront s'orienter aisément au milieu des phénomènes qui sont souvent méconnus et qui montrent que la grenouille, de même que le pigeon et le lapin, est un organisme spécifique et ne représente pas seulement une forme transitoire, mais un embryon humain déguisé en batracien.

ED. RETTERER.

ATLAS ZUR VERGLEICHENDEN

HISTOLOGIE DER WIRBELTHIERE

Par M. LÖWENTHAL

L'ouvrage de Lowenthal comprend essentiellement 51 planches dans lesquelles se trouvent des dessins histologiques des tissus empruntés aux vertébrés les plus divers : poissons osseux (coregonus), salamandre, triton, grenouille, lézard, orvet, coq, pigeon, canard, moineau, lapin, cobaye, rat, souris, cheval, hérisson, chien, chat, fœtus de porc, de veau, fœtus humains). Ces dessins ont été faits d'après des préparations personnelles; l'auteur s'est gardé de reproduire les figures d'autres publications ou d'ouvrages didactiques.

Voici l'indication succincte des planches : les planches I et III ont trait au cartilage; les planches IV à XI concernent l'os; les planches XII à XIX sont consacrées au tissu conjonctif. La structure du tissu musculaire est représentée sur les planches XX à XXII. Douze planches (XXIII à XXXV) sont consacrées au système nerveux; quatre (XXXVI à XXXIX) à l'épithélium; deux (XL-XLI) à l'œuf; huit (XLII à XLIX) aux glandes; deux au système vasculaire et au sang (L et LI) et enfin la dernière (LI) aux spermatozoïdes.

En regard des dessins se trouve non point une simple légende, mais un texte explicatif, très court, il est vrai, mais résumant les idées de l'auteur sur chaque point particulier.

L'Atlas de Löwenthal rendra de grands services à tous les débutants et permettra à chacun de se familiariser vite avec les formes cellulaires et les tissus des vertébrés. Je voudrais le voir entre les mains de tous

les étudiants; ils y apprendraient à regarder et à comparer les images que leur offrent leurs propres préparations avec des dessins bien faits et très clairs. L'atlas pourrait servir de contre-poids aux manuels qui, au lieu d'idées, vulgarisent des formules surannées.

Il est bien entendu qu'un atlas ne saurait remplacer un travail qui cherche à élucider les questions controversées. Löwenthal se contente d'indiquer, par exemple, au point de vue de l'ostéogénèse, l'emploi de l'acide chromique, du picrocarmin et de l'hématoxyline. Par cette méthode, en obtient des cellules cartilagineuses en voie de dégénération et on arrive à conclure à la végétation du tissu conjonctif. Si l'auteur avait essayé de contrôler ces résultats en employant une meilleure technique, il aurait vu que les cellules cartilagineuses se divisent par voie mitosique pour produire le tissu conjonctif, formateur de l'os. J'en dirais autant des diverses variétés du tissus conjonctif; la vue des formes adultes ne nous apprend rien sur leur genèse et leur évolution. Il aurait donc fallu joindre à chaque planche histologique un ou plusieurs dessins relatifs à la succession des phases évolutives. Je ne me dissimule pas les difficultés d'une œuvre pareille; mais aujourd'hui il ne suffit plus, en histologie, de décrire des images, qui sont uniquement des reproductions de formes cadavériques, Il faut déterminer les conditions d'âge, de milieu, etc., qui règlent les variations de structure et qui président à la transformation des espèces cellulaires.

ED. RETTERER.

Le propriétaire-gérant : FÉLIX ALCAN.

Coulommiers. — Imprimerie PAUL BRODARD.

DES CAPSULES SURRÉNALES

DÉVELOPPEMENT — STRUCTURE — FONCTIONS

Par le Dr R. MINERVINI
Libre docent à la faculté de Médecine de Gênes.

(*Travail du laboratoire de M. le professeur D. Morisani*).

(Planches XI à XIV).

Les capsules surrénales, ignorées des anciens, furent découvertes dans le XVIe siècle par Barthélemy Eustachius sur les cadavres humains; on les trouve en effet mentionnées dans son ouvrage « De renibus libellum » (1563) et très exactement décrites dans ses remarquables « Tabulae anatomicae » retrouvées et publiées deux siècles plus tard par Lancisi.

« *Glandulae renibus incumbentes instar placentularum depressae ac latae, ut plurimum, enim tales occurrent, renibus forma sunt rarius similes. Hae quandoque non renibus, sed transverso septo adhaerent, eique valide alligantur.* »

Elles furent décrites ensuite par Bauhinus et par Casserius, qui les dénommèrent « reins succenturiés », et par Bartholinus qui les caractérisa « capsules atrabilaires »; il les crut destinées à fournir l'humeur qu'on appelait « Atrabile ».

On les trouve en effet mentionnées sous ces noms divers par tous les écrivains d'anatomie des XVIIe et XVIIIe siècles.

La plupart se bornèrent à en étudier la forme extérieure, les rapports anatomiques et les caractères grossiers de structure; on discuta longuement sur l'existence ou non d'un conduit excréteur, on rechercha les rapports vasculaires et nerveux; les uns admirent, d'autres nièrent la présence d'une cavité centrale et d'un contenu fluide; ils comparèrent leur figure à une pyramide, à un bonnet

phrygien, à un casque (A. Boyer), etc. D'autres encore essayèrent d'en rechercher l'essence et la fonction et formulèrent diverses hypothèses dont la plupart concordaient avec les doctrines physiologiques de l'époque.

Mais toutes ces tentatives n'avancèrent guère les connaissances positives sur les corps surrénaux, c'est ainsi que H. Cloquet, dans son « système anatomique » (1823) faisant partie de l'Encyclopédie de Diderot et d'Alembert, les décrit encore comme « organes glandulaires creux à parois parenchymateuses et granulaires renfermant une cavité centrale prismatique, remplie d'un liquide brun et visqueux ». C'est seulement avec le réveil général des sciences biologiques dans le dernier siècle que ces organes furent l'objet d'études vraiment fécondes, de la part des plus illustres anatomistes et physiologistes.

Vers la moitié de ce siècle, Addison décrivit une étrange maladie : la « Bronzed-skin-disease » (1855) consistant en une profonde anémie avec coloration foncée de la peau et des muqueuses, accompagnée de troubles cardiaques et gastro-intestinaux, adynamie générale et marasme. Il attribua ces troubles à une affection des corps surrénaux. Cette doctrine fut ensuite unanimement confirmée, et Trousseau appela ce tableau morbide « maladie d'Addison », nom qui lui est resté. Ce fut une puissante impulsion pour l'étude des organes surrénaux, puisque dès lors un très grand nombre de savants essayèrent d'en rechercher les fonctions; ils déterminèrent les résultats de leurs lésions, de leur ablation, en isolèrent les principes actifs et étudièrent les effets de ceux-ci sur l'organisme, etc. Mais malgré tant d'efforts et le nombre vraiment imposant de travaux et mémoires publiés à cet égard, on est obligé, aujourd'hui, de reconnaître qu'on est encore bien loin de connaître exactement la valeur fonctionnelle de ces petits organes énigmatiques; comme la question de leur développement embryonnaire est encore controversée, et même sur leur structure et sur l'interprétation de leurs éléments il y a, comme on le verra, diversité d'opinions.

Après leur découverte sur l'homme, la présence des corps surrénaux fut bientôt constatée chez tous les mammifères. Blumenbach croyait que seuls les animaux à respiration aérienne en étaient pourvus, et Cuvier lui-même crut qu'ils n'existaient que chez les mammifères et les oiseaux; mais en réalité on les trouve également chez les reptiles, les amphibiens et les poissons, ou au moins chez

la plupart de ces derniers : c'est-à-dire dans toute la série des vertébrés, exception faite pour les proto-vertébrés, acrâniens, et peut-être aussi pour les cyclostomes.

D'abord mes observations se limitèrent aux organes surrénaux de l'homme, alors que j'étais occupé de l'étude de certaines tumeurs du rein causées par des germes aberrants des corps surrénaux. Ensuite, grâce à un concours institué par une académie scientifique, j'ai essayé d'étendre mes observations sur les autres classes d'animaux.

Je diviserai donc le présent travail en trois chapitres : développement, structure et fonctions, faisant précéder chacun d'eux d'un historique succinct résumant les principales questions et les principales opinions des savants relatives à ces questions.

Afin d'éviter toute répétition, je parlerai d'abord du matériel que j'ai recueilli et de la technique que j'ai suivie.

Voici la liste des animaux que j'ai examinés avec quelque fruit :

Poissons : Sélaciens, Torpedo, Pristiurus, Scyllium. — Téléostéens : Lophius, Scomber, Mugil.

Amphibiens : Urodèles, Triton. — Anoures : Rana.

Reptiles : Ophidiens, Coluber, Vipera. — Sauriens : Lacerta, Chamaeleon. — Cheloniens : Testudo.

Oiseaux : Gallus, Columba, Anser, Alauda, Turdus.

Mammifères : Rongeurs, Mus, Cavia, Lepus. — Ongulés : Equus, Bos, Ovis. — Carnivores : Canis, Felis. — Primates : Homo.

Les fixateurs les plus ordinairement employés ont été les suivants : le liquide de Müller, celui de Flemming, et parfois l'alcool absolu, les solutions de bi-chlorure de mercure, ou le liquide de Zenker.

J'ai préféré les inclusions à la paraffine, parce que ce moyen permet d'obtenir des sections plus minces et qu'il offre des avantages indiscutables dans la confection des sections sériées. De même j'ai préféré les colorations en bloc, chaque fois que l'abondance du matériel le permettait; quand ce n'était pas possible et qu'il fallait colorer sur les sections, on les collait préalablement sur le verre avec de l'eau pure. Les couleurs ordinairement employées ont été : l'hématoxyline alunée de Böhmer ou l'hématoxyline acétique d'Ehrlich; le carmin boriqué ou aluné; j'ai employé très souvent les doubles colorations, telles que l'hématoxyline avec éosine ou écarlate; le carmin et bleu de méthyle; de très bons résultats ont été obtenus aussi par les solutions de thionine. Pour les éléments et tissus spé-

ciaux, tels que les tissus nerveux, élastiques et les vaisseaux sanguins, je me suis servi de méthodes de colorations spécifiques et de préparations propres, dont je dirai un mot à l'occasion.

DÉVELOPPEMENT

Peu d'autres questions d'embryologie ont été l'objet d'études aussi nombreuses que celle de l'origine et du développement des corps surrénaux; mais sans doute aucune autre n'a donné lieu à tant de controverses. La raison en est que la genèse de ces organes est connexe de celle de l'appareil génital et urinaire; or l'évolution embryonnaire de ces divers organes est si délicate et si complexe, surtout chez les vertébrés supérieurs, le déplacement des parties est si varié, la succession des formations temporaires si rapide, et l'espace, dans lequel tout cela se fait, si petit, qu'elle constitue vraiment un des plus graves problèmes de l'embryologie, et sa solution constituera une des conquêtes les plus ardues de cette science.

On crut d'abord que les corps surrénaux eurent leur origine eux aussi de cet organe transitoire qu'on trouve dans l'ontogénèse de tous les vertébrés supérieurs comme prédécesseur du rein et qui pendant une certaine période fonctionne comme organe excréteur de l'embryon, le corps de Wolff ou d'Oken, ou rein primordial de Jacobson, ou faux rein de Ratke, ou, suivant la nomenclature de Balfour, mésonéphros. Cette doctrine fut soutenue principalement par His, qui tendait à classer les corps surrénaux parmi les organes rudimentaires, c'est-à-dire représentant simplement un résidu du corps de Wolff dépourvu de toute importance : opinion qui fut ensuite partagée par Huschke, Leydig et Waldeyer.

Remak, au contraire, soutint d'abord la nature nerveuse de l'organe, bien que le croyant d'origine mésodermique. Il en constata l'apparition dès la 2e semaine d'incubation dans l'embryon du poulet, selon lui en dépendance directe avec les nerfs sexuels du sympathique (Geschlechtsnerven), et il affirma que les cellules qui le constituent d'abord ont le caractère de cellules ganglionnaires nerveuses et que plus tard se manifeste la différenciation entre la substance corticale et la médullaire, puisque les cellules périphériques se transforment, pendant que celles du centre conservent leur nature ganglionnaire.

Grâce aux connaissances plus approfondies sur la structure de ces organes, et, surtout grâce aux progrès de la morphologie comparée, plusieurs admirent une origine différente pour la substance corticale et médullaire. A cela contribuèrent principalement les recherches de Leydig et de Balfour sur les élasmobranches, desquelles il résulterait que, chez ces poissons, l'organe serait représenté par plusieurs parties distinctes : une, impaire, « interrenal organ », homologuée par Balfour avec la substance corticale des corps surrénaux des vertébrés supérieurs ; l'autre, paire, « superrenal organ », homologuée avec la substance médullaire. Balfour et ses élèves font dériver la première du mésoderme et l'autre du système nerveux sympathique.

Kölliker admet aussi que la substance corticale provient du mésoderme et précisément du tissu situé sur le côté médian du corps de Wolff.

Von Brunn soutient que les éléments propres de l'organe dérivent directement du tissu conjonctif et les croit en rapport intime avec la paroi des vaisseaux.

Braun reconnaît, chez les reptiles, l'origine de la substance corticale dans un blastème conjonctif situé entre l'aorte et le corps de Wolff; la substance médullaire viendrait du système nerveux sympathique.

La même chose est admise pour les mammifères par Mitsukuri et Gottschau. Ce dernier, cependant, croit que la substance médullaire dérive de la corticale par différenciation successive.

Par contre, Janosik croit, pour les oiseaux et les mammifères, que la première ébauche de l'organe consiste dans un épaississement de l'épithélium de revêtement du cœlome, et exactement au niveau de l'angle compris entre le mésentère et le corps de Wolff, en continuité immédiate avec l'épithélium germinatif, qui devient ensuite glande sexuelle. Selon cet auteur, ces deux formations sont d'abord réunies, puis elles se séparent. Il trouve dans l'embryon de lapin de 18 jours cette division déjà effectuée, et croit que, au moins chez les mammifères, aucune partie de l'organe ne provient du système nerveux sympathique. Il admet avec Gottschau que la substance médullaire représente une modification de la substance corticale.

D'autre part Weldon, à la suite d'observations directes sur les embryons de poissons, de reptiles et d'oiseaux, soutient que l'or-

gane, et en particulier sa couche corticale, provient du mésonéphros. Chez les sélaciens, il se formerait de bonne heure certains diverticules dans les canalicules segmentaires au voisinage des néphrostomes, qui se dirigent vers le plan médian, perdent leurs lumières et, par leur confluence, donnent naissance à l'organe interrénal. Chez les reptiles et les oiseaux, au contraire, il croit que l'organe a son origine dans les corpuscules de Malpighi du mésonéphros, et précisément dans des bourgeons cellulaires, qui, partant de la paroi des corpuscules, se dirigent vers la ligne médiane et se divisent chacun en deux cordons : les dorsaux (Nebennierenstränge) vont constituer les corps surrénaux, et les ventraux (Sexualstränge), les glandes sexuelles. Ces vues ont été entièrement partagées et confirmées par Hoffmann, qui observa chez les reptiles que, dans les premières périodes du développement des corpuscules malpighiens du mésonéphros, ces cordons se forment sur toute l'étendue du pli germinatif, c'est-à-dire pour 10 ou 11 somites, pendant que dans les embryons plus avancés on trouve que ce pli est limité seulement à 2 ou 3 somites et que le corps surrénal conserve sa première extension.

Mihalkovics, à la suite d'observations sur les sauropsides et sur les mammifères, arrive à des conclusions presque analogues à celles de Janosik. Il trouve que, chez les amniotes les plus élevés, le corps surrénal se forme de l'épithélium germinatif, mais seulement sur une étendue restreinte, vers l'extrême proximale; au contraire, chez les reptiles, le corps surrénal se forme sur toute l'étendue de cet épithélium. Il confirme les rapports décrits par Weldon entre le corps surrénal et la glande sexuelle et croit qu'ils sont la conséquence de la dérivation commune des deux organes de l'épithélium germinatif.

Valenti, qui a étudié la question sur les oiseaux, établit aussi que la première ébauche de l'organe se voit chez l'embryon de poulet au début du 5e jour d'incubation, et exactement à la 97e heure : il apparaît comme un relief de l'épithélium péritonéal au niveau de l'union du tiers supérieur et du tiers moyen du corps de Wolff : on voit se former deux crêtes voisines, dont la médiane prélude au corps surrénal et la latérale à la glande sexuelle.

Masamaro Inaba a signalé des conditions identiques sur les embryons des mammifères. Chez la souris il trouve la première ébauche du corps surrénal au 11e jour. Des constatations à peu près

identiques ont été faites par Wiedersheim sur les crocodiles et les chéloniens et par Van Wijhe sur les poissons.

Par contre, Sedgwick admet de nouveau l'origine mésenchymateuse de tout l'organe.

Très intéressantes sont les études de Sémon, qui reconnut d'abord chez les oiseaux l'origine du mésonéphros, concordant avec les vues de Weldon et de Hoffmann; mais étudiant ensuite le développement des amphibiens apodes (Cœcilia), qui ont une très longue période larvaire, et précisément les embryons et les larves de l'Ichthyophis glutinosus, il a modifié ses vues et émis une nouvelle doctrine, ou mieux encore a remis en place une ancienne hypothèse, formulée par Stannius pour l'interprétation de certains corpuscules qu'on trouve inclus dans les reins des poissons osseux qu'il prend pour les équivalents anatomiques des corps surrénaux des vertébrés supérieurs. Sémon admet que le corps surrénal dérive du rein céphalique ou antérieur, ou, selon la terminologie moderne, pronéphros (Vorniere); et précisément des parois des corpuscules malpighiens de celui-ci. Il observe que ces corpuscules sont en effet représentés par une longue formation creuse, qu'il appelle corps de Malpighi du pronéphros. Cette cavité, qui dérive enfin d'un étranglement de la grande cavité abdominale, est incomplètement subdivisée par une série du rétrécissements segmentaires, et elle reçoit d'une part les bourgeons vasculaires provenant de l'aorte (glomeruli) et de l'autre, l'embouchure des canalicules segmentaires du pronéphros (entonnoirs internes). Elle se prolonge vers le bas en un cordon cellulaire plein, qui se confond ensuite avec l'épithélium péritonéal au niveau de l'angle entre la saillie du mésonéphros et la racine du mésentère, et qui constitue le noyau d'origine du corps surrénal. Dans les premiers temps du développement, ce cordon non segmenté est situé immédiatement sur le côté médian de l'épithélium germinatif, pendant que dorsalement et en dehors il est aussi en contact avec les corpuscules de Malpighi du mésonéphros; plus tard, par interposition de tissu mésenchymateux, ces formations s'éloignent les unes des autres, et le cordon du pronéphros est poussé en arrière, devenant rétro-péritonéal; mais il ne peut pas du tout perdre ses rapports avec l'épithélium germinatif, y restant conjoint au moyen de travées épithéliales (Sexualstränge), ni perdre son rapport avec les corpuscules malpighiens du mésonéphros, y restant réunis au moyen d'autres tractus, que l'auteur dénomme

Segmentalstränge. Cette description correspond à peu près à ce qui avait déjà été entrevu par Braun et par Weldon.

L'involution du pronéphros accomplie, les canalicules transversaux avec leurs entonnoirs ciliés disparus, il ne reste que cette longue cavité ou corps de Malpighi qui s'amincit et se transforme en un cordon plein, plus ou moins noueux, s'étendant sur toute la longueur du mésonéphros et en relation segmentaire avec les corpuscules malpighiens de celui-ci, comme aussi avec l'épithélium de la glande sexuelle. C'est ce cordon cellulaire qui représente le corps surrénal de la larve de l'Icthyophis, ou mieux encore sa partie non nerveuse.

A la fin de la période larvaire il voit apparaître des cellules spéciales qui prennent une teinte jaune par les solutions chromiques, et qui correspondraient à la partie nerveuse de l'organe.

Hans Rabl a étudié le développement du corps surrénal chez les oiseaux et il trouve que l'ébauche de l'organe se voit chez le poulet au commencement du 4e jour d'incubation, il reconnaît déjà à la 76e heure l'extrémité proximale de l'organe comme un amas de cellules épithéliales parmi le mésoderme, sur le côté ventral et médian du mésonéphros, près de l'angle que ce dernier fait avec la racine du mésentère. Ce nodule est distinct de l'épithélium germinatif, mais contigu à celui-ci, et distalement il arrive jusqu'à la naissance des artères omphalo-mésentériques. Pour cet auteur, l'organe ne dérive pas directement du mésonéphros ni de l'épithélium germinatif, parce que dès le début on le voit séparé de ces deux organes, et que dans les embryons plus jeunes, entre la 60e et la 70e heure d'incubation, on peut surprendre en ce point la présence de certains canalicules droits, formés par invagination de l'épithélium cœlomique et se terminant en cul-de-sac; bientôt ces canalicules perdent leur rapport avec l'épithélium du cœlome, restant sous la forme de vésicules contenues dans le mésoderme; ils se transforment dans le nodule plein ci-dessus décrit. L'auteur les interprète comme un résidu de l'extrémité distale du pronéphros. En suivant le développement progressif de ce nodule, il le croit voir se mettre en contact avec le mésonéphros et au 7e jour se séparer définitivement de la glande sexuelle par interposition de tissu mésenchymateux et de vaisseaux. Selon lui, la substance médullaire serait de nature nerveuse et proviendrait des ganglions du sympathique. Il décrit même la pénétration des éléments nerveux au milieu des cordons épithéliaux de l'organe.

Fusari croit aussi que la formation embryonnaire du corps surrénal a une double origine : la couche corticale venant du mésoderme, et la médullaire, du système nerveux sympathique.

Pettit, dans une étude anatomique comparée des primates jusqu'aux amphibiens, conclut que l'organe en question se développe de l'épithélium du cœlome en même temps que la glande sexuelle; cette dernière se déplace pendant que le corps surrénal garde sa situation primitive. La couche médullaire, au contraire, viendrait du sympathique.

Flint, ayant étudié le développement de l'organe chez le chien, nie tout rapport génétique entre la substance médullaire et le système nerveux, croyant tout à fait secondaire et accidentelle la pénétration des cordons nerveux.

Swale Vincent, par contre, admet la nature nerveuse de la substance médullaire en la considérant comme homologue aux organes superrénaux qu'on trouve le long du sympathique chez les sélaciens.

Srdinko, étudiant le développement de l'organe chez les amphibiens, observe qu'il s'opère en même temps que celui du mésonéphros; l'organe viendrait de l'épithélium péritonéal; il croit cependant la substance médullaire formée à la fois d'éléments glandulaires et nerveux.

Aichel enfin admet de nouveau que le corps surrénal provient du mésonéphros. Il en étudie le développement embryonnaire sur les sélaciens et les mammifères : chez les premiers, il trouve que les organes interrénaux apparaissent plus tôt; ils dériveraient d'une prolifération des cellules de la paroi médiane des entonnoirs externes du mésonéphros quand ceux-ci ne sont pas encore soudés au canal de Wolff, n'ayant aucun rapport avec l'épithélium du cœlome; et que les organes superrénaux qui se maintiennent pairs ont leur origine dans les canalicules transversaux du mésonéphros qui perdent leur connexion avec l'épithélium péritonéal. Chez les mammifères, il trouve que l'origine de l'organe est unique, c'est-à-dire qu'il se forme de certains bourgeons spéciaux de l'épithélium cœlomique, qu'il désigne comme résidus de l'involution des entonnoirs externes du mésonéphros. Dans les mammifères, donc, le corps surrénal serait l'analogue de l'organe interrénal des sélaciens et non pas du superrénal. Selon l'auteur, la substance médullaire ne provient pas du sympathique, mais elle a la même

origine que la corticale : les branches nerveuses ainsi que les cellules glangliounaires y pénétreraient plus tard.

Si, après ce résumé des principaux travaux publiés sur ce sujet si controversé, ou au moins de ceux que j'ai pu consulter, j'essaie de classer les doctrines exposées, je dois en conclure *que, pour la couche corticale du corps surrénal des vertébrés supérieurs, on peut les réduire à 4, qui sont* :

Origine conjonctive ou du mésenchyme ;

Origine de l'épithélium du cœlome (épithélium germinatif) ;

Origine du mésonéphros (canalicules, entonnoirs, parois des corpuscules malpighiens) ;

Origine du pronéphros (paroi du corps de Malpighi, canalicules résiduels).

En ce qui concerne la genèse de la couche médullaire, les auteurs sont partagés en deux camps :

Origine nerveuse du grand sympathique ;

Origine commune avec la couche corticale.

Mes observations sur le développement embryonnaire des corps surrénaux n'ont trait qu'aux mammifères et aux oiseaux; je n'ai pas eu le loisir de les étendre aux vertébrés inférieurs. Elles consistent, en effet, dans la recherche systématique d'une série complète d'embryons de poulets et de quelques embryons de pigeons, ainsi qu'à plusieurs embryons de cobaye, de lapin, de chien et d'homme.

Oiseaux.

Poulet. — Les embryons ont été obtenus par l'incubation artificielle d'œufs fécondés dans le thermostat à 40° C.

Chaque jour, à la même heure, on ouvrait un œuf et on fixait l'embryon dans une solution de bi-chlorure de mercure 1 p. 100 ou dans le liquide de Zenker.

Voici les colorations que j'ai employées : carmin aluné, hématoxyline, double coloration d'hématoxyline et écarlate.

Les sections ont toujours été faites transversalement, c'est-à-dire dans une direction perpendiculaire à l'axe du corps.

Je ne décris pas l'examen des embryons dans les trois premiers jours, dans lesquels, outre la distinction des feuillets blastodermiques, la formation de l'axe cérébro-spinal, de la corde dorsale,

du cœur et des premiers vaisseaux sanguins, il n'est pas possible de distinguer autre chose.

Dans l'embryon, au troisième jour, au niveau des segments moyens et distals du corps, sous l'épithélium de revêtement du cœlome, entre le repli latéral de celui-ci et la racine du mésentère, aux côtés de l'aorte et de la corde dorsale, on voit le canal de Wolff avec quelques ébauches de canalicules segmentaires et 2 gros vaisseaux veinaux; mais je n'ai pu distinguer sûrement aucun nodule cellulaire qui puisse faire penser à l'origine des corps surrénaux; au contraire, ma conviction est que dans cette période le champ est encore si étroit, que toutes ces formations se trouvent en contact immédiat entre elles et avec le revêtement du cœlome, et que pour cela il n'est pas possible seulement par ces rapports de continuité d'en tirer aucun jugement à l'égard de leur dépendance.

4e jour. — A cette époque, on peut affirmer de voir dans l'embryon du poulet la première ébauche des corps surrénaux.

On trouve la dimension des somites notablement accrue et on peut y voir diverses formations dans l'espace compris entre la corde dorsale et l'aorte en dedans et l'épithélium péritonéal en dehors, c'est-à-dire dans l'épaisseur du mésoderme, qui en cet endroit et dans les segments distals de l'embryon constitue le néphrotome.

On voit le canal de Wolff tout près de l'épithélium péritonéal, mais déjà séparé de ce dernier et situé un peu ventralement aux veines cardinales. Devant lui et sur son côté interne on remarque quelques sections plus ou moins obliques des canalicules transversaux du mésonéphros, et plus en avant encore et en dedans l'esquisse de quelques corpuscules malpighiens avec un peloton de vaisseaux sanguins. L'épithélium péritonéal au niveau de ces sections présente deux épaississements ou amas d'éléments cellulaires : l'un plus étendu, sur l'angle du repli de la paroi latérale du tronc, l'autre plus circonscrit situé plus en dedans, entre la saillie produite par le corps de Wolff et la racine du mésentère : ce dernier amas constitue l'épithélium germinatif de Waldeyer.

Dans les sections de l'embryon, au niveau du corps de Wolff et de l'épithélium germinatif, on ne peut distinguer aucun groupe cellulaire, qui puisse sûrement correspondre aux futurs corps surrénaux, mais dans les sections supérieures, où l'on ne rencontre

plus de canalicules transversaux wolffiens, j'ai observé la présence d'un petit amas de cellules épithéliales dans le mésoderme, à côté de l'épithélium germinatif, ou mieux encore de l'épithélium péritonéal, au même point où, dans les sections inférieures, correspond l'épithélium germinatif. Ce nodule représente la première formation du corps surrénal. Il peut être suivi en haut sur plusieurs sections dans lesquelles on le voit s'éloigner un peu de l'épithélium péritonéal et ensuite graduellement se rapetisser et disparaître.

5e jour. — A cette époque les diverses formations constituant l'appareil excréteur et sexuel de l'embryon sont plus distinctes, et le nodule original du corps surrénal apparaît avec plus d'évidence.

Dans les sections pratiquées au niveau de l'extrémité céphalique du corps de Wolff et de l'épithélium germinatif on voit le groupe cellulaire ci-dessus mentionné agrandi et enfoncé dans le mésoderme dans l'espace compris entre l'aorte en dedans et le corps de Wolff en dehors.

Il est constitué par des cellules plutôt volumineuses, d'apparence épithéliale, de forme polyédrique, avec un protoplasma finement granulé et un gros noyau rond, qui se colore bien. Ces éléments sont l'un près de l'autre de manière que les contours sont en contact immédiat sans interposition appréciable de substance intercellulaire.

Cette formation qui, vers l'extrémité inférieure et supérieure, apparaît unique et compacte, résulte, vers le milieu, des trois ou quatre groupes cellulaires, incomplètement divisée. Sur le côté externe elle vient presque en contact avec les corpuscules malpighiens supérieurs du corps de Wolff; sur le côté interne, elle se trouve en rapport avec l'aorte et, au niveau de son extrémité inférieure, se rapproche de l'épithélium germinatif jusqu'à se confondre avec ce dernier. On peut aussi noter que, sur le côté dorsal, le noyau du corps surrénal est en rapport avec des bourgeons cellulaires provenant des ganglions du sympathique, qui en se portant en avant entourent l'aorte.

Ce nodule du corps surrénal se rencontre sur un grand nombre de sections et j'ai pu en suivre la forme et les rapports sur toute son étendue, de façon qu'en considérant toutes les sections transversales successives (il y en a 25, de 0,01 mm. d'épaisseur), on peut conjecturer qu'à cette époque le corps surrénal est constitué

par un amas cellulaire incomplètement divisé en cordons qui se trouvent renfermés dans le tissu du mésoderme sous l'épithélium péritonéal, près du repli que celui-ci forme avec le mésentère, au niveau de l'extrême céphalique du corps de Wolff, s'étendant le long de ce dernier et s'approchant avec son extrême inférieur toujours davantage du péritoine, jusqu'à venir immédiatement au-dessous de l'épithélium germinatif.

De deux sections de l'embryon au 5e jour ont été prises les figures 1 et 2 de la planche 1re, dans lesquelles on voit représenté à différents grossissements le nodule du corps surrénal en C. S. R.

6e et 7e jours. — A cette époque, le corps de Wolff est bien plus développé et les sections montrent de nombreux canalicules tortueux et de gros corpuscules malpighiens. Du côté extérieur, près du revêtement péritonéal, apparaît le canal de Müller comme un gros tube aplati à parois épaisses. En arrière du corps de Wolff commence à apparaître un nouveau et gros groupe cellulaire qui formera le rein définitif.

Le corps surrénal est bien plus évident et déjà constitué de plusieurs cordons cellulaires, qui, sur les sections, apparaissent irrégulièrement arrondis ou allongés, selon qu'ils sont coupés perpendiculairement ou obliquement. On dirait qu'il s'est enfoncé davantage dans le mésoderme. Ses rapports avec les corpuscules de Malpighi du corps de Wolff sont moins étroits. On voit entre lui et la paroi de l'aorte la coupe des ganglions et des cordons nerveux qui l'entourent également du côté dorsal. La contiguïté avec l'épithélium germinal est interrompue par l'interposition de vaisseaux sanguins et aussi parce que l'épithélium germinatif très épaissi s'avance vers la cavité abdominale, tendant à former la glande sexuelle. Les cordons cellulaires du corps surrénal à cette époque se prolongent en bas presque sur toute la longueur du corps de Wolff pendant qu'ils le dépassent en haut, surpassant aussi l'extrémité supérieure de la glande sexuelle.

8e, 9e et 10e jours. — Avec le rapide accroissement de l'embryon les sections transversales deviennent toujours plus larges. Dans l'épaisseur du mésoderme on voit déjà différenciées les diverses masses musculaires du dos. Autour de la notocorde se sont formés les corps vertébraux et les ébauches des côtes. Au devant de la colonne vertébrale on voit l'aorte accompagnée du grand sympathique et, plus en avant encore, la coupe d'autres vaisseaux et de la veine-

cave. Le corps de Wolff, parfaitement développé, fait saillie vers la cavité abdominale et à son côté interne une autre petite saillie représente la glande sexuelle. En arrière du corps de Wolff se montre le rein définitif.

On aperçoit le corps surrénal déjà bien individualisé sur le côté interne, en arrière du corps de Wolff, entre l'aorte et le pôle supérieur du rein définitif, directement en contact en avant avec la veine cave; en arrière, il est entouré des cordons nerveux provenant des ganglions du sympathique, parmi lesquels, du reste, se trouvent aussi ceux provenant de la moelle et des ganglions spinaux. Il résulte de plusieurs cordons cellulaires réunis en faisceaux. Les cellules qui les constituent sont volumineuses, de forme ovoïde ou polygonale, leur protoplasma est granuleux; leur gros noyau, plus ou moins rond, est situé vers le centre du corps cellulaire. Le tissu mésenchymateux environnant présente un faible épaissement qui forme comme une espèce d'enveloppe.

La figure 3 montre la section correspondante de l'embryon au 10e jour et la figure 4 représente, à grossissement plus fort, une partie d'une section du même embryon.

11e, 12e et 13e jours. — Dans ces embryons, le volume du rein définitif et celui de la glande sexuelle sont considérablement augmentés.

Le corps surrénal paraît déjà complètement développé.

Il n'est plus allongé longitudinalement comme un cordon, mais s'arrondit comme un petit corps ovoïde, constitué par plusieurs cordons cellulaires entortillés entre eux, pourvus d'une capsule et aussi de trajets de tissus interstitiels. Je n'ai pas vu d'éléments nerveux dans son intérieur. On le voit cependant entouré de cordons nerveux vers le côté dorsal et interne. En avant il est toujours en rapport avec la veine cave. Les rapports immédiats qu'il affectait avec la glande sexuelle ont cessé.

14e et 15e jours. — Le rein définitif a atteint et dépassé le volume du corps de Wolff. Dans celui-ci on voit déjà des signes évidents d'atrophie, ainsi que le rapetissement des corpuscules, la fusion et la chute de l'épithélium des canalicules. La glande sexuelle est déjà pédonculée.

Le corps surrénal, bien que complètement développé, ne fait pas encore saillie sous le péritoine. Sa forme est presque ovoïde et aplatie entre le pôle supérieur du rein du côté externe et les gros

vaisseaux du côté interne, le nombre de ses cordons cellulaires s'est accru et ils paraissent plus entortillés; le tissu conjonctif interstitiel est devenu mieux évident. Entre les cordons on voit de petits vaisseaux sanguins. Cependant je n'ai pu réussir à apercevoir des cellules ganglionnaires nerveuses et encore moins à surprendre, comme le décrit H. Rabl, la pénétration d'éléments nerveux dans l'intérieur de l'organe.

Je ne fais pas la description de l'organe du 16e au 20e jour, parce que sa structure, ainsi que sa forme et ses rapports anatomiques sont les mêmes que ceux qu'on observe chez les animaux à la naissance.

Pigeon. — Je n'ai pu disposer que de 4 couples d'œufs de pigeon pondus naturellement par les oiseaux et prises dans le nid, une au 3e jour, une au 4e et deux au 16e.

Même méthode de préparation, fixation et coloration des embryons que pour le poulet.

3e jour. — Sur les sections transversales de ces embryons, au niveau du bout supérieur du corps de Wolff, on peut déjà apercevoir le noyau cellulaire du corps surrénal dans le mésoderme, tout près de la racine du mésentère, et compris entre l'aorte sur le côté interne, les corpuscules malpighiens du corps de Wolff sur le côté externe et l'hépithélium germinatif sur le côté ventral, exactement comme je l'ai décrit dans l'embryon de poulet au 4e jour.

4e jour. — On aperçoit presque la même chose. L'ébauche du corps surrénal est plus évidente et plus volumineuse, mais encore en contact avec le corps de Wolff et l'épithélium germinatif.

16e jour. — A cette époque, les embryons de pigeon sont déjà complètement formés dans toutes leurs parties. Le corps de Wolff est atrophié et la glande sexuelle bien développée. Le corps surrénal fait saillie sous le péritoine; il est situé au-dessus et au côté interne du rein, immédiatement en contact avec l'aorte et la veine cave sur le côté interne, et avec la glande sexuelle sur le côté ventral. Il est formé de plusieurs cordons cellulaires pleins, à trajet tortueux et séparés par un peu de tissu conjonctif interstitiel contenant des vaisseaux capillaires.

Je note la présence de deux petits glomérules vasculaires, dans les sections du corps surrénal gauche chez l'un de ces embryons. Ces glomérules sont petits, mais bien conformés, renfermés dans le parenchyme et situés parmi les cordons cellulaires, dans le tissu interstitiel, à grande proximité du bord intérieur de l'organe.

La figure 5 représente à fort grossissement une section du corps surrénal de cet embryon.

En résumant mes observations sur les embryons d'oiseaux, je pourrais dire *que la première ébauche du corps surrénal chez le poulet, est distincte au 4e jour d'incubation, et chez le pigeon au 3e*. Cette différence peut être bien mise en rapport avec la plus rapide évolution de l'embryon du pigeon comparé à celui du poulet.

Il apparaît chez les deux comme un nodule cellulaire isolé dans le mésoderme, en arrière de l'épithélium péritonéal et près de la racine du mésentère, au niveau de l'extrémité supérieure du corps de Wolff, ou un peu plus en haut que celui-ci et que l'épithélium germinatif et qui se prolonge ensuite vers le bas au côté interne du corps de Wolff, et dorsalement que l'épithélium germinatif. On pourrait donc croire que ces trois formations apparaissent à peu près à la même époque, et que leur développement s'opère avec la même rapidité. Considérant en outre que le nodule original du corps surrénal se trouve d'abord un peu plus en haut que le corps de Wolff et que l'épithélium germinatif, et que dès le 3e ou le 4e jour on n'a jamais constaté une fusion directe avec ceux-ci, on peut croire que son origine soit tout à fait indépendante des deux. D'après cela, l'hypothèse de la dépendance du pronéphros, comme d'autres l'ont observé sur les amphibiens, semblerait bien probable. Je n'ai pu cependant étudier directement les rapports avec le pronéphros, comme a fait Sémon dans les larves de l'Icthyophis, ni avec les canalicules aberrants décrits par Rabl dans l'embryon des oiseaux et que cet auteur homologue avec les corpuscules distals du pronéphros. Comme je l'ai dit, l'observation de l'embryon du poulet avant le 4e jour ne donne pas des résultats certains, à cause des proportions minimes de la région, et parce que chez les oiseaux, comme chez tous les animaux qui n'ont pas de période larvaire, le pronéphros n'a qu'un développement rudimentaire et une évolution très rapide : son atrophie et sa disparition sont si précoces, que Sedgwick l'a trouvé déjà presque effacé, au 3e jour. Je crois donc que pour examiner directement les rapports génétiques du corps surrénal avec le pronéphros, il faut s'adresser aux embryons des vertébrés des classes inférieures.

Mammifères.

Cobaye. — Examen de 2 embryons de cobaye à développement plutôt avancé, fixés dans le liquide de Müller.

Ils mesurent 22 et 26 mm. du museau à l'extrémité de la queue.

L'abdomen ouvert, on voit les reins déjà bien formés, surmontés de corps surrénaux de forme globuleuse. La longueur des reins est environ 5 mm., celle des corps surrénaux est à peine de 1 mm.

Extirpés avec l'aorte et le péritoine qui les revêt ils ont été colorés avec l'hémathoxyline, inclus et sectionnés longitudinalement.

En les examinant à un faible grossissement, on voit que les corps surrénaux ont une forme ovoïde ou allongée, le bout supérieur est gros et l'extrémité inférieure, mince, se perd entre l'aorte et le rein. Ils ont une teinte légèrement foncée, sont entourés d'une fine capsule et enveloppés dans une atmosphère celluleuse, où on voit plusieurs ganglions nerveux. Entre les bords internes des deux organes on voit une masse de tissus très riche en petites cellules à noyaux bien colorés, qui est sans doute un amas d'éléments lymphoïdes entourant l'aorte et la veine cave. Ce tissu ne se prolonge ni en haut ni en bas sur les gros vaisseaux médians, mais se limite à la partie comprise entre les deux corps surrénaux, formant presque un pont qui réunit les deux organes.

L'observation, faite à un fort grossissement, montre le parenchyme des corps surrénaux formé de cellules caractéristiques, polyédriques, à gros noyaux. Elles sont plus compactes dans la couche périphérique, réunies en des groupes réguliers ou disposées en de longues séries convergeant vers le centre et bordées de faibles tractus conjonctifs et de vaisseaux capillaires.

Ces cellules ont un protoplasme granuleux; leurs noyaux se colorent faiblement. Elles ont de 9 à 18 μ de diamètre : les noyaux de 5 à 10 μ.

Vers le centre de l'organe, on aperçoit quelques vaisseaux plus gros à faibles parois, et sur quelques sections, on peut voir qu'ils sortent par le pôle supérieur. Sur aucune préparation je n'ai pu voir des cellules ganglionnaires nerveuses à l'intérieur de l'organe; il n'y a pas de différence appréciable de structure entre la couche périphérique et la centrale.

Lapin. — En possession de plusieurs fœtus à terme de lapins conservés depuis longtemps dans le liquide de Müller, j'ai essayé de les utiliser pour ces recherches.

La longueur de ces fœtus du museau à la queue est de 68 à 72 mm. Les reins ont environ 7 mm. de long et 4 de large.

Les corps surrénaux montrent la forme usuelle en triangle dont le côté inférieur concave coiffe le pôle du rein : ils ont 4 mm. de hauteur, 3 de largeur; ils sont très aplatis, faisant sous le péritoine une saillie si faible qu'elle est presque imperceptible.

Enlevés et colorés avec l'hématoxyline ou le carmin, ils ont été coupés en diverses directions.

A l'examen microscopique cependant, on ne peut observer que leur structure grossière, le tissu ne réagissant qu'imparfaitement à la coloration, puisque les noyaux des éléments conjonctivaux se colorent encore bien, mais les éléments épithéliaux prennent une teinte faible et uniforme, leurs noyaux sont peu évidents.

Malgré cela, on peut voir que le parenchyme du corps surrénal est parcouru en tous sens par des cloisons conjonctives, qui forment un réseau à mailles allongées vers la phériphérie, plus étroites vers le centre ou elles s'attachent aux parois des vaisseaux centraux. Ces derniers sortent sur le côté interne de l'organe.

Les éléments spéciaux du tissu ont une forme ronde ou polyédrique et sont divisés en groupes ou cordons, entourés du réseau sus-indiqué.

Chien. — L'observation n'a pu être faite que sur deux embryons obtenus d'une chienne de taille moyenne à grossesse peu avancée.

Ces embryons ont de 48 à 50 millimètres de longueur du sommet de la tête à l'extrémité de la queue. Ils ont été fixés avec leurs sacs amniotiques dans le liquide de Müller.

L'abdomen ouvert, et le canal intestinal avec ses annexes ôtés, on voit les organes urinaires sur les côtés de la colonne vertébrale. Ils sont formés, de chaque côté, de trois petits corps aplatis disposés en série, l'un au-dessus de l'autre, ayant une longueur totale de 6 millimètres. Des trois le moyen est le plus gros et a la forme d'un haricot, sa teinte est plus foncée; c'est sans doute le rein. Les glandes sexuelles sont situées un peu au-dessous.

On enlève toute la partie lombaire avec le segment correspondant de la colonne vertébrale, et on la colore en bloc avec l'hématoxyline d'Ehrlich. Les coupes sont faites sur l'une des pièces

transversalement, sur l'autre longitudinalement et selon le plan frontal.

Si l'on examine la série des sections transversales à partir de l'extrémité céphalique, on voit, au-devant de la colonne vertébrale et des masses musculaires, apparaître les corps surrénaux à côté de l'aorte et de la veine cave. Leur coupe est de forme ovoïde avec le gros bout en avant et le petit en arrière, effleurant l'aorte et arrivant tout près des cordons du sympathique. Ils sont facilement reconnaissables par leur structure cellulaire compacte et par leur teinte jaunâtre.

Bientôt, en arrière et en dehors d'eux, apparaît, sur les sections, le pôle supérieur du rein, reconnaissable par sa structure caractéristique. En avançant dans la série, on voit la section des reins devenir toujours plus large pendant que celle des corps surrénaux s'amincit, se déplace en avant, se réduit en deux faibles croissants et disparaît enfin.

Vers le milieu du rein on voit apparaître, d'abord sur le côté externe, une autre mince formation en forme de croissant, qui embrasse le rein par sa concavité et qui est formée par un tissu embryonnaire très riche en éléments cellulaires et en vaisseaux capillaires, avec de larges lacunes vers la zone interne, dans lesquelles on voit de gros glomérules vasculaires, tandis que vers la zone externe on n'aperçoit que de nombreux canalicules épithéliaux. C'est évidemment le corps de Wolff non encore entièrement atrophié. Sur les sections successives, il s'agrandit, se prolonge en avant, atteint en grandeur la section du rein, la dépasse ensuite et, pendant que ce dernier peu à peu s'amincit et s'efface, on aperçoit encore l'autre sur plusieurs sections au delà du pôle inférieur du rein (voir Pl. XI°, fig. 6 et 7).

Sur les sections longitudinales, on voit apparaître d'abord l'extrémité antérieure des corps surrénaux, et ensuite, presque en même temps, les reins et les corps de Wolf. Sur ces sections, on peut évaluer exactement l'étendue et les rapports de ces divers organes. Les corps surrénaux présentent aussi une forme ovoïde avec le bout gros en haut et en dehors, le côté qui s'appuie sur le pôle du rein est légèrement concave, de même que l'organe prend peu à peu la forme d'un casque, dont l'angle inférieur et interne se prolonge entre l'aorte et le rein, dont il atteint presque le hile. Le rein montre déjà sa forme caractéristique, et le corps de Wolff a, en

coupe, une forme irrégulière avec concavité supérieure s'adaptant au pôle inférieur du rein pendant que le bord extérieur se prolonge dans une espèce d'appendice, s'élevant le long du rein. On voit la coupe du canal de Wolff près du bord inférieur et vers l'externe (voir fig. 8). Les corps surrénaux sont entourés d'une faible atmosphère cellulaire qui les réunit à l'aorte et à la veine cave.

Comme on le voit dans les figures 6 et 7, les deux organes sont presque en contact immédiat, divisés seulement par la veine cave et par un tissu assez riche en éléments ronds, qui présente des foyers où les éléments sont si serrés, qu'on pourrait le prendre pour du vrai tissu lymphatique. Sur quelques sections on voit des cordons nerveux venant des ganglions sympathiques se prolonger le long de l'aorte et venir en contact avec le bord postérieur et interne des corps surrénaux.

En observant les sections de ces deux séries à un fort grossissement, on voit que le corps surrénal est formé essentiellement d'un tissu compact de cellules, qui ont une teinte jaunâtre. Cette teinte est parfois du ton de celle des globules rouges du sang qu'on voit à l'intérieur des vaisseaux. Les cellules ont une forme presque polygonale, de 8 à 14 μ de diamètre; leur protoplasma granuleux, leur noyau, rond et d'ordinaire central de 6 à 8 μ, se colore plutôt faiblement avec l'ématoxyline. Les cellules sont en contact immédiat. Dans la zone intérieure, elles sont disposées en séries radiées, c'est-à-dire en piles irrégulières qui convergent vers le centre ou mieux encore vers le bord interne de l'organe. Au contraire, dans les couches périphériques elles paraissent irrégulièrement entassées ou plutôt réunies en groupes; ici elles sont un peu plus petites et leur teinte moins jaune, mais plus foncée.

Les groupes, comme les séries cellulaires, sont divisés par des éléments conjonctifs facilement reconnaissables parmi les autres par leur petite dimension et leur noyau plus petit et plus fortement coloré. On ne voit pas de vaisseaux considérables à l'intérieur de l'organe; mais dans l'atmosphère qui l'entoure on voit plusieurs larges vaisseaux à parois très minces, et près du côté interne un plus grand que les autres, et qui devient central, semble être la veine principale.

On ne peut absolument pas distinguer une substance médullaire ou une différence essentielle quelconque de structure vers la partie centrale. Tout l'organe est formé par le même tissu et les diffé-

rences entre les cellules des couches périphériques et centrales sont si faibles, les formes de transition sont tellement insensibles et graduelles qu'on peut les croire toutes de même nature.

Signalons quelques glomérules vasculaires renfermés dans les couches périphériques et surtout vers le côté interne de l'organe. Ils sont plus petits que ceux du rein, ou que ceux du corps de Wolff, qu'on peut voir dans les mêmes préparations et on dirait qu'ils sont rétrécis, les noyaux des cellules des parois vasculaires se montrant très serrés. Dans la fig. 9 on en voit deux l'un à côté de l'autre.

Homme. — J'ai pu disposer de quatre embryons humains, provenant d'avortements à différentes périodes de la grossesse, et exactement au 2e, 3e, 4e et 7e mois. Ce matériel, durci dans l'alcool, m'a été gracieusement cédé par le directeur de la clinique obstétricale de Gênes.

I. Embryon d'environ cinquante jours. — Longueur du vertex au coccyx 33 millimètres, membres inférieurs assez petits et ne dépassant pas l'extrémité du coccyx, quoique soient déjà distincts la cuisse, la jambe et le pied, et dans ce dernier comme dans la main, déjà esquissées les rainures interdigitales.

On remarque d'abord que ces mesures, comparées avec celles de Hecker dans sa table de dimensions des embryons humains, ne correspondent pas exactement à celles de la huitième semaine; mais plutôt à celles de la neuvième.

L'abdomen ouvert, le foie et le canal intestinal enlevés, on voit sur les côtés de la colonne vertébrale les organes urinaires, comme deux petits corps allongés d'environ 4 millimètres de longueur. Chacun d'eux est formé de deux petits noyaux desquels le supérieur est plus gros. Les glandes sexuelles sont plus en bas dans le bassin n'ayant aucun rapport avec les organes urinaires.

Enlevant toute la région postérieure du tronc, on la colore avec l'hématoxyline acétique. Les coupes sont faites en direction transversale.

En observant à un faible grossissement la série complète des sections, à partir des plus hautes, on voit d'abord apparaître, au devant de la colonne vertébrale et sur le côté de l'aorte, les corps surrénaux, qui ont dans les coupes une forme elliptique dont le grand axe est disposé transversalement. En arrière, ils sont en rapport avec les corps des vertèbres, leurs apophyses, et les racines des

côtes, s'appuyant immédiatement sur une faible couche musculaire; par leurs côtés internes il se rapprochent l'un de l'autre, venant en contact de l'aorte et des cordons du sympathique et un peu plus en avant avec la veine cave; leurs faces antérieures et externes sont revêtues par le péritoine (voir fig. 10 pl. XII). En descendant la série on voit apparaître, derrière les corps surrénaux, les pôles supérieurs des reins, et les sectious de ceux-ci s'accroissent peu à peu pendant que celles de ceux-là prennent une forme de croissant concave en arrière (voir fig. 11), s'amincissent et disparaissent. Si l'on suit l'examen des sections au delà de l'extrémité inférieure des reins, on ne rencontre plus le corps de Wolff.

En observant à un fort grossissement ces préparations, on voit presque la même chose que dans celles du chien précédemment décrites, c'est-à-dire le tissu du corps surrénal résultant des cellules disposées en groupes qui, dans les couches périphériques, ont une forme plus ou moins ronde, tandis que dans les couches centrales elles sont oblongues, comme des séries d'éléments séparées par de faibles cloisons conjonctives et des vaisseaux capillaires. Les cellules ont une forme à peu près polygonale avec un protoplasme granuleux, un noyau rond et gros se colorant faiblement. Elles ont de 12 à 18 μ de diamètre et le noyau de 5 à 10 μ. Ne montrent pas de teinte jaunâtre.

On ne trouve pas de vraie substance médullaire au centre de l'organe. On y voit plusieurs vaisseaux et parmi eux un plus grand et plus large, et les séries cellulaires, comme on l'a décrit, arrivent jusqu'à eux. On n'aperçoit pas d'éléments nerveux dans l'intérieur de l'organe, mais au dehors il y a une quantité de petits ganglions ainsi que des fibres nerveuses, venant des ganglions spinaux et de ceux du sympathique. On ne distingue pas sûrement des glomérules vasculaires; cependant dans quelques sections on observe des amas d'éléments conjonctifs qui pourraient être interprétés comme un foyer de tissu lymphoïde, et quelquefois aussi comme résidus de pelotons vasculaires.

L'organe est pourvu d'une enveloppe conjonctive riche en vaisseaux, qui vers le bord interne vient en contact avec l'aorte et la veine cave, se prolongeant avec un tissu chargé d'éléments ronds, qui semble être un gros foyer lymphoïde interposé entre les 2 corps surrénaux.

II. Embryon de 60 jours. — *Sexe féminin.* Longueur du vertex au

coccyx 40 mm. et du vertex à l'extrémité des membres inférieurs étendus, environ 60 mm.

Ici il n'y a pas d'accord non plus entre l'âge donné par la clinique, calculé d'après la cessation des menstrues, et les mesures établies par les savants. D'après ses dimensions, cet embryon serait plutôt dans le 3e mois que vers la fin du 2e.

L'abdomen ouvert et évidé, on voit les organes rétropéritonéaux de la région lombaire. Les reins montrent leur forme et position typique. Les corps surrénaux dépassent le volume des reins et en cachent la partie supérieure. La longueur totale des organes superposés est d'environ 6 mm.

On les enlève délicatement tous ensemble, et les ayant inclus à blanc, on les coupe suivant une direction longitudinale et frontale.

A l'observation microscopique des sections, on trouve que les corps surrénaux ont leur forme typique en capuchon coiffant le pôle supérieur du rein et qu'avec leur angle inférieur et interne descendent jusqu'au hile du rein. Ils sont entourés d'une faible enveloppe conjonctive et avec leurs bords internes sont en rapport avec l'aorte et la veine cave, ou plus exactement avec une masse de tissu lymphoïde dans lequel se rencontrent des petits foyers plus compacts, qu'on dirait être des follicules lymphatiques.

Quant à la structure des corps surrénaux de cet embryon, elle est presque la même que dans le cas précédent. Ils sont essentiellement formés d'un tissu de cellules spéciales plus compactes dans les couches périphériques que vers le centre. Parmi ces cellules se trouvent de nombreux éléments conjonctifs formant des faibles cloisons, disposées pour la plupart en rayons.

Vers le centre on voit la section de quelques vaisseaux et plusieurs fissures ou lacunes bordées d'éléments aplatis, qu'on dirait endothéliaux. On voit quelques petits glomérules vasculaires inclus dans le tissu de l'organe et plutôt dans la couche périphérique. La fig. 12 montre une section entière de l'organe et du rein. On y remarque autour de l'aorte et de la veine cave la masse décrite de tissu lymphoïde, et dans sa partie inférieure un des cordons du grand sympathique.

Observées à un fort grossissement, les cellules de ces corps surrénaux se montrent irrégulièrement polygonales; elles ont de 15 à 20 μ de diamètre et leur noyau de 5 à 10 μ. On voit très souvent, soit dans les couches périphériques, soit dans les centrales, des

cellules contenant une cavité sphérique qui évidemment représente le vide laissé par une goutte graisseuse. Entre les cellules des couches périphériques et celles du centre il n'y a qu'une faible différence de volume. On n'y voit point d'éléments nerveux.

Les glomérules vasculaires se montrent comme des amas compacts d'éléments fortement colorés dans lesquels, cependant, on peut encore reconnaître le cours de quelque anse vasculaire par la disposition en séries des noyaux. Ils sont entourés d'une très faible enveloppe qui, chez quelques-uns, est bien évidente parce qu'elle est séparée du glomérule rétréci par un vide annulaire.

III. Embryon de 3 mois 1/2. — *Sexe masculin.* Longueur du vertex au coccyx, 80 mm.; du vertex à l'extrémité des membres inférieurs tendus, environ 106 mm. Ces dimensions correspondent parfaitement à celles données par les auteurs à l'embryon de cet âge.

L'abdomen évidé, on voit les reins et les corps surrénaux parfaitement conformés. Ils ont à eux deux 7 à 8 mm. de longueur, le volume des corps surrénaux étant encore bien supérieur à celui des reins. Les testicules sont dans le bassin près des anneaux inguinaux internes.

Les corps surrénaux enlevés, ainsi que les gros vaisseaux médians et le péritoine qui les revêt, sont séparés sur la ligne médiane et colorés avec l'hématoxyline et l'écarlate. L'un des préparés est coupé transversalement, l'autre longitudinalement.

Vu à un faible grossissement des sections, le corps surrénal affecte sur la coupe longitudinale une forme presque triangulaire, pendant que sur la coupe transversale, la forme apparaît ovoïde, ou mieux en poire avec l'extrémité amincie dirigée vers l'intérieur. Quand la section touche aussi le pôle du rein la forme apparaît comme un croissant dont la concavité correspond au rein. On voit que la couche périphérique est bien plus riche en éléments cellulaires; vers l'intérieur, ils sont plus espacés, et près du centre se trouvent de très nombreuses fissures et lacunes qui entourent les vaisseaux centraux. On voit aussi quelques petits glomérules vasculaires, dont le nombre maximum est de 9 sur la section entière de l'organe. Ils sont ordinairement renfermés dans la couche périphérique, quelques-uns cependant sont plus profondément situés (voir fig. 14). Comme dans les cas précédents, on trouve un amas considérable de tissu lymphatique entre les deux corps surrénaux.

L'observation à un plus fort grossissement montre que l'enveloppe

fibreuse contient plusieurs noyaux allongés en bâtonnets, qu'on dirait ceux des fibro-cellules musculaires. Elle envoie une quantité de minces cloisons dans le parenchyme, qui forment un réseau entre les divers groupes cellulaires.

Dans le parenchyme on peut reconnaître une esquisse de la division en zones : la périphérique résultant de groupes cellulaires plus ou moins arrondis ou de cordons repliés en forme d'anse ; la moyenne formée des mêmes cordons amincis et plus ou moins rectilignes ; l'intérieure résultant de groupes plus petits et de cordons entortillés de façon à circonscrire des lacunes irrégulières s'étendant jusqu'aux vaisseaux centraux.

Immédiatement autour de ces derniers, on voit un court réseau conjonctif parfois chargé d'éléments lymphoïdes. Dans ces préparations, la substance médullaire fait défaut, les cellules constituant ses groupes et cordons étant substantiellement les mêmes, soit dans la couche périphérique, soit vers le centre. Elles ont une forme irrégulièrement polygonale, avec un protoplasme granuleux qui, observé à un très fort grossissement, montre un réseau plus obscur et contient de petites gouttelettes claires (graisse). Le noyau est ordinairement unique, rarement double, gros, rond ou ovoïde, situé dans le centre du corps cellulaire et montrant souvent des groupements caractéristiques de la substance chromatique, qui rappellent les images karyokinétiques. La figure 16, planche XII, représente à un fort grossissement deux groupes de cellules, l'un périphérique et l'autre central. Comme on le voit, les premiers sont un peu plus petits : les plus étroits de la zone extérieure ont de 8 à 9 μ de diamètre et leur noyau de 5 à 6 μ, pendant que les plus larges de la couche intérieure ont de 26 à 28 μ et leur noyau de 8 à 10 μ. Il est bon de savoir cependant que quelquefois, spécialement vers le centre de l'organe, les limites entre deux corps cellulaires voisins se voient si peu ou même pas du tout, qu'on peut facilement prendre pour un seul gros élément polynucléé ce qui résulte en effet de la fusion de 2 ou plusieurs cellules.

IV. Fœtus d'environ 7 mois. — *Sexe masculin.* Longueur du vertex au coccyx 24 cm. 5, et avec les membres inférieurs, environ 36 cm.

Les corps surrénaux ont une forme à peu près triangulaire avec grand axe transversal. Ils dépassent encore le volume des reins et ont environ 13 mm. en diamètre vertical et 22 en transversal, pen-

dant que les reins ont seulement 19 mm. et 13 mm. dans les dimensions respectives.

Divisés longitudinalement, ils se présentent en coupes comme une masse presque homogène : vers le centre, la section d'un gros vaisseau, et autour d'eux une étroite auréole de teinte légèrement plus foncée. Les coupes minces sont colorées avec l'hématoxyline, le carmin ou le picro-carmin.

A l'observation microscopique, on aperçoit plus distinctement que dans les cas précédent la différence des trois zones : la périphérique formée de groupes cellulaires qui sont les sections des cordons repliés sous l'enveloppe; la moyenne plus large, à cordons droits convergeant plus régulièrement vers le centre, et l'interne à petits groupes et cordons entortillés avec espaces irréguliers et petits vaisseaux sanguins. Au centre, autour des vaisseaux principaux, on voit une faible quantité de tissu conjonctif embryonnaire riche en leucocytes, qu'on ne peut appeler substance médullaire, car ce tissu en question devrait être plus justement considéré comme partie du stroma.

Sur aucune section je n'ai rencontré des cellules nerveuses, j'ai vu au contraire dans la zone moyenne quelques petits glomérules vasculaires rétrécis et atrophiés.

Comme dans le cas précédent, on aperçoit dans l'enveloppe extérieure des noyaux de fibro-cellules musculaires.

En résumant ces observations sur les mammifères et sur l'homme, on peut dire *que, pendant la vie embryonnaire et fœtale, le corps surrénal a en général un volume très grand, relativement à celui auquel il se réduit ensuite pendant la vie extra-utérine; chez l'embryon et le fœtus humain il dépasse constamment celui du rein.*

Il est constitué par une seule substance, c'est-à-dire par un tissu de cellules spéciales qui, sauf une très faible différence dans les dimensions, sont essentiellement les mêmes, tant dans la couche périphérique que dans la centrale. Que ces éléments appartiennent exclusivement à la substance corticale, et que par conséquent la médullaire n'y soit pas du tout pendant la période embryonnaire, je ne saurais l'affirmer : il me paraît au contraire que ces cellules pourraient représenter également les deux substances non encore distinctes entre elles et presque un état indifférent, duquel ensuite se différencient les éléments de la couche corticale et de la médullaire.

Je n'ai jamais rencontré dans le tissu des corps surrénaux d'embryons de vraies cellules nerveuses. Très fréquemment au contraire j'ai trouvé des glomérules vasculaires : ce qui, jusqu'à présent, n'a pas été mentionné dans les mammifères; Rabl l'a signalé dans le poulet. Je les ai retrouvés dans la plupart des cas examinés, et habituellement inclus dans la zone externe et moyenne. Ils sont plutôt petits, et on dirait qu'ils vont en se rapetissant et s'atrophiant à mesure que le fœtus s'approche de l'époque de la naissance.

Quant à la première origine de l'organe dans les embryons des mammifères, ces observations ne m'autorisent pas à formuler une conclusion, n'ayant pas eu d'observations sur les premières périodes de développement. On peut affirmer cependant que sa formation est très précoce, parce que, dans l'embryon le plus jeune du chien, je l'ai trouvé déjà parfaitement individualisé, bien conformé, et ne montrant absolument aucun rapport avec le corps de Wolff, ni avec la glande sexuelle, de même que, dans l'embryon humain vers le milieu du deuxième mois je le trouve parfaitement développé et tout à fait indépendant de la glande sexuelle (le corps de Wolff, à cette époque, a déjà disparu).

STRUCTURE

Comme je l'ai déjà dit, Eustachius, qui découvrit les corps surrénaux, en décrivit la forme, les rapports anatomiques et les vaisseaux, comme on peut le voir dans la première et la deuxième de ses planches anatomiques; mais les connaissances sur la structure de ces organes restèrent pour longtemps si imparfaites, que la plupart des anatomistes y décrivaient une cavité interne qui n'existe pas, n'étant due qu'à des altérations cadavériques.

Ces organes échappèrent à la sagacité de Malpighi, dont les recherches sur les reins et sur tous les autres viscères de l'abdomen furent cependant si fécondes en résultats. Pour trouver de vrais progrès on doit arriver au siècle écoulé, c'est-à-dire aux études de Henle, Gerlach, Virchow, et aux travaux spéciaux de Bergmann, Ecker, Simon, Kölliker, Moers, Rauber, Luschka, Arnold, etc.

En résumant les principales doctrines, on peut dire qu'Ecker croyait le parenchyme du corps surrénal résultant des canalicules ou des formations vésiculaires closes (Schlaüche) rempli de cor-

puscules spéciaux entourés d'une membrane homogène, et qu'il les considérait comme des culs-de-sac glandulaires. Cette opinion fut partagée par Frey, Hassal, et par Gerlach.

Kölliker, au contraire, soutint que la couche corticale était essentiellement constituée d'un réseau conjonctif, dans les mailles duquel sont entassées des cellules spéciales chargées de graisse, de façon à former des cylindres ou colonnes cellulaires pleins (Säule).

Luschka admit de nouveau les vésicules glandulaires closes. Henle crut à la coexistence des deux formations; les cylindres corticaux de Kölliker et les vésicules creuses d'Ecker, observant que la substance médullaire donne lieu à la réaction spécifique de la coloration foncée après le traitement par les solutions d'acide ou de sels chromiques,

Très intéressant est le travail de J. Arnold, qui étudia minutieusement le strome interstitiel, distingua dans la substance corticale trois couches superposées : la zona glomerulosa, la fasciculata et la reticularis; il saisit la valeur de la substance médullaire, reconnaissant qu'elle ne diffère pas essentiellement de l'autre, et étudia enfin la disposition des vaisseaux sanguins dans l'intérieur de l'organe.

Von Brunn, en confirmant toutes les observations d'Arnold, releva des particularités de forme entre les cellules des diverses zones, des différents âges, et des différentes espèces de mammifères.

Stilling décrivit aussi des particularités de structure chez quelques mammifères admettant de nouveau les canalicules creux; il étudia le réseau lymphatique ainsi que le pigment des cellules, et dans des publications très récentes, il étudie la réaction spécifique chromophile des cellules médullaires, les croyant de nature nerveuse.

Köhn soutient la nature nerveuse des cellules de la substance médullaire, qu'il croit analogues à celles de la glande carotique et des autres ganglions du sympathique, considérant toute la couche médullaire comme un vrai ganglion sympathique qu'il voudrait appeler « paraganglion suprarénal. »

Muhlmann observe que les cellules nerveuses dans la couche médullaire font défaut, ou sont très rares, chez le nouveau-né, et qu'elles apparaissent plus tard.

Admettent aussi la nature nerveuse de cette couche : Hoffmann, Sémon, Pfaundler, Valenti, Rabl, Fusari, Pettit, et, à ce qu'il paraît, la plus grande partie des histologistes modernes. Cependant, très récemment, quelques observateurs, tels que Flint et Aichel, se sont élevés contre cette doctrine comme l'avaient déjà fait Gottschau et Janosik.

Ayant examiné la structure des corps surrénaux dans toutes les classes des vertébrés, bien qu'en nombre restreint de genres et d'espèces, j'exposerai systématiquement ces observations à partir des classes les moins élevées.

Poissons. — L'existence des corps surrénaux dans cette classe de vertébrés fut reconnue d'abord par Delle Chiaie (1837) et par Ecker (1846). Cependant on pourrait dire que la morphologie de ces organes n'est pas encore entièrement élucidée, parce que non seulement ils sont très différents comme forme, place et structure; mais encore ils varient beaucoup selon les ordres des poissons.

Je n'ai pas fait d'observations dans les cyclostomes, parce que l'existence des corps surrénaux est encore assez douteuse chez ces animaux, et bien que quelques savants, ainsi qu'Ecker et Weldon, aient décrit chez les myxinoïdes et même chez les pétromyzontides des formations qui, au moins pour la phylogenèse, pourraient y correspondre, la plupart des naturalistes aujourd'hui tendent à croire que chez ces poissons il n'existe pas réellement d'organes surrénaux bien individualisés.

Sans doute en sont pourvus les élasmobranches, les holocéphales, les ganoïdes, les téléostéens et même les dipnoïques (Pettit, Newton, Parker).

Mes observations sont limitées à quelques sélaciens (Torpedo, Pristiurus, Scyllium), et à quelques Téléostéens (Lophius, Scomber, Mugil); j'ai employé comme fixateur ordinairement le liquide de Zenker.

Sélaciens. — L'abdomen et les viscères mobiles enlevés, on voit au fond les longs reins minces, cordoniformes ou prismatiques. On peut apercevoir alors sur les deux côtés de la colonne vertébrale deux autres petits corps blanchâtres, parfois filiformes, qui se prolongent au-dessus des reins jusqu'à proximité du cœur. Ils ont été décrits par Leydig, Semper, Weldon, Wiedersheim, etc. Balfour les caractérisa comme « suprarenalbodies » les croyant homologues

à la couche médullaire des corps surrénaux des autres classes des vertébrés.

Si l'on a recours à la loupe, en écartant les reins, on peut distinguer aussi une autre formation filiforme jaunâtre située au fond du sillon entre les deux reins, qui est l'organe impair dénominé par Balfour « interrenal body » et qu'il a cru homologue à la couche corticale des corps surrénaux.

On enlève délicatement les deux reins ainsi que les gros vaisseaux médians et le péritoine qui les revêt en le détachant le plus haut possible, ensuite on inclut et on sectionne tout en bloc sans laisser perdre les rapports normaux.

L'observation microscopique montre que les organes superrénaux pairs résultent d'une série de formations segmentaires adhérentes à l'aorte, ou mieux encore aux branches intercostales, en rapport intime avec les cordons et ganglions du sympathique. Ces formations sont composées d'un rang de cellules disposées en couronne à la périphérie, ou seulement vers le côté externe et ventral, pendant que vers le côté dorsal et interne ces organes sont constitués de tissu conjonctif lâche ou adipeux. Sur quelques sections, on voit la continuation directe avec les ganglions du sympathique. Les cellules périphériques de la partie ventrale et externe ont une forme ovoïde ou polygonale par compression mutuelle, avec un protoplasme clair et un noyau gros et bien colorable. Sur quelques sections cependant, ces cellules sons peu nombreuses et on dirait que le corps en question est entièrement de tissu adipeux.

Si l'on ne tient compte que des caractères morphologiques, on dirait que l'analogie admise par Balfour n'est pas trop évidente.

L'autre formation impaire, organe interrénal, plus appréciable dans le genre Torpedo que dans les autres, est, comme on l'a dit, parfois allongé en un mince cordon, situé au-devant de l'aorte et de la veine caudale et adossé aux parois de ces vaisseaux. Il résulte de plusieurs groupes de cellules polyédriques avec un protoplasme granuleux et un noyau gros et rond. Ces groupes ont une forme irrégulière, mais plus souvent allongés et convergeant vers le centre de l'organe de façon à rappeler la disposition radiale du corps surrénal des vertébrés supérieurs. Ils sont séparés entre eux par de minces cloisons conjonctives. Vers le centre de cet organe, on aperçoit quelquefois un petit vaisseau à faibles parois.

Dans le genre Scyllium, par contre, l'organe interrénal paraît

moins développé, étant assez court; on ne trouve parfois entre les deux reins qu'un petit cordon de tissus lymphoïde près de l'aorte et de la veine caudalis. Dans deux cas de Scyllium stellata j'ai observé, outre cette mince formation interrénale, une autre petite formation ovoïde ou allongée, renfermée dans le tissu du rein près de son bord postérieur interne. Elle résulte de cellules plutôt larges, polygonales, à gros noyau, réunies en groupes plus ou moins arrondis. Vers le centre, on voit quelques vaisseaux et vers le côté interne un gros amas de cellules ganglionnaires évidemment de nature nerveuse (voir fig. 17, pl. II). Toute la formation est entourée d'une faible enveloppe conjonctive. Je pense que ces petits corps pourraient aussi être pris en considération comme équivalents des corps surrénaux des autres vertébrés et, sans vouloir l'affirmer positivement, je trouve qu'ils ressemblent extrêmement aux corpuscules qu'on rencontre dans les reins des poissons osseux.

Je n'ai jamais pu constater la teinte jaunâtre dans les cellules des organes superrénaux ni dans celles des organes interrénaux, bien qu'ayant employé des solutions chromiques comme moyen fixateur.

Téléostéens. — Chez ces poissons on ne rencontre rien de semblable aux organes superrénaux ni à l'interrénal des sélaciens. C'est pour cela que des savants ont admis qu'ils manquent tout à fait de corps surrénaux.

Stannius, le premier, observa dans ces poissons de petits corps blanchâtres ou gris, adhérents à la surface des reins ou inclus dans ceux-ci, et les crut homologues aux corps surrénaux. Récemment, quelques auteurs ont repris et confirmé cette doctrine qui était presque oubliée (Diamare, Swale Vincent).

Après avoir détaché de la colonne vertébrale les reins longs et minces avec leurs conduits excréteurs, les organes sexuels, les gros vaisseux médians et le péritoine, j'inclus et je coupe transversalement en séries tous ces organes en bloc ; j'ai constaté, alors, qu'il n'y a pas de formations paires au-dessus des reins, ni d'organes interrénaux. On ne voit entre les deux reins près de l'aorte qu'une faible bandelette de tissu lymphoïde. Mais en coupant les deux reins en séries on constate souvent l'existence de petites formations ovoïdes allongées, qui ont une structure essentiellement différente de celle du tissu rénal, et qui correspondent à celles que Stannius a signalées.

Parfois elles sont renfermées dans le parenchyme du rein près de son bord interne, plus souvent situées immédiatement au-dessous de l'enveloppe. Elles résultent d'un amas de cellules épithéliales ordinairement plus compactes vers la périphérie de l'organe. A première vue quelquefois elles ont l'aspect d'une vésicule, étant formées d'une couche cellulaire périphérique, entourée d'une membrane enveloppante et d'un tissu assez lâche et très peu coloré vers le centre. Mais à un plus fort grossissement on distingue que la partie centrale est formée de tissu adipeux et de quelques vaisseaux, pendant que la couche périphérique résulte d'éléments cellulaires polygonaux ou allongés et disposés avec leur grand axe en manière de rayons. Ces cellules ont un protoplasme granuleux et un gros noyau vésiculaire.

Par ce caractère elles ressemblent à celles du tissu des corps surrénaux. Sur aucune préparation, pourtant, je n'ai pu constater la coloration spécifique que donnent les solutions chromiques.

De ces quelques observations, il résulte qu'au point de vue de la disposition et de la structure des organes homologues et analogues aux corps surrénaux, il y a différence entre les divers ordres de poissons. Il a été reconnu en effet que les téléostéens eux-mêmes ne présentent pas la même disposition (*Wiedersheim*), *comme aussi tous les élasmobranches n'ont pas absolument la même* (*Leydig*), *et qu'en général les holocéphales s'approchent du type observé chez les sélaciens et que les ganoïdes plutôt de celui observé chez les téléostéens* (*Swale Vincent*).

Quant à l'interprétation de ces organes succinctement décrits dans les deux types de poissons ci-dessus mentionnés, me basant principalement sur la morphologie des éléments cellulaires et sur leur disposition, je serais porté à croire *que chez les sélaciens en général, sans tenir compte de la disposition particulière observée dans le genre scyllium, c'est l'organe interrénal qui mérite le plus d'être considéré comme homologue du corps surrénal des autres vertébrés; concordant en cela avec l'opinion de Weldon, Wan Wijhe et Sémon.*

Pour les téléostéens, au contraire, on doit croire que cette analogie appartient aux corpuscules inclus dans les reins, comme pensait Stannius, et comme récemment l'ont confirmé Diamare et Swale Vincent, plutôt qu'au cordon lymphatique placé derrière l'aorte, comme le soutiennent Winkelbach et Ziegler.

Amphibiens. — Dans cette classe, les corps surrénaux sont un

peu plus évidents que chez les autres anamniens, et ils montrent une disposition plus régulière et constante. Connus depuis longtemps soit chez les anoures, soit chez les urodèles (Meckel, Delle Chiaie), ils ont été ensuite étudiés chez les gimnofiones (Sémon).

Mes observations se sont bornées seulement à quelques batraciens (grenouilles) et à quelques salamandrines (tritons). Fixation du matériel dans le liquide de Müller ou de Zenker.

Chez la grenouille, après avoir enlevé l'intestin, on voit, sur les côtés de l'aorte, les reins allongés et aplatis, et au-devant d'eux les testicules surmontés de franges graisseuses qui couronnent, comme une aigrette jaune, aussi le pôle supérieur des reins. En écartant les testicules, on aperçoit près du bord interne des reins ou sur leur face antérieure de très petits corps aplatis et allongés, jaunâtres ou gris, parfois filiformes, ou épaissis en plusieurs points, en forme de chapelets : ce sont les *corps surrénaux*.

Chez la femelle, pour les apercevoir, il est nécessaire d'enlever l'ovaire et toute la masse de l'oviducte. Ils sont parfois séparés des reins, mais plus souvent ils y adhèrent, ou sont enfoncés plus ou moins dans leur tissu (voir fig. 18 et fig. 19, planche XII).

Chez les tritons, on trouve à peu près la même disposition : près du bord interne des reins allongés en bandelettes, on voit de très minces formations jaunâtres; elles sont plus évidentes vers la portion inférieure des reins, c'est-à-dire au-dessous des glandes sexuelles.

L'observation microscopique démontre que dans cette classe des vertébrés les organes surrénaux ont une forme irrégulière, très allongée, avec un hile près de l'extrémité supérieure, c'est-à-dire un sillon plus ou moins étendu qui se creuse dans l'intérieur, servant de passage aux vaisseaux. Ils sont pourvus d'une enveloppe mince, quoique complète, les séparant des tissus qui les entourent. Quand ils sont isolés du rein, ils sont en rapport avec l'aorte, et avec la veine cave, et entourés des ganglions nerveux du sympathique, qui contiennent de grosses cellules nerveuses rondes ou en poires comme on voit dans la figure 18. Sur quelques préparations, on voit parfois un de ces ganglions nerveux insinué dans le hile, ou enfoncé dans l'intérieur de l'organe; mais, dans ce cas, ces ganglions gardent toujours leur forme et leur individualité, ne se confondant jamais avec le tissu de l'organe environnant. Quand le corps surrénal se trouve enfoncé dans le rein et au-dessous de son enve-

loppe, on a sur les sections des images ressemblant extrêmement à celles des corpuscules de Stannius des reins des poissons osseux (voir fig. 19).

En tout cas, l'organe des amphibiens résulte d'une couche périphérique riche en éléments cellulaires bien colorables directement au-dessous de l'enveloppe fibreuse, et d'une partie intérieure formée par un lâche tissu réticulé ayant parfois toute l'apparence du tissu adipeux, et contenant des vaisseaux à très faibles parois. Sur plusieurs sections, on peut voir dans cette partie intérieure et plus souvent vers le pôle inférieur de l'organe un amas de cellules lymphoïdes.

A fort grossissement la couche corticale apparaît formée de cellules spéciales plutôt grosses, ovoïdes, fusiformes ou pyriformes avec un protoplasma granuleux, contenant souvent des grains très petits et bruns ayant de 9 à 18 μ de hauteur et leur noyau vésiculaire de 6 à 9 μ. Elles sont disposées sur deux ou plusieurs rangs, leur grand axe constamment perpendiculaire à la surface de l'organe, de façon à rappeler la disposition en palissade de certains épithéliums glandulaires. En quelques points on trouve des amas de plusieurs rangs de ces éléments, formant alors comme des séries convergeant vers le centre de l'organe; mais on ne voit jamais de vrais cordons cellulaires.

La masse centrale montre un très faible réseau de fibrilles conjonctives, dans les mailles duquel il y a des cellules adipeuses, et aux points d'entrecroisement de petits éléments conjonctifs.

Je n'ai jamais observé dans la couche périphérique, ni dans l'intérieur, une coloration spécifique après le traitement par les sels chromiques.

En résumé : chez les amphibiens, on trouve les corps surrénaux bien individualisés, isolés, adhérents aux reins, ou inclus dans ces derniers, résultant d'une couche corticale formée de cellules spéciales et d'une partie centrale formée de tissu conjonctif lâche, contenant des vaisseaux et du tissu lymphoïde.

Reptiles. — Dans cette classe de vertébrés, les corps surrénaux ont en général des rapports plus intimes de proximité et de connexion avec l'appareil sexuel qu'avec l'urinaire, comme il résulte des observations de Retzius, Ecker, Ratke, Braün, Wiedersheim, etc.

Je les ai examinés dans quelques Ophidiens (Coluber, Vipera),

dans quelques Sauriens (Lacerta, Chamaeleon) et dans quelques chéloïdiens (Testudo). Fixation ordinaire dans le liquide de Zenker : le matériel exotique, comme le caméléon, était déjà fixé et conservé dans l'alcool.

Ophidiens. — Chez ces animaux, surtout chez ceux qui sont de petite taille, comme ceux que j'ai eus à ma disposition, il est plutôt difficile de distinguer à la dissection les corps surrénaux. Les organes de l'appareil urinaire et du sexuel sont très allongés et réunis ensemble, formant comme deux minces et longs cordons. En opérant avec précaution et à l'aide d'une loupe on peut apercevoir un petit corps allongé en bandelette, de couleur jaunâtre, adhérent au côté interne de l'épididyme chez le mâle et placé entre l'oviducte et le rein chez la femelle. En enlevant en même temps les reins, les glandes sexuelles et leurs conduits excréteurs et coupant systématiquement tous ces organes en bloc, on peut bien étudier la structure et les rapports des corps surrénaux.

Comme je l'ai dit, ils sont allongés et aplatis, ayant l'extrémité grosse en avant, comprise entre l'aorte et la veine cave d'un côté et les testicules et l'épididyme, ou l'ovaire et l'oviducte de l'autre, et ils sont en rapport avec les reins par leur extrémité postérieure très amincie.

Ils sont aisément reconnaissables sur les sections par leur structure cellulaire compacte et par la faible teinte jaunâtre de leurs éléments qui est bien plus évidente dans les préparations fixées avec des solutions chromiques.

L'organe est entouré d'une mince enveloppe fibreuse qui se trouve en étroite connexion avec les tuniques de l'épididyme, du testicule et du canal déférent, ou avec celles de l'ovaire ou de l'oviducte, et sur l'autre côté avec la tunique adventice de l'aorte et de la veine cave. De cette enveloppe se détachent de nombreuses cloisons conjonctives assez fortes, qui, s'entrecroisant, donnent lieu à des loges ou alvéoles ronds ou plus souvent allongés, dans lesquels se trouvent amassés les éléments propres du tissu (voir fig. 20 planche XIII). Ces cellules ont une forme à peu près polyédrique, avec un protoplasma granuleux d'une teinte jaunâtre ou foncée, et un noyau rond et vésiculaire. Elles ont de 8 à 10 μ de diamètre et leur noyau de 4 à 5 μ.

Les cloisons conjonctives sont composées d'un lâche tissu de fibres avec de nombreuses cellules fixes, contenant des vaisseaux

capillaires. En certains points, par la confluence de plusieurs cloisons on voit des îlots plus ou moins étendus de tissu interstitiel, qui montre souvent une structure réticulée avec abondance de cellules lymphoïdes. Parfois ce tissu lymphoïde se trouve directement sous l'enveloppe fibreuse formant comme un petit lobe lymphatique.

On voit en plus beaucoup de petits ganglions nerveux inclus dans l'organe parmi les cordons ou au-dessous de l'enveloppe.

Il y en a de plus gros réunis en groupe vers le côté adhérent à l'épididyme ou à l'ovaire, et on dirait même que le bord qui est directement en contact avec les organes sexuels résulte presque entièrement d'éléments ganglionnaires nerveux (voir fig. 20). Les cellules de ces ganglions sont assez bien distinctes par leur forme caractéristique, le gros noyau contenant des nucléoles et leurs dimensions plus fortes que les cellules propres de l'organe surrénal.

Sauriens. — Dans cet ordre de reptiles, les corps surrénaux ne sont pas si allongés que dans les ophidiens et s'observent facilement à l'œil nu, à moins que l'animal ne soit de taille trop petite. Ce sont de petits corps de forme ovoïde ou allongée situés en haut et du côté interne des reins, immédiatement derrière les testicules ou les ovaires, en rapport par leurs faces postérieures et externes avec le pôle du rein et les ganglions du sympathique, et par leur bord interne avec les gros vaisseaux médians.

La structure est la même que celle décrite plus haut chez les ophidiens; mais on observe en général que le stroma conjonctif est moins développé et qu'il y a une plus grande vascularisation. Aussi, chez les caméléons (fig. 21), on voit que la séparation des groupes ou cordons cellulaires est presque exclusivement faite par de vaisseaux sanguins à parois très faibles et que les cellules des cordons se mettent en contact avec les parois des vaisseaux, formant parfois autour d'eux comme des couronnes d'éléments. On dirait qu'il n'y a pas un gros vaisseau central; mais on en voit beaucoup de petits disséminés dans l'organe. Les ganglions nerveux inclus dans l'organe semblent aussi moins nombreux que chez les ophidiens; cependant, au dehors de l'organe et dans ses environs, surtout près du bord interne, on en voit plusieurs et très gros.

Chéloniens. — Chez les tortues, les organes surrénaux sont de minces corps allongés, ou mieux en poire, ayant l'extrême gros en haut directement appliqué sur le pôle supérieur des reins et un peu

au-dedans d'eux, complètement cachés par les testicules ou les ovaires. Ils ont une teinte jaunâtre ou grise et leur surface raboteuse avec de fines rainures formant comme un réseau.

A l'observation microscopique leur structure se montre tout à fait identique à celle décrite chez les ophidiens.

Dans les reptiles on trouve donc un corps surrénal bien plus complexe que dans les classes précédentes. Il est en rapport avec l'appareil sexuel et montre toujours la même structure, soit dans la couche périphérique, soit dans la centrale.

Oiseaux. — Chez les oiseaux, les corps surrénaux, comme forme, grandeur et rapports anatomiques, se rapprochent beaucoup de ceux des reptiles et surtout des chéloniens.

Comme matériel d'observation je me suis servi surtout du poulet et du pigeon; mais aussi de la dinde, du canard, de l'alouette et du merle. Fixation dans le liquide de Müller, de Zenker, ou dans l'alcool absolu.

Chez ces animaux, les corps surrénaux sont représentés par deux petits corps aplatis, de forme ovoïde ou allongée, ou en poire, avec la grosse extrémité en haut, situés au-dessus et au-dedans du pôle supérieur des reins, et immédiatement derrière les glandes sexuelles. Ils sont donc en rapport, sur le côté interne avec l'aorte et la veine cave, en arrière avec les corps vertébraux et les ganglions du sympathique; leur extrémité supérieure arrive presque en contact avec l'angle inférieur des poumons, pendant que l'inférieure, qui est amincie, s'insinue entre les reins et les glandes sexuelles, arrivant jusqu'au déférent chez le mâle. Leurs rapports avec les reins sont moins intimes qu'avec les glandes sexuelles, étant plus facile de les détacher de ceux-là que des testicules chez le mâle et du gros ovaire impair (gauche) chez la femelle. La figure 22, planche XIII, représente une section transversale des corps surrénaux d'un pigeon femelle, très jeune, montrant les rapports avec l'ovaire et les gros vaisseaux.

L'observation microscopique, pour toutes les espèces mentionnées, montre toujours la même structure. L'organe résulte essentiellement de très nombreux groupes cellulaires de différentes formes et grandeurs, soudés ensemble par un tissu interstitiel plus ou moins abondant. Ces groupes, qui sont en effet la section de cordons cellulaires pleins, ont une forme ronde ou allongée selon l'incidence de la coupe. Ces cordons sont très longs et tortueux,

s'entrecroisant et s'entortillant dans tous les sens. Les éléments qui les constituent sont en général disposés avec une certaine régularité; dans la couche périphérique du cordon ils sont plus hauts et disposés avec leur grand axe en rayons. Cependant, par leur forme et disposition, il y a des différences selon les espèces d'oiseaux et aussi selon l'âge des animaux : dans l'alouette et le merle, par exemple, les cellules des cordons sont pour la plupart polyédriques; dans le poulet et le canard on en trouve de même forme, mais aussi de plus allongées, presque comme de l'épithélium cylindrique; dans le pigeon et la dinde, au contraire, elles sont en général allongées et, surtout dans la dinde adulte, on en voit de très allongées, de forme cylindrique ou conique, ou parfois avec les deux extrémités amincies (voir fig. 23). Sur la section transversale du cordon, elles apparaissent alors comme un faisceau d'éléments allongés disposés en rayons autour d'un point souvent excentrique et parfois, surtout quand il y a un espace vide, on a l'image d'un vrai tube glandulaire avec un épithélium cylindrique très haut.

Cette apparence se rencontre fréquemment dans le corps surrénal du pigeon, et elle a été déjà observée par d'autres tels que Stilling et Rabl, qui ont interprété ces formes comme de vrais cordons creux. Mais, en observant attentivement un grand nombre de ces sections, je me suis convaincu que le vide central des cordons est un fait purement accidentel, dépendant probablement de la préparation, soit comme un effet de la rétraction subie par les éléments cellulaires pendant la fixation, de façon qu'ils n'arrivent plus à se toucher avec leurs extrémités centrales, soit comme une suite de la chute ou de la destruction d'autres éléments situés dans le centre du cordon. En effet, lorsqu'on emploie de très forts grossissements, on peut constater parfois dans l'intérieur de ces formations creuses un faible réseau de fibrilles, formant comme des petites loges, qui gardent presque l'empreinte de corps cellulaires : ce qui démontre évidemment que, dans ces cas, il y a disparition des éléments situés dans la partie centrale du cordon. La figure 24 montre justement un de ces soi-disant canaux de l'organe d'un pigeon, où l'on voit dans le vide central le résidu de ce réseau, et dans quelques mailles encore contenus quelques éléments cellulaires. Mais il y a plus : si ce réseau n'était même pas constatable, on pourrait toujours douter de la réalité de ces cordons creux, puisque s'ils étaient vraiment tels, ils seraient certainement plus nombreux ou

au moins plus réguliers, bien que, comme l'a noté aussi Stilling, le vide central soit ordinairement assez irrégulier, étant parfois notablement excentrique et ressemblant plutôt à une large fissure, et d'autres fois de configuration étoilée, se prolongeant avec des fissures qui correspondent aux interstices entre les éléments cellulaires : ce qui démontre que ces derniers se sont éloignés les uns des autres.

Dans le pigeon et le poulet nouveau-nés, les cellules sont en général moins allongées et de forme plutôt polyédrique ou ronde, et les cordons se montrent ordinairement pleins.

Dans toutes les espèces examinées, les cellules se colorent en général faiblement avec les colorations nucléaires, surtout en comparaison avec les éléments conjonctifs. Prenant comme type pour la description le corps surrénal du poulet adulte, on trouve que les cellules du cordon ont en moyenne de 10 à 15 μ de diamètre et leur noyau de 5 à 8 μ. Leur protoplasma finement granuleux contient de très petites gouttelettes graisseuses, qui sont moins évidentes ou font défaut chez l'animal très jeune ou le nouveau-né. De plus, elles contiennent très souvent de très petits grains de pigment jaunâtre, qui sont aussi moins visibles chez le nouveau-né. Dans les préparations traitées par les solutions chromiques, on voit que toute la masse de l'organe a pris une très faible teinte jaune, mais certains cordons seulement sont plus fortement colorés en jaune foncé. Ces cordons spéciaux et groupes de cellules chromophiles sont ordinairement plus petits que les autres et disséminés irrégulièrement de façon à donner aux sections un aspect jaspé, comme si ces éléments plus foncés remplissaient les interstices entre les gros cordons incolores.

Le tissu conjonctif, formant un réseau de cloisons entre les cordons et se continuant avec l'enveloppe extérieure, paraît plus abondant dans certaines espèces, comme le poulet et la dinde, que dans les autres. Il l'est toujours relativement davantage chez les animaux adultes que chez les jeunes. Dans ce tissu interstitiel, on rencontre des vaisseaux à faibles parois et de petits ganglions nerveux, formés de peu de cellules entourées d'une mince capsule. De ces ganglions cependant on en rencontre de plus gros, situés immédiatement au-dessous de l'enveloppe et plus ordinairement sur la face dorsale. Et chez les jeunes oiseaux, on trouve presque constamment sur le bord postérieur interne de l'organe un gros amas de

ganglions nerveux. On voit de plus, dans le tissu interstitiel, de petits amas de cellules lymphoïdes, et dans quelques espèces, comme dans le pigeon, on trouve presque constamment un amas considérable de ces cellules près du bord interne ou sur le côté dorsal, de façon à constituer comme un petit lobe lymphatique (voir fig. 22).

Comme on le voit, non seulement par les rapports anatomiques, mais aussi par la structure, les corps surrénaux des oiseaux se rapprochent de ceux des reptiles.

Mammifères — Dans cette classe des vertébrés, le corps surrénal montre vraiment la plus grande différenciation. Il se trouve éloigné de la glande sexuelle et tout à fait indépendant d'elle, placé au-dessus du rein, d'où son nom de *capsule surrénale*.

Je me suis servi des mammifères de laboratoire : lapins, cobayes, rats, et de nombreux animaux domestiques : chiens, chats, brebis, bœufs, chevaux, et, toutes les fois que je l'ai pu, non seulement d'individus adultes mais aussi des jeunes et des nouveaux-nés.

On sait que la forme et la grandeur de l'organe diffèrent notablement selon les espèces de mammifères. D'après mes observations on pourrait tous les diviser en deux types : chez le cobaye, le rat, et jusqu'à un certain point le lapin, il a une forme globuleuse, étant relativement volumineux : selon Cuvier, dans les rats il arrive jusqu'à 1/4 du volume et du poids du rein. Dans toutes les autres espèces que j'ai examinées, il est bien plus petit et de forme aplatie, plus ou moins triangulaire, variant entre 1/25 et 1/50 du volume et du poids du rein.

Il semblerait, en recueillant les observations plutôt incomplètes fournies par les auteurs d'anatomie comparée, qu'on pourrait réduire à ces deux types les corps surrénaux de tous les mammifères, au moins pour ce qui est des caractères extérieurs. Au premier type on ramènerait ceux des monotrèmes, des marsupiaux, des cétacés, des sirénides, des édentés et des rongeurs ; à l'autre, ceux des ongulés, des insectivores, des carnivores, des chiroptères et des primates.

(*A suivre.*)

Explication des planches.

PLANCHE XI.

Fig. 1. — Section transversale d'un embryon de poulet au 5e jour d'incubation. Grossissement 52 diam. — M. *s.* moelle épinière; C. *d.* corde dorsale; G. ganglion spinal; P. *s.* plaques musculaires; Ao. aorte; V. *c.* veine cardinale; M. mésentère; E. *g.* épithélium germinal; W. canal de Wolff; C. *w.* corps de Wolff; I. intestin; C. *s. r.* ébauche du corps surrénal.

Fig. 2. — Section transversale d'un embryon de poulet au 5e jour. Grossissement 320 diam. — Les mêmes lettres que la fig. 1 et en plus : C. M. corpuscule malpighien du corps de Wolff.

Fig. 3. — Section transversale d'un embryon de poulet au 10e jour. Grossissement 52 diam. — Mêmes lettres, et en plus : C. *v.* corps vertébral; A. *v.* arche vertébrale; C. côte; V. cav. veine cave; C. *l. s.* cordon limitrophe du sympathique; S. glande sexuelle; M. *l.* conduit de Müller; R. rein définitif; M. *m.* masse musculaire.

Fig. 4. — Section transversale d'embryon de poulet au 10e jour. Grossissement 320 diam. — Mêmes lettres que dans les figures précédentes.

Fig. 5. — Tissu du corps surrénal dans une section d'embryon de pigeon au 16e jour d'incubation. Grossissement 490 diam. — C. cordons cellulaires; T. *c.* tractus conjonctifs.

Fig. 6 et 7. — Sections transversales d'un embryon de chien (long 48 mm.). Grossissement 24 diam. — M. *s.* moelle épinière; V. vertèbre; M. *m.* masses musculaire; Ao. aorte; V. cav. veine cave; R. rein; C. *s. r.* Corps surrénal; C. *l. s.* cordon limitrophe du sympathique; T. *l.* tissu lymphoïdes; C. W. Corps de Wolff.

Fig. 8. — Section longitudinale d'un embryon de chien (long. 48 mm.). Grossissement 24 diam. — Mêmes lettres que la fig. précédente, en plus : W. canal de Wolff; V. *r.* Veine rénale; U. uretère.

Fig. 9. — Morceau du corps surrénal du même embryon de chien. Grossissement 320 diam. — A. Enveloppe conjonctive externe; C. groupes et cordons des cellules; T. *c.* cloisons de tissu conjonctif; V. vaisseaux; Gl. glomérules vasculaires inclus.

PLANCHE XII.

Fig. 10 et 11. — Sections transversales d'un embryon humain de 50 jours. Grossissement 24 diam. — M. *s.* moelle épinière; V. vertèbre; C. côte; M. *m.* masses musculaires; Ao. aorte; V. cav. veine cave; C. *l. s* . cordons limitrophe du sympathique; C. *s. r.* corps surrénal; R. rein; T. *l.* tissu lymphatique; M. mésentère.

Fig. 12. — Section longitudinale d'un embryon humain de 60 jours. Grossissement 24 diam. — Mêmes lettres que la fig. précédente, en

plus : V. *r.* veines rénales; V. *c.* veines capsulaires; U. uretère; Gl. glomérules vasculaires.

Fig. 13. — Tissu du corps surrénal d'un embryon de 60 jours (même préparation que la fig. préc.). Grossissement 320 diam. — P. groupes et cordons cellulaires; C. cloisons de tissu conjonctif; V. vaisseaux sanguins.

Fig. 14. — Section longitudinale du corps surrénal d'un embryon humain de 3 1/2 mois. Grossissement 38 diam. — A. Enveloppe fibreuse extérieure; V. vaisseaux centraux; Gl. glomérules vasculaires inclus.

Fig. 15. — Tissu du corps surrénal du même embryon de 3 mois 1/2. Grossissement 320 diam. — A. Enveloppe extérieure; B. groupes cellulaires externes; S. séries cellulaires; C. cloisons conjonctives; V. vaisseaux; Gl. glomérule.

Fig. 16. — Éléments de la même préparation de la fig. précédente. Grossissement 745 diam. — A. Cellules de la couche plus extérieure; B. cellules de la couche centrale; C. éléments conjonctivaux.

Fig. 17. — Section transversale d'un rein de Scyllium stellata (bord postérieur interne). Grossissement 320 diam. — A. Enveloppe fibreuse extérieure; R. parenchyme du rein; S. sillon interrénal; J. organe interrénal; V. vaisseaux; C. corpuscule inclus dans le rein; C. *n.* cellules nerveuses; C. corpuscule inclus dans le rein; C. *n.* cellules nerveuses.

Fig. 18. — Corps surrénal de Rana esculenta. Section longitudinale. Grossissement 175 diam. — A. Couche cellulaire périphérique; C. tissu central; J. hile; G. *n.* ganglions nerveux; Ao. aorte; V. veines.

Fig. 19. — Section transversale du rein et du corps surrénal de Rana esculenta. Grossissement 175 diam. — R. parenchyme rénal; C. *s. r.* corps surrénal inclus dans le rein; A. couche cellulaire périphérique; C. tissu central.

Planche XIII.

Fig. 20. — Section du corps surrénal et des organes sexuels de coluber. Grossissement 120 diam. — C. *s. r.* corps surrénal; Ao. aorte; E. épididyme; T. testicule; C. *n.* cellules nerveuses.

Fig. 21. — Tissu du corps surrénal de Chamaeleon africanus. Grossissement 320 diam. — A enveloppe extérieure; P. groupes cellulaires; C. cloisons conjonctives; V. vaisseaux.

Fig. 22. — Section transversale des corps surrénaux et des organes sexuels d'un pigeon âgé de quelques jours. Grossissement 24 diam. — C. *v.* corps vertébral; M. *m.* masses musculaires; C. *s. r.* corps surrénaux; O. ovaire; Ao. aorte; V. *c.* veine cave; G. *s.* grand sympathique; G. *n.* ganglions nerveux; T. *l.* tissu lymphoïde.

Fig. 23. — Tissu du corps surrénal d'une dinde adulte. Grossissement 320 diam. — P. cordons cellulaires; C. cloisons conjonctives; V. vaisseaux; G. *n.* ganglion nerveux.

Fig. 24. — Tissu du corps surrénal de pigeon adulte. Grossissement

490 diam. — P. cordons cellulaires; C. cloisons conjonctives; J. vide central d'un cordon; R. réseau fibrillaire.

Fig. 25. — Corps surrénal de chien. Grossissement 320 diam. — A. Enveloppe fibreuse; Z. *g.* zone glomérulaire; Z. *f.* zone fasciculée (comme on voit elle a été réduite en longueur); Z. *r.* zone réticulaire; C. cloisons conjonctives; V. vaisseaux; V. *c.* veine centrale.

Fig. 26. — Éléments cellulaires de la même préparation que la figure précédente. Grossissement 745 diam. — A. Éléments de la zone glomérulaire; B. éléments de la zone réticulaire.

Fig. 27. — Corps surrénal de cobaye. Grossissement 320 diam. — Mêmes lettres de la figure 25 en plus : M. groupes cellulaires de la substance médullaire; T. *l.* tissu lymphoïde du stroma.

Fig. 28. — Éléments de la même préparation que la figure précédente. Grossissement 745 diam. — A. Éléments de la zone glomérulaire; B. de la zone réticulaire; C. de la couche médullaire.

Fig. 29. — Partie centrale d'un corps surrénal d'un cobaye adulte. Grossissement 490 diam. — M. groupes d'éléments de la substance médullaire; R. groupes d'éléments de la zone réticulaire; *C. n.* cellules nerveuses d'un ganglion inclus; V. *c.* veine centrale.

Planches XIV.

Fig. 30. — Sections transversales des corps surrénaux humains en grandeur naturelle; A. B. C. D. E. Corps surrénaux de nouveaux-nés; F. G. H. de femmes adultes; J. K. L. d'hommes adultes.

Fig. 31. — Corps surrénal d'un homme âgé. Grossissement 320 diam. — Mêmes lettres des figures 25 et 27.

Fig. 32. — Éléments de la même préparation de la figure précédente. Grossissement 745 diam. — Mêmes lettres des figures 26 et 28.

Fig. 33. — Tissu du corps surrénal d'un homme adulte. Grossissement 120 diam. — Mêmes lettres que dans les figures 25, 27 et 31, en plus : T. *l.* tissu lymphoïde formant presque un petit ganglion inclus et contenant aussi du tissu adipeux.

Fig. 34. — Veine centrale d'un corps surrénal d'une femme adulte. Grossissement 320 diam. — P. groupes cellulaires de la couche médullaire et même de la zone réticulaire; M. masses musculaires épaississant la paroi du vaisseau, section de faisceaux longitudinaux.

Fig. 35. — Vaisseaux veineux du corps surrénal du chien. Grossissement 120 diam. — A. veines de l'enveloppe extérieure; Z. *g.* de la zone glomérulaire; Z. *f.* de la fasciculée; Z. *r.* de la réticulaire et de la couche médullaire.

Fig. 36. — Vaisseaux artériels du corps surrénal du chien. Grossissement 120 diam. — Mêmes lettres que dans la figure précédente.

Fig. 37. — Éléments nerveux de la couche corticale du corps surrénal d'un cobaye très jeune (méthode de Golgi). Grossissement 745 diam. — A. Gonflements fusiformes ou en chapelet des filaments nerveux; B. cellule nerveuse insérée sur le parcours de filaments nerveux;

C. petits corps qu'on trouve dans les points d'entrecroisement des filaments.

Fig. 38. — Éléments nerveux de la couche médullaire du corps surrénal d'un cobaye très jeune. (Méthode de Golgi.) Grossissement 745 diam. — A. cellule nerveuse bi-polaire; B. cellule nerveuse unipolaire; C. réseaux des filaments nerveux en corbeille.

Fig. 39. — Terminaisons des filaments nerveux dans la couche médullaire du corps surrénal d'un chat très jeune. (Méthode de Golgi.) Grossissement 745 diam.

STRUCTURE ET ÉVOLUTION
DU TÉGUMENT EXTERNE

Par Éd. RETTERER
Chef des travaux pratiques d'histologie
à la Faculté de médecine de Paris.

(PLANCHES IX ET X.)

(*Suite et fin* [1].)

D. — *Histogénèse des fibrilles élastiques. — Historique et critique.*

Les Anciens et Bichat connaissaient bien la faculté des téguments de s'étendre, puis de revenir sur eux-mêmes; ils la mettaient sur le compte de la contractilité du tissu. Ils ignoraient la trame élastique.

Hippol. Cloquet[2] a nettement distingué dans la tunique moyenne, densée, serrée et jaunâtre, des grosses artères des fibres circulaires, « dures, fragiles, peu extensibles, très élastiques, non filamenteuses ».

Lauth[3], soumettant à l'examen microscopique le tissu cellulaire (conjonctif), y a trouvé des fibres réunies le plus souvent en mèches, plus rarement isolées.

« Les fibres qui constituent chaque mèche individuelle sont à peu près parallèles entre elles, mais leur direction est ondulée; les différentes mèches se croisent irrégulièrement. » Quelquefois, mais rarement, Lauth a trouvé des fibres dichotomes. On voit que Lauth n'a pas distingué les fibres conjonctives des fibres élastiques, du moins dans le tissu conjonctif lâche.

« Les *ligaments jaunes* des vertébrés, continue Lauth, sont formés de fibres lisses, très fréquemment subdivisées, quelquefois droites, ordinairement contournées en demi-cercle, en S ou en spirale et enchevêtrées les unes dans les autres. On voit qu'en supposant même que la fibre ne soit pas élastique par elle-même, le tissu qui résulte de cet arrangement

1. Voir *Journal de l'Anatom. et de la Physiol.*, 1904, p. 337.
2. *Traité d'anatomie descriptive*, t. II, 1822, p. 382.
3. *L'Institut*, t. II, p. 191, 1834.

physique doit nécessairement être doué d'élasticité au plus haut degré, comme le serait un paquet de crins dans nos matelas. »

En se bifurquant, la fibre élastique se divise et se subdivise; ce caractère annoncé par Lauth fut reconnu comme constant par Schwann. Räuschel et Eulenberg[1] le retrouvèrent dans les fibres élastiques des parois vasculaires. Pour Bruns (*loc. cit.*, p. 74), les fibres élastiques ne constitueraient un véritable tissu que dans la paroi des vaisseaux, partout ailleurs elles seraient isolées au milieu des fibres conjonctives.

Burggraeve[2] figure la *fibre jaune élastique* de la membrane propre des artères, des ligaments jaunes, etc., et la caractérise dans les termes suivants :

« Examinée à la loupe, la fibre élastique présente un contour foncé; son volume varie; celle des artères, qu'on peut considérer comme type dans l'espèce, est très forte, recourbée en arc ou en S, se divisant en branches, tantôt courtes, tantôt longues et se bifurquant à leur tour (fig. 22, A). Elle ne se laisse pas dissoudre par l'acide acétique concentré. »

Dès qu'on eut bien distingué la fibre élastique de la fibre conjonctive, on chercha à élucider son histogénèse. On peut grouper les diverses opinions sous les chefs suivants.

f. — *Origine protoplasmique ou cellulaire des fibres élastiques.*

Schwann (*loc. cit.*, p. 148) vit dans l'aorte d'un fœtus de porc un réseau de fibres élastiques avec des noyaux atrophiés; ce seraient les cellules à fibres (Faserzellen) dont les prolongements produiraient les fibrilles élastiques. Il croyait même voir un canal ou lumière au centre des fibres élastiques. Sur un fœtus plus âgé, Schwann vit, dans le ligament cervical, des noyaux plongés dans une substance grise, faiblement striée en long.

Donders[3] partageait d'abord les idées de Henle sur la genèse des fibres élastiques. Une observation plus attentive lui montra que le noyau persiste et reste bien délimité quand les fibres élastiques se développent. Donc celles-ci ne peuvent se former qu'aux dépens du corps cellulaire. Dans le tissu fibreux qui s'insère sur le cartilage articulaire, les disques intervertébraux, etc., il vit la substance intercellulaire se continuer, sans limite aucune, avec les fibres conjonctives. Donc la substance intercellulaire, conclut-il, dérive des mêmes substances que le tissu fibreux. Pour Donders, ce serait la membrane cellulaire qui, en s'accroissant et en se transformant, donnerait naissance aux fibres élastiques.

1. Voir les indications bibliographiques dans Victor Bruns, *Lehrbuch der allgemeinen Anatomie*, 1841, p. 37.
2. *Anatomie de texture ou histologie*, Gand, 1845, p. 41.
3. Form, Mischung und Function der elementären Gewebetheile im Zusammenhang mit ihrer Genese, *Zeitschrift f. wissensch. Zoologie*, t. III, 1851, p. 354, et t. IV, p. 242.

Virchow admit également que les prolongements des *corpuscules du tissu conjonctif* (cellules conjonctives étoilées qui ne représentent que le noyau et la portion chromophile de la cellule conjonctive) se transforment en fibres élastiques.

Pour Hessling, Remak, Gerlach, Ch. Robin, au contraire, toute la cellule se transforme en fibre élastique et cette transformation s'accompagne de l'atrophie du noyau [1].

2. — *Origine nucléaire des fibres élastiques.*

Pour Henle [2], les noyaux pousseraient des fibres qui deviendraient élastiques, tandis que le reste du cytoblastème se transformerait en fibres conjonctives. Il invoque surtout les effets de l'acide acétique, qui a une action identique et sur les noyaux et sur les fibres élastiques.

Il vit en particulier, dans le ligament cervical des fœtus de mammifères, des filaments rubanés qui reliaient les noyaux et résistaient à l'action de l'acide acétique à l'égal des noyaux. Il en conclut que ces fibres procédaient du noyau : de là le nom de *fibres de noyaux*. Sudakewitsch, cité par Küskow (*Archiv f. mik. Anatomie*, vol. 30, p. 33), soutint également, en 1882, que les noyaux prennent part au développement des fibres élastiques. Rappelons également une observation de Gruenhagen (*Archiv f. mik. Anatomie*, t. IX, 1873, p. 282) qui, en dissociant les tendons de la queue de rat ou de souris et en les colorant au carmin, a vu le corps des cellules plates se munir de prolongements en forme d'aile, et présenter une ou deux fibrilles élastiques qui se divisaient dichotomiquement. Küskow (*loc. cit.*, p. 32, 1887) a cru de même, sur le ligament cervical et le cartilage réticulé de fœtus de mammifères, voir la substance du noyau cellulaire émettre des fibres élastiques.

Si je compare les dessins et les descriptions des auteurs précités à mes préparations, il me semble que l'interprétation doit être la suivante : les fibres élastiques prennent naissance dans le protoplasma chromophile péri-nucléaire. Si la cellule est vue à plat, la fibre élastique paraît traverser le noyau ; mais, en réalité, elle ne fait que côtoyer la surface du noyau.

3. — *Origine extra-cellulaire des fibres élastiques.*

Gerber [3] annonça l'un des premiers que le réseau élastique apparaissait dans la substance intercellulaire. Tel est également l'avis de H. Muller, Reichert, Kölliker, Leydig, Frey, etc., qui ont bien observé et figuré les noyaux rangés en séries dans le ligament cervical des fœtus

1. Je renvoie pour la plupart des indications bibliographiques au mémoire de Loisel : Formation et évolution des éléments du tissu élastique, *Journal de l'Anatomie et de la Physiologie*, 1897, p. 194.
2. *Allgemeine Anatomie*, p. 194.
3. *Handbuch der allgemeinen Anatomie*, 2e édit., 1844, p. 119.

de ruminants et de porcs. Mais, prenant les cellules des organes embryonnaires pour des individualités isolées, ils ont regardé la masse indivise située entre ces cellules comme une substance distincte des cellules. Ils ont décrit cette substance comme une masse *intercellulaire* ou *fondamentale*, Schwalbe et Kölliker se fondent sur la présence des noyaux dans le ligament cervical de l'adulte pour conclure que les noyaux ne s'atrophient point durant la formation des fibres élastiques et ne participent pas non plus au développement des fibres élastiques.

Pour Loisel (dans le travail cité plus haut), les cellules qui élaborent les fibres élastiques existent d'abord à l'état d'une masse de protoplasma commun ou plasmodium. Des élaborations particulières, se produisant de place en place, transforment ces masses plasmodiales en cellules à prolongements anastomosés. Dans ces prolongements se forment des fibrilles, qui s'isolent des cellules qui leur ont donné naissance; puis ces fibrilles deviennent granuleuses et acquièrent peu à peu le caractère de fibrilles et de grains élastiques. Un certain nombre de fibrilles restent à l'état d'éléments conjonctifs.

D'autres grains élastiques proviennent de portions de protoplasma détachées et isolées au milieu du réseau fibrillaire.

Pas plus que Reinke, Loisel ne distingue le cytoplasma hyalin du protoplasma chromophile et il ne décide pas laquelle de ces deux substances se transforme en fibres élastiques.

M. Gardner [1] étudia l'histogénèse des fibres élastiques dans les enveloppes ou membranes fœtales de porc, de brebis, de lapin et de cobaye. Fixés par l'alcool ou le liquide de Flemming, les tissus furent colorés par la vésuvine, puis par une solution de fuchsine, additionnée d'acide nitrique. Il est préférable, ajoute l'auteur, de ne pas monter les préparations dans le baume.

Dans la couche qui relie l'amnios au chorion se trouvent des cellules anastomosées, dont le protoplasma contient des granulations se colorant comme les fibres élastiques (fig. 1). Les granulations sont disposées comme les grains d'un chapelet. Ainsi la substance élastique apparaît sous la forme de sphérules dans le protoplasma cellulaire. Plus tard ces sphérules confluent et constituent des filaments très fins. Cette confluence se fait à la périphérie de la cellule comme à la limite des prolongements cellulaires anastomosés.

Le noyau n'a rien à voir avec la formation de la substance élastique. Enfin, les fibrilles élastiques voisines se réunissent pour constituer une fibre épaisse. Nulle part la fibre élastique ne s'allonge pour sortir du corps cellulaire et pour se prolonger dans la substance intercellulaire.

F. Mall [2], après avoir soumis les organes réticulés ou élastiques à l'action de divers réactifs, à celle des ferments digestifs (trypsine), mon-

1. Zur Frage über die Histogenese des elastischen Gewebes, *Biologisches Centralblatt*, t. XVII, 1897, p. 394.

2. Voir les indications bibliographiques de ses travaux dans mon mémoire sur l'Épithélium et le tissu réticulé, *Journal de l'Anat. et de la Physiol.*, 1897, p. 497.

tra qu'une portion du réseau est constituée par des fibres qu'il appelle *blanches* (White), qui n'ont pas la réaction de la substance élastique (Yellow). En comparant les dessins IX et X de mon travail, on saisit d'un coup d'œil les faits signalés par Mall : le réseau ou réticulum est constitué essentiellement par des fibres chromophiles dont certaines portions seules se transforment en fibrilles élastiques. Mais le réseau chromophile n'est nullement identique au tissu conjonctif ou white-fibrous de Mall.

Plus récemment F. Mall (*American Journal of Anatomy*, vol. I, *mém. cit.*, p. 562) emploie une autre méthode pour étudier l'époque et le mode d'apparition des fibres élastiques. Il fait congeler les organes, puis il les coupe et fait bouillir les coupes dans de l'acide acétique à 1 p. 100. Pour ce qui est de la peau, en particulier, il arrive ainsi à dissoudre les faisceaux du syncytium conjonctif; il ne reste qu'un réticulum délicat de fibrilles qui se continue avec l'endoplasma entourant les noyaux. Sur les fibrilles anastomosées et libres reposent les noyaux entourés d'une zone d'endoplasma. Sur les fœtus humains longs de 22 centimètres, la peau fixée par l'alcool, puis lavée, fut débitée en coupes. Les coupes furent bouillies dans une solution d'acide acétique à 1 p. 100 pendant quatre heures. Si l'on détruit les noyaux et l'endoplasma par la potasse, il reste de fines fibres élastiques. Par ces procédés que je qualifierai de grossiers, Mall croit donner une idée du développement des fibres élastiques dans le derme. Les fibres élastiques apparaissent, conclut Mall, autour des faisceaux de fibres conjonctives (around the bundles of white fibres); elles restent recouvertes, surtout aux points où elles s'anastomosent, des noyaux et de l'endoplasma. Mall continue à confondre les fibres conjonctives avec les prolongements chromophiles des cellules conjonctives.

La méthode de Mall est excellente pour constater l'apparition et l'extension des fibres élastiques dans les tissus, mais elle me paraît peu propre à établir les relations génétiques entre le cytoplasma et la substance élastique. Cette remarque peut s'appliquer à la plupart des recherches récentes qui ne portent que sur la distribution et l'apparition des fibres élastiques.

Prenant[1] représente, dans la fig. 543, une coupe du ligament de la nuque d'un fœtus de cheval de six mois : les fibres élastiques se développent dans le corps cellulaire et, dit la légende de la figure « paraissent être le prolongement du corps de ces éléments, *élastoblastes* ». Dans l'intervalle des élastoblastes sont dessinées « des fibres (*fc*) du tissu conjonctif formant la masse fondamentale du ligament ».

Si le dessin est exact pour les fibres élastiques qui se produisent dans le cytoplasma, il ne correspond point à la réalité puisqu'il ne représente pas les formations chromophiles anastomosées qui précèdent et contiennent les fibres élastiques. Quant à *la masse fondamentale*, formée de fibres conjonctives, et se transformant plus tard en fibres élastiques, je ne

1. *Traité d'histologie* par Prenant, P. Bouin et Maillard, p. 634, 1904.

saurais y croire si je m'en rapporte à ce que j'ai vu moi-même. Dans le texte courant, Prenant affirme, au contraire, ce mode de formation des fibres élastiques : « Une substance intercellulaire ou fondamentale, produite par les cellules, dit-il (*loc. cit.*, p. 633), s'ajoute à elles pour constituer le tissu (élastique). Bien plus à l'état adulte, ce ne sont pas les cellules mais c'est la substance intercellulaire qui joue le rôle le plus important. »

Il me paraît inutile de mentionner les travaux des auteurs récents qui se contentent de signaler l'époque d'apparition des fibres élastiques sans en rechercher l'histogénèse.

R. Fischl [1], par exemple, procède ainsi : il décrit le tissu élastique dans le tube digestif des fœtus des 6e, 7e mois et des nouveaux-nés et conclut au point de vue histogénétique (*loc. cit.*, p. 442) : « Le tissu conjonctif se transforme partiellement en réseau élastique. »

Un seul histologiste mérite une mention spéciale. Je veux parler de Poljakoff [2] qui décrit une espèce particulière de cellules conjonctives, qu'il appelle « *Weberzellen* »; elles auraient la faculté d'élaborer des fibrilles collagènes. Le protoplasma de ces cellules émettrait (scheidet aus), par une sorte d'excrétion, des fins prolongements qui simuleraient l'humeur à l'aide de laquelle l'araignée tisse sa toile.

Ces Weberzellen produiraient les fibrilles conjonctives et élastiques :

« La substance *interfilaire* (*hyaloplasma*) de ces cellules élabore des fibrilles *collagènes*, tandis que la substance *filaire* ou chromophile produit des fibres *élastiques*. »

En 1898, j'ai étudié [3] le tissu élastique du ligament cervical de quelques mammifères domestiques. Sur les embryons de cheval et de chien, l'ébauche du ligament est constituée par un cytoplasma commun à plusieurs; les noyaux sont distants de 2 à 6 μ; le protoplasma internucléaire est indivis; il est composé d'hyaloplasma cloisonné par un réticulum chromophile dont les mailles mesurent à peine 2 à 3 μ. Sur les chiens à la naissance, le réticulum chromophile représente des traînées anastomosées épaisses de 4 à 5 μ, qui se transforment avec l'âge en fibres élastiques. Autrement dit, la substance élastique est une élaboration du protoplasma chromophile, et ne résulte pas, comme le voulait Reinke, d'une modification des fibres conjonctives elles-mêmes.

En 1900, j'ai repris l'histogénèse du tissu élastique dans les ganglions lymphatiques du cobaye [4] : sur les ganglions des jeunes animaux le tissu ganglionnaire ne montre qu'un réticulum chromophile et un hyaloplasma; mais à mesure qu'une portion du protoplasma se fluidifie

1. Ueber das Elastingewebe des Säuglingsdarmes, *Jahrbuch f. Kinderheilkunde*, vol. 57, p. 439, 1903.

2. Beiträge zur mikrosk. Anat.... des lokeren Bindegewebes, *Archiv f. mik. Anat.*, t. 45, p. 583, 1895.

3. Texture du ligament cervical, *Société de Biologie*, 9 juillet 1898, p. 743, et Développement et structure du ligament cervical, *ibid.*, 1898, p. 744.

4. Développement et structure des ganglions lymphatiques du cobaye, *XIIIe Congrès international de médecine*. C. R. de la Section d'histologie et d'embryologie, p. 121.

(cavernisation), le réticulum *chromophile* se transforme en réticulum *élastique*. « Il est très facile, ai-je dit (*loc. cit.*, p. 121), de suivre ces métamorphoses, quand on traite les coupes de la même série, les unes par l'hématoxyline ou le carmin, les autres par le procédé d'Unna ou de Weigert. Dans le tissu compact où il se forme des parois vasculaires autour des globules rouges, les fibrilles chromophiles commencent à devenir élastiques dans les cellules endothéliales mêmes. Autour des lacs sanguins qui précèdent la cavernisation, la même transformation s'effectue dans les traînées cellulaires qui persistent. Dans les masses compactes le réticulum élastique apparaît à la limite des follicules clos et suit les traînées interfolliculaires; autour du follicule, il affecte la même disposition concentrique que les autres éléments.... Le réticulum *élastique* dérive du réticulum *chromophile*, dont il prend, dans le tissu plus avancé en évolution, la place et la configuration. Le reste du protoplasma ou hyaloplasma ne contribue pas à sa formation; il est facile de s'en assurer en comparant entre elles des coupes de la même série dont les unes sont colorées par l'hematoxyline et la fuchsine acide et les autres, par le procédé d'Unna ou de Weigert[1]. »

1. Dans cette revue critique, j'ai omis à dessein les résultats dus à l'étude des cartilages réticulés ou élastiques, que je n'ai pas eu encore l'occasion d'examiner moi-même. Je rappelle cependant que parmi les auteurs qui les ont étudiés, les uns (H. Muller, Rabl-Rückhard, Ranvier, etc.) font dériver les fibres élastiques de la substance fondamentale, tandis que, pour les autres (O. Hertwig, Deutschmann, Leo Gerlach, A. Spuler, etc.), les éléments élastiques sont élaborés par les cellules elles-mêmes. Que je cite encore les dernières publications de Hansen dont j'ai déjà parlé. Hansen (Ueber die Genese einiger Bindegewebsgrundsubstanzen, *Anat. Anzeiger*, vol. XVI, p. 417, 1899; et *Undersögelser over Bindevaevsgruppen*, Köbenhavn, 1900. Doctordissertation) a porté ses investigations sur les disques intervertébraux et sur les cartilages réticulés; sur les jeunes embryons de veau, les portions molles de ces disques contiennent des cellules conjonctives, richement anastomosées, au milieu d'une substance fondamentale molle et d'apparence muqueuse. Suivant la technique indiquée plus haut, p. 339. Hansen trouve que ces cellules sont composées d'un protoplasma périnucléaire (endoplasma) et d'un protoplasma cortical (ectoplasma). Les fibrilles conjonctives débutent dans l'endoplasma, mais plus tard l'ectoplasma seul en produit. La substance fondamentale en élabore aussi.

Un seul exemple suffit pour montrer que Hansen a négligé l'étude des jeunes stades et s'est adressé à des tissus trop avancés en évolution. Il figure (*Anat. Anzeiger*, 1899, p. 418, fig. 2, une cellule dont l'endoplasma (substance chromophile) se continue avec des fibrilles élastiques qui auraient pris naissance dans la substance fondamentale ou ectoplasma. En effet plus loin (*loc. cit.*, p. 430 et 432), il parle de formations étoilées qu'on trouve par exemple dans le cartilage aryténoïde du veau (voir la fig. 13); elles siègent en pleine substance fondamentale et se seraient développées aux dépens de l'ectoplasma. Hansen invoque ces images pour soutenir que les substances fondamentales sont vivantes à l'égal des cellules et il attribue à ces étoiles fibrillogènes la propriété de donner naissance aux fibrilles collagènes ou conjonctives et aux fibrilles élastiques. Il suffit de comparer les dessins de Hansen à la figure 3 du texte de mon mémoire sur le Cartilage transitoire (*Journal de l'Anat. et de la Physiol.*, 1900, p. 474) et à mes figures IX et X du présent travail pour voir du premier coup d'œil que les « étoiles fibrillogènes » de Hansen ne sont que la coupe des points nodaux qui résultent de l'anastomose des lames et des filaments chromophiles. Elles peuvent donner naissance à des fibres élastiques, mais point aux fibrilles conjonctives ou collagènes.

Les résultats auxquels j'arrive ne sont pas favorables à l'opinion des auteurs qui ne veulent pas admettre l'existence de fibres élastiques dans l'intérieur des faisceaux conjonctifs. On sait que cette question a été des plus discutées.

Frey[1] figure des fibrilles élastiques dans l'intérieur d'un faisceau conjonctif de la base du cerveau. Il examinait la fibre conjonctive après l'avoir traitée par l'acide acétique.

Ranvier[2] nie l'existence des fibres élastiques dans l'intérieur d'un faisceau conjonctif. Ranvier dissociait le tissu conjonctif par la méthode des injections interstitielles et les individualisait en les traitant à l'acide acétique. « Considérés individuellement, ces faisceaux à surface lisse et nette (du derme), décrivions-nous[3] Ch. Robin et moi-même, sont des cylindres et des prismes à angles arrondis, comprimés ou non sur deux faces. Leurs coupes montrent dans leur épaisseur et autour d'eux des fibres élastiques... »

Un coup d'œil jeté sur des figures IX et X montre que le réticulum chromophile qui, dès l'origine, traverse partout l'hyaloplasma, continue, dans le tissu conjonctif adulte, à occuper d'une part les intervalles des faisceaux conjonctifs, et de l'autre, l'intérieur même de ces faisceaux. Comme les fibres élastiques se développent aux dépens et dans l'intérieur même du réticulum chromophile, il y en aura, dans le tissu adulte, entre les fibres conjonctives aussi bien que dans leur intérieur même.

E. — *Substances fondamentales, intercellulaires, ciment, sérosités, mucines. — Historique et critique.*

Jusque vers le milieu du XIXe siècle, on accordait une importance capitale aux fluides, humeurs ou substances tantôt muqueuses, tantôt lardacées, qu'on observe dans les espaces délimités par les lames du tissu conjonctif (*tela cellulosa* de Haller). Cette substance aurait possédé des qualités de vitalité remarquable; c'est à elle que le tissu conjonctif devait d'être le tissu générateur par excellence.

Bordeu (*loc. cit.*, t. II, p. 735) regarde la *lave*, la *glu* ou la *colle* qui réunit les fibres de l'organe cellulaire comme la substance primordiale aux dépens de laquelle se développent les tissus. C'est elle qui donne l'aspect muqueux au tissu cellulaire; de là le nom de *tissu muqueux* sous lequel il le désigne.

1. *Traité d'histologie*, trad. Spillmann, p. 233, figure 206, 1877.
2. *Traité technique*, 2e édit., p. 285.
3. Article PEAU, p. 15, *Dictionnaire encyclopédique des Sciences médicales*, 1885.

Bichat[1] a défini le système cellulaire (*muqueux* de Bordeu, *conjonctif* des modernes) « un assemblage de filaments et de lames blanchâtres, mous, entrelacés et entrecroisés en divers sens, laissant entre eux divers espaces communiquant ensemble, plus ou moins irréguliers et qui servent de réservoir à la graisse et à la sérosité.... La sérosité paraît être, dans le tissu sous-cutané, en proportion plus considérable que dans les autres parties; elle a surtout plus de tendance à s'y s'accumuler, » dans un membre hydropique par exemple.

Blandin ajoute au texte de Bichat (*loc. cit.*, p. 23) une note des plus curieuses : « Dans l'état sain, la sérosité, peu abondante et à l'état de vapeur, circonstance qui la rend plus élastique et par conséquent plus susceptible de se prêter à la compression, séjourne dans les lieux où elle a été sécrétée; *elle reste d'ailleurs comme collée aux lamelles cellulaires en raison de sa grande viscosité.* »

Heusinger[2] regarde le tissu conjonctif lâche comme du tissu formateur (Bildungsgewebe); on le trouve autour des gros troncs vasculaires; autour de l'intestin et entre les muscles. Pendant la vie, il se présente sous la forme d'une substance molle, demi-fluide, grisâtre, extensible et qui se laisse aisément étirer en fils. Au contact de l'air, ce tissu devient filamenteux.

Au microscope, le tissu formateur se montre composé de corpuscules plus volumineux que ceux du sang.

Cette opinion continua à avoir cours pendant tout le XIXe siècle et on en retrouve des traces chez les contemporains.

Pour Ch. Robin[3], par exemple, la substance organisée peut exister à l'état amorphe, sans qu'elle fasse partie ni de cellules ni de fibres. C'est une substance gélatiniforme et de consistance glutineuse qui existe ainsi dans le cordon ombilical. Il reste là tel qu'il est partout durant les premiers mois ou semaines de la vie embryonnaire.

Lorsque les histologistes modernes disent que le tissu conjonctif muqueux est le stade précurseur du tissu conjonctif fibreux, ils estiment également que la substance muqueuse, intercellulaire, peut évoluer en fibrilles.

Cependant Schwann montra déjà, par la coction, que le tissu conjonctif des embryons diffère de celui de l'adulte. Sur les fœtus de porc, dit-il (*loc. cit.*, p. 143), le tissu conjonctif ne donne pas de gélatine par la coction, tandis que le tissu cellulaire de l'adulte se transforme sous l'influence de la coction en une substance qui, par le refroidissement, se transforme en une gelée transparente (*gluten*, *colla*).

Schwann distinguait donc nettement le cytoblastème formateur et les éléments cellulaires qui y apparaissent de la substance élaborée plus tard par l'activité même de la cellule.

Dans la deuxième moitié du XIXe siècle, les histologistes donnent le

1. *Anatomie générale*, t. I, p. 14, édit. Blandin, 1830.
2. *System der Histologie*, 1822, p. 124.
3. *Anatomie et physiologie cellulaires*. 1873, p. 113.

nom de lymphe aux sérosités qu'on observe dans le tissu conjonctif et ils appellent *substances amorphes*, *intercellulaires* ou *ciment* tout ce qui se trouve entre les éléments figurés (cellules et fibres).

1. — *Sérosités ou plasmas.*

Ranvier (C. R., t. 73, 1871, p. 124) parle de l'accumulation d'un sérum transparent à la suite de l'œdème.

Toutes les mailles du tissu cellulaire, dit Renaut[1], renferment un liquide analogue au plasma de la lymphe, mais qui, à moins qu'il y ait obstacle au cours de cette dernière une fois formée et par suite œdème lymphatique, ne contient pas de fibrine et n'est pas spontanément coagulable. M. Renaut est revenu de cette opinion (voir plus loin. p. 506).

« La sérosité de l'œdème, dit Ch. Robin[2], n'est pas une simple transsudation du plasma, soit sanguin, soit lymphatique, tel qu'il est dans les vaisseaux. »

Pour A. Gautier[3], la sérosité de l'œdème du tissu cellulaire peut être constituée par une simple solution aqueuse des sels du sérum sanguin, enrichis en chlorure de sodium et mélangés de 3 à 7 p. 1 000 d'albumine. Deux analyses de cette sérosité dans un cas où elle s'était infiltrée dans le tissu conjonctif de la peau de la jambe ont donné 3 et 5 p. 1 000 d'albumine et 9 à 15 de sels minéraux.

2. — *Mucine du tissu conjonctif.*

Rollett (*Manuel de Stricker*, p. 53) laisse séjourner des tranches fines de tendons dans de l'eau de chaux; puis, il filtre la solution alcaline, la précipite par l'acide acétique et obtient des flocons insolubles, transparents qui ne sont autres que la mucine. D'après M. A. Gautier[4], l'eau de chaux aurait dissous la *substance unissante* ou *ciment interstitiel* des fibrilles conjonctives et en aurait extrait la mucine.

Les diverses variétés de tissu conjonctif fourniraient diverses espèces de mucines. « La mucine tendineuse, dit Hammarsten[5], est insoluble dans l'acide chlorhydrique étendu, tandis que la mucine de la glande sous-maxillaire et du cordon ombilical s'y dissout ». Il est indubitable qu'il existe dans les tendons une substance spéciale qui les imprègne, que les fixateurs durcissent, et qui empêche la pénétration de la paraffine et des colorants. Il suffit, en effet, comme je l'ai montré[6], de laisser les tendons dans une solution d'acide picrique contenant du sel marin à 2 p. 100 ou dans

1. *Traité d'histologie pratique*, t. I, p. 216.
2. *Leçons sur les humeurs*, 1874, p. 372.
3. *Leçons de chimie biologique*, 1897, p. 439.
4. *Chimie appliquée à la Physiologie*, 1874, p. 526, et *Leçons de chimie biologique*, 1897, p. 441.
5. Voir Hammarsten, *Lehrbuch der physiologischen Chemie*, 1891, p. 27.
6. Note technique sur le tissu tendineux, *C. R. Soc. de Biologie*, 28 mai 1898, p. 577.

une solution aqueuse de bichlorure de mercure et d'acide picrique. Après ce traitement, on peut durcir les tendons adultes, les inclure dans la paraffine, les débiter en coupes sériées comme les tendons embryonnaires.

3. — *Substances fondamentales, intercellulaires ou ciment.*

Le cytoblastème était, de l'avis de Schwann, distinct de la substance amorphe qui fournit la matière gélatineuse.

Pour Cadiat [1] (*loc. cit.*, p. 271) et Tourneux [2] (*loc. cit.*, p. 109) les éléments figurés du tissu conjonctif sont englobés dans une matière amorphe qui les unit et dont la consistance est tantôt gélatineuse, tantôt ferme.

Kölliker [3] (1869, p. 97, et 1889, p. 120) distingue dans le tissu conjonctif : 1° une *substance fondamentale* (Grundsubstanz) ou *intercellulaire*, qui est amorphe ou figurée, et 2° une substance transparente, unissant les fibrilles du faisceau conjonctif (helles Bindemittel).

Frey [4] (p. 228 et 229) parle également d'une *substance intermédiaire, fondamentale, homogène*, qui sépare les faisceaux conjonctifs, et d'un *ciment interfibrillaire* qui réunit les fibrilles d'un même faisceau.

Pour Ranvier [5] (p. 275 et suiv.), il apparaît entre les cellules une *substance intercellulaire* qui, d'abord amorphe et molle, se différencie en fibres conjonctives et élastiques ; mais, entre les fibrilles d'un même faisceau, il se produit un ciment qui les unit.

Renaut [6] (p. 208 et 229) donne le nom de « partie fondamentale » du tissu conjonctif au réseau de cellules fixes ; la substance *intercellulaire* qui en occupe les intervalles est muqueuse ou fibrillaire. Dans chaque faisceau conjonctif enfin, les fibrilles élémentaires sont unies et soudées entre elles par un ciment.

Pour Klemensiewicz [7], les fibrilles d'un même faisceau conjonctif sont réunies par un ciment (Kittsubstanz) qui se fluidifie et se dissout dans l'eau de chaux ou de baryte. Ce ciment est identique à la mucine. Il forme autour du faisceau conjonctif un contour muqueux. Tomsa, cité plus haut, p. 374, est allé plus loin : le ciment homogène et vitreux servirait à unir, à fixer dans leurs rapports la trame collagène, les fibres élastiques et tous les autres éléments du derme.

Pour W. Flemming [8], le ciment (Kittsubstanz) existe dans la fibre ou faisceau de fibrilles conjonctives aussi bien entre les fibrilles qu'à leur

1. Cadiat, *Traité d'anatomie générale*, t. I, 1879.
2. Tourneux, *Précis d'histologie humaine*, 1903.
3. Kölliker, *Histologie humaine*, trad. française, 1869, et *Handbuch der Geweblehre*, 1889.
4. Frey, *Traité d'histologie*, trad. française, 1877.
5. Ranvier, *Traité technique*, 2e édit., 1889.
6. Renaut, *Traité d'histologie pratique*, t. I.
7. Article Hautt, *Real-Encyclopädie der gesammten Heilkunde*, 1896.
8. Beiträge zur Anatomie und Physiologie des Bindegewebes, *Arch. f. mik. Anat.*, t. XII, p. 415, 1876.

surface. C'est à la surface du faisceau que le cément s'accumule en couche plus épaisse par endroits, de sorte qu'il simule une membrane. En gonflant les fibrilles et en coagulant le ciment, les acides donnent lieu aux étranglements qu'on observe sur les fibres conjonctives.

Waldeyer[1] désigne sous le nom de *substances fondamentales ou intercellaires* les substances homogènes et amorphes qui existent dans le tissu conjonctif et qui englobent aussi bien les éléments fibrillaires que les cellules. La consistance de ces substances est mucilagineuse (tissu muqueux) ou ferme, comme dans le tissu conjonctif fibrillaire.

Depuis 1874, Waldeyer soutient que la substance amorphe du tissu conjonctif représente non pas un ciment, mais une substance fondamentale.

Hansen (*loc. cit.*, p. 424 et suiv.) admet également une substance fondamentale, résultant de la transformation de l'ectoplasma, mais cette substance fondamentale se composerait elle-même de fibrilles invisibles ou *masquées* (maskirten) réunies entre elles par une substance intermédiaire (Zwischensubstanz) qu'il qualifie à diverses reprises de ciment (Kittsubstanz).

Pour K. Camillo Schneider[2], la substance conjonctive (Bindesubstanz) apparaît sous trois formes différentes chez les animaux : à l'état d'*enchyme*, de *substance fondamentale*, de *substance fibreuse*.

1° L'*enchyme* ou *tissu enchymateux* est une substance gélatineuse et hyaline qu'on observe chez de nombreux invertébrés (spongiaires, méduses), dans le tissu sous-cutané de la salamandre, dans le corps vitré des vertébrés. Les cellules enchymateuses sont richement ramifiées et ressemblent aux cellules lymphatiques ; le fluide qui les réunit et sépare en même temps ressemble à de la lymphe.

2° La *substance fondamentale* est molle ou bien consistante et représente dans le tissu conjonctif de l'amphioxus des lames homogènes.

3° La *substance fibreuse* ou *tissu fibreux* est constituée par de fines fibrilles réunies ou cimentées en fibres par un peu de substance fondamentale. Les fibrilles ne sont qu'une condensation de la substance fondamentale et ne dérivent pas des prolongements protoplasmiques (chromophiles) des cellules.

Stöhr[3] enfin donne aux substances intercellulaires le nom de *ciment* quand elles existent en petites quantités et celui de *substances fondamentales* lorsqu'elles forment des masses considérables. Elles sont amorphes ou figurées.

Malgré leur diversité apparente, toutes ces théories peuvent se grouper sous deux chefs : pour les uns, il apparaît entre les cellules, et, indépendamment de ces dernières, une masse homo-

1. Kittsubstanz und Grundsubstanz, *Cinquantenaire de la Société de Biologie* (volume jubilaire), 1899, p. 539, et *Arch. f. mik. Anatomie*, t. LVII, p. 1, 1901.
2. *Lehrbuch der vergleichenden Histologie der Tiere*, 1902, p. 77.
3. *Lehrbuch der Histologie*, 10e édit., 1903, p. 51.

gène, représentant une sécrétion ou une excrétion cellulaire. Henle le premier, en 1841, fit provenir la substance fondamentale d'une masse homogène à l'origine. Virchow, Donders, Gerlach, Kölliker attribuèrent également la naissance de la substance fondamentale à une substance qui se développe dans l'intervalle d'un système canaliculé et anastomosé de cellules plasmatiques. Tout en niant les cellules plasmatiques, A. Rollett, Ranvier et Kollmann veulent que la substance fondamentale ne relève pas directement de l'activité du protoplasma cellulaire. Pour les autres, une portion du protoplasma cellulaire se transforme en substance fondamentale. Tels sont Schwann, Max Schultze, Lionel Beale, Brücke, F. Boll, Waldeyer et d'autres; ces auteurs admettent que la partie corticale des cellules se métamorphose elle-même en substance fondamentale.

Comme cela ressort de cette revue, les histologistes ont désigné sous les noms de *ciment*, *substance fondamentale*, ou *amorphe*, tout ce qui n'est ni protoplasma figuré ni fibrilles conjonctives ou élastiques. Tous admettent que la portion superficielle du derme est un dérivé de la portion profonde; la plupart même font entendre sans l'énoncer nettement, que la trame dermique est une condensation du tissu conjonctif sous-cutané.

Nous avons vu (p. 347 et 351) que l'évolution se fait dans un sens précisément opposé; la portion réticulaire du derme représente le stade adulte de la portion superficielle ou papillaire. Le tissu conjonctif sous-cutané est le stade ultime de l'évolution de la trame dermique.

C'est à la face externe ou superficielle du derme que les cellules élaborent un cytoplasma transparent (hyaloplasma); c'est là la *matière amorphe* ou *exoplasma* des auteurs. Mais ce cytoplasma ne se produit pas à la périphérie des éléments cellulaires, il est toujours contenu dans les mailles d'un réticulum chromophile. Peu à peu, l'hyaloplasma évolue et se transforme partiellement en faisceaux de fibrilles conjonctives. Ces faisceaux continuent à rester réunis par des traînées d'hyaloplasma, même dans le derme (voir fig. IX et X). Simultanément, les lames et les filaments chromophiles se modifient, puisqu'il y apparaît des fibrilles élastiques. Cette évolution aboutit à la formation de la trame serrée du derme où les fibres conjonctives et élastiques atteignent leur plein développement. A partir de ce stade, elles commencent à subir des modifications régressives : les faisceaux conjonctifs deviennent moins serrés et entre

eux se produit une substance molle et amorphe qui dérive de la désagrégation, de la fluidification et de l'hyaloplasma et des fibrilles conjonctives et élastiques. En effet, les fibrilles conjonctives s'isolent dans le même faisceau et leur individualité peut être reconnue et poursuivie sur les coupes au milieu de la substance muqueuse qui les réunit (Voir fig. IV, 6).

En résumé, l'hyaloplasma des cellules superficielles du derme est du protoplasma jeune qui est capable de produire des éléments figurés, tandis que la substance muqueuse du tissu conjonctif sous-cutané est un produit de la transformation régressive de l'hyaloplasma et des fibres.

Dans des recherches récentes, M. Renaut est arrivé, par une autre méthode, à des résultats qui se rapprochent beaucoup des miens.

J. Renaut [1], en employant le *bleu de méthyle acide*, a mis en évidence, sur l'épiploon en voie de croissance des jeunes animaux, l'existence de minuscules fils conjonctifs (teints en bleu) qui s'intriquent entre eux et forment une tramule de fibrilles élémentaires de tissu conjonctif. Dès que ces fibrilles se groupent pour former les faisceaux conjonctifs, il apparaît entre elles une substance unissante. En colorant ensuite la préparation par l'éosine, J. Renaut a « pu constater que les fils bleus tramulaires ne font jamais suite à un fil protoplasmique rouge ». Il en conclut avec raison que les prolongements protoplasmiques des cellules fixes ne se transforment pas en fibrilles connectives (collagènes).

Par la comparaison de la figure 1 (Pl. I du mémoire de Renaut) avec mes propres préparations, il me semble qu'il y a concordance entre nos résultats, sauf la différence des termes employés. La substance homogène dans laquelle apparaissent les fils conjonctifs de la tramule correspond à l'hyaloplasma; les prolongements protoplasmiques des cellules endothéliales et fixes représentent les lames et fils chromophiles. Je n'ai jamais vu, pas plus que M. Renaut, un prolongement protoplasmique ou chromophile donner naissance à un fil conjonctif qui est ordonné dans un sens différent du premier. Le seul point qui nous séparait M. Renaut et moi-même, c'était la conception de la substance qui produit les fibrilles conjonctives; dans les deux travaux cités, M. Renaut admettait encore l'existence d'une substance fondamentale dans laquelle se différencie la tramule. Pour moi, cette prétendue substance fondamentale était un protoplasma homogène (*hyaloplasma*) qui appartenait à la cellule, au même titre que le protoplasma granuleux ou chromophile. Depuis cette époque, M. Renaut [2] a communiqué à la Société de Biologie de

1. Sur la tramule du tissu conjonctif, *C. R. de l'Association des Anatomistes*, 5e session, Liège, 1903, et *Archives d'anatomie microscopique*, t. VI, p. 1, 1903.

2. La substance fondamentale continue du tissu conjonctif lâche, *Soc. de Biologie*, 19 décembre 1903, p. 1620.

nouveaux résultats qui, quoique obtenus par une méthode différente de la mienne, concordent entièrement avec mes propres résultats : « La substance qui occupe les espaces interfasciculaires, ce n'est pas de la lymphe, conclut M. Renaut; mais une substance visqueuse et ductile, continue, faiblement colorable par le bleu de méthylène acide comme les collagènes... Je ferai remarquer en terminant que, lorsque Retterer soutenait qu'une substance hyaline délicate, — pour lui dérivée de ce qu'il appelle « l'hyaloplasma » — relie entre eux tous les éléments constitutifs du tissu cellulaire, il exprimait un fait vrai et avait raison. »

En résumé, tout en suivant des méthodes différentes, M. Renaut et moi-même, nous avons vu un protoplasma homogène produire des fibrilles conjonctives; par l'examen des stades évolutifs, je crois en outre pouvoir distinguer ce protoplasma formateur des fibrilles conjonctives ou hyaloplasma d'avec la substance muqueuse qui résulte de la régression des restes d'hyaloplasma et des fibrilles elles-mêmes. C'est grâce à cette fluidification partielle que les restes cellulaires (noyau et protoplasma) deviennent libres dans le tissu conjonctif sous-cutané, tandis que, dans le derme réticulaire, les éléments chromophiles contenant le noyau sont réunis par des anastomoses.

Ces phénomènes expliquent les résultats différents auxquels sont arrivés, par une méthode identique, Ranvier et Renaut en ce qui concerne la forme et les relations des cellules conjonctives (portions chromophiles de ces cellules). Ranvier, étudiant le tissu conjonctif lâche, a décrit des cellules plates, isolées, à la surface des faisceaux conjonctifs. Renaut a vu ces mêmes cellules s'anastomoser largement dans les tendons et dans plusieurs variétés de tissu conjonctif. Or, les tendons occupent par rapport au tissu conjonctif lâche un stade évolutif analogue à celui de la trame dermique comparativement au tissu conjonctif sous-cutané.

Pour donner une idée générale de l'évolution du tissu conjonctif, je ne saurais mieux faire que de comparer le développement du derme à celui des bourses séreuses (muqueuses) et des cavités articulaires. Ces dernières formations sont précédées par un tissu plein, identique à celui des papilles et des follicules clos (fig. 2, 3 et 4 du texte, p. 376) : c'est d'abord un cytoplasma commun à nombreux noyaux, qui se transforme en un tissu réticulé à mailles pleines d'hyaloplasma. Seulement, au lieu d'élaborer des fibrilles conjonctives et élastiques, ce tissu réticulé subit la fonte et se convertit en

une sérosité muqueuse ou en synovie [1] (fig. 5 du texte). Dans le derme, par contre, l'hyaloplasma élabore des fibrilles solides et inextensibles (fibrilles conjonctives) et le réticulum chromophile produit un réseau élastique avant que ces éléments subissent la métamorphose muqueuse. Mais le terme ultime est le même par-

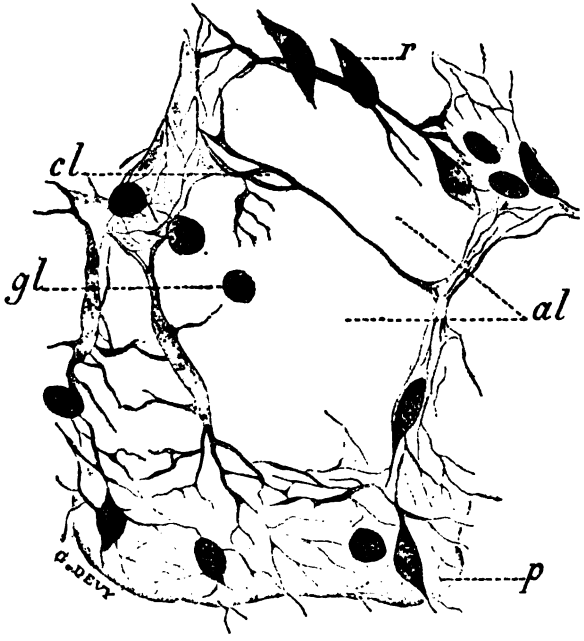

Fig. 5. — *Tissu conjonctif en voie de fluidification lors de la formation d'une bourse muqueuse.* Stade consécutif à celui de la fig. 4 (du texte), p. 377 : en *p*, tissu réticulé à mailles pleines d'hyaloplasma; *al*, aréoles vides provenant de la liquéfaction du protoplasma; *cl*, restes des cloisons chromophiles; *r*, cellules fusiformes et *gl*, cellules rondes représentant deux stades régressifs des éléments cellulaires, étoilés et anastomosés.

tout : il aboutit à la formation de cavités (aréoles du tissu conjonctif, cavités muqueuses ou articulaires) qui contiennent non pas un plasma sanguin ou lymphatique, mais des substances amorphes et semi-liquides provenant de la liquéfaction et des modifications régressives des éléments figurés (fibres et restes cellulaires).

1. Les bourses séreuses accidentelles ou professionnelles sont dues à des irritations mécaniques qui exagèrent et hâtent l'évolution régressive du tissu conjonctif du derme; au lieu d'aréoles petites et espacées, il se produit une cavité étendue, qui se remplit de sérosité.

V. — Revêtement épithélial du tégument et épiderme. Historique et critique.

L'année dernière (*Ce Journal*, 1903, p. 474), j'ai eu l'occasion de faire l'histoire de l'épithélium de revêtement qui, jusque la découverte de la cellule, passait pour du mucus concrété. En ce qui concerne l'épiderme, Victor Bruns, un des premiers (*loc. cit.*, p. 358), y distingua trois couches : 1° le *mucus* ou *rete mucosum* de Malpighi; 2° la couche moyenne, et 3° la couche cornée ou *cuticule*.

Voici comment il comprend la rénovation des cellules épidermiques qui se détachent à la surface de la peau sous forme d'écailles. « Dans les fluides ou humeurs plastiques (Bildungsflüssigkeit), que les vaisseaux cutanés exhalent et répandent à la surface externe du derme, prennent naissance des noyaux qui s'entourent d'une membrane cellulaire. Ces petits noyaux et leurs membranes constituent le mucus de Malpighi. Pendant que ces cellules s'accroissent, elles sont refoulées, vers l'extérieur, par des nouvelles cellules qui se forment au-dessous d'elles. Enfin, après avoir fait partie de la couche moyenne, elles se dessèchent et se desquament finalement. »

Plus tard, en 1857, Oehl[1] appela l'attention sur une couche de cellules serrées et transparentes qui se trouve entre le corps muqueux de Malpighi et la couche cornée. Il lui donna le nom de *stratum lucidum*. Quelles sont les relations génétiques du stratum lucidum, de la couche cornée et du corps muqueux?

Schrön, en 1865, refusa au corps muqueux toute participation à la formation de la couche cornée; il émit l'hypothèse suivante : les glandes sudoripares verseraient leur produit de sécrétion à la surface du corps muqueux, et, en se concrétant, ce produit formerait le *stratum lucidum* d'abord et la couche cornée ensuite. Cette doctrine ne peut s'appliquer aux régions cutanées, telles que la plante du pied du cobaye qui manque de glandes sudoripares. Elle démontre de plus qu'à cette époque on ignorait la constitution cellulaire du *stratum lucidum* et de la couche cornée.

Aufhammer attaqua, en 1869, la théorie de Schrön et regarda le stratum lucidum comme dérivant du corps muqueux de Malpighi. Langerhans, découvrit un peu plus tard, en 1873, une couche cellulaire, sous-jacente au stratum lucidum et caractérisée par la présence de granulations se colorant fortement par le carmin. Il appela cette couche *stratum granulosum*. Le corps muqueux de Malpighi ne se transformerait pas en couche cornée; les cellules du stratum granulosum interrompraient cette transformation, bien qu'elles concourent au développe-

1. Voir, pour la bibliographie antérieure à 1885, Ch. Robin et Retterer, article Peau, *Dictionnaire des Sciences médicales* de Dechambre, p. 44 et suiv.

ment de la couche cornée. Il est intéressant de remarquer que Langerhans continue à regarder les éléments de la couche cornée comme des écailles sans noyau (*Kernlose Schüppchen*).

Unna entreprit, en 1876, une série de recherches par lesquelles il prouva que les cellules du corps muqueux se transforment insensiblement en quelques assises de cellules granuleuses (*stratum granulosum*) et ces dernières en éléments du *stratum lucidum*. Si la pièce a été bien fixée, le noyau de la cellule malpighienne ne se ratatine point, comme on l'a prétendu et comme on le répète encore, pendant ces transformations.

D'après Unna, le noyau persiste et conserve sa forme vésiculeuse jusque dans le stratum granulosum (*Archiv f mik. Anat.*, t. XII, p. 682). Cependant Unna est également dans l'erreur quand il parle du ratatinement et de l'effritement du noyau dans les éléments du stratum lucidum et de la couche cornée (voir plus loin, p. 512). En résumé Unna divise l'épiderme en trois couches : 1° la *couche malpighienne* ou épineuse; 2° la *couche de passage* ou *stratum granulosum*, et 3° la *couche cornée*.

Il subdivise ensuite la couche cornée (voir son schéma, ou fig. IV de la planche XXXI) : 1° en une *assise claire* sus-jacente à ce stratum granulosum; 2° en un *stratum basilaire*; 3° en un *stratum superbasilaire*; 4° en *couche cornée moyenne*; 5° en *couche cornée terminale*.

Depuis ces premiers travaux d'Unna, on a multiplié les investigations sur les couches épidermiques qu'on a subdivisées en nombreuses assises secondaires.

Le *corps muqueux* de Malpighi proprement dit comprendrait les couches suivantes, bien distinctes les unes des autres : 1° une *couche basilaire, génératrice* ou *stratum germinativum*; 2° une *couche muqueuse rétiforme* ou *stratum filamentosum*; 3° une *couche granuleuse* ou *stratum granulosum*.

Ces subdivisions auraient quelque valeur, si dans les conditions physiologiques la couche basilaire servait seule à fournir des générations jeunes par division cellulaire. Or, même chez l'animal normal, on rencontre des mitoses dans la couche moyenne. D'autre part, la couche basilaire présente des fibres épidermiques, il est vrai, moins nombreuses que dans la couche sus-jacente.

Si nous mettons en ligne de compte la muqueuse glando-préputiale du chien, nous y voyons les cellules superficielles capables de se diviser par voie mitosique et de régénérer toutes les couches profondes après que ces dernières se sont transformées en tissu conjonctif primordial. Des phénomènes identiques s'observent dans les cas d'irritation du derme. L'ensemble de ces faits nous autorise à conclure à l'identité de nature, c'est-à-dire de propriétés protoplasmiques des couches muqueuses malpighiennes, malgré la forme variable de leurs éléments cellulaires.

Une remarque sur les filaments d'union ou chromophiles. Depuis que Ranvier les a découverts dans les régions de la peau atteintes d'inflammation légère, de nombreux histologistes les ont mis en évidence dans l'épiderme normal. L'année dernière (*Ce Journal*, 1903, p. 459), j'ai con-

staté l'existence de filaments chromophiles dans l'épithélium antérieur de la cornée physiologique, mais si délicats qu'il a fallu l'objectif à immersion pour les distinguer. Une simple incision de la cornée, par contre, permet de les voir aux grossissements moyens. J'ai fait des constatations identiques sur la peau métatarsienne, comme j'aurai l'occasion de le décrire en détail. Il résulte de ces faits que les filaments d'union ou chromophiles n'ont qu'une existence relative. Je m'explique : dans une cellule épithéliale soumise au mouvement nutritif physiologique, le cytoplasma granuleux et chromophile est si serré que les espaces d'hyaloplasma sont à peine marqués aussi bien dans le corps cellulaire que dans les intervalles intercellulaires. Dès que le mouvement nutritif se prononce à la suite d'irritations quelconques, l'hyaloplasma s'accumule entre les traînées de cytoplasma chromophiles qui, en prenant des dimensions considérables, apparaissent sous la forme de *fibrilles épidermiques* visibles dans le corps cellulaire et s'étendent à travers les lignes claires jusque dans les cellules voisines.

On a l'habitude de séparer le *stratum granulosum* de la couche cornée et d'en faire la couche terminale du corps muqueux de Malpighi. Les cellules du *stratum granulosum* correspondent, à mon avis, au stade évolutif des cellules claires qui se trouvent dans les courbes superficielles de la muqueuse pénienne (fig. X). Les granulations d'éléidine ou de kératohyaline sont un produit alloplastique, ce qui veut dire que le protoplasma tout vivant qu'il soit et capable d'une évolution ultérieure a perdu, par exemple, la propriété prolifique au point de vue régénérateur. Les phénomènes régressifs qui se passent dans le noyau viennent à l'appui de cette manière de voir.

L'atrophie que subit le noyau dans le stratum granulosum a donné lieu à diverses théories. Il en est qui, pour l'expliquer, ont invoqué l'autophagisme des cellules épithéliales. Dès 1883, j'ai montré[1] que le noyau persiste dans les assises profondes de la couche cornée. Il est difficile à voir parce que la coloration concomitante de la kératine empêche de distinguer le noyau. Pour le faire apparaître, il suffit de traiter l'épiderme par les alcalins dilués et de colorer ensuite de la façon ordinaire. Dans l'article *Peau* cité plus haut, j'ai ajouté (p. 55) un autre procédé : l'épiderme qui a été traité par l'acide picrique concentré, est coloré par une solution d'hématoxyline; puis on ajoute une goutte d'acide acétique ou formique. La coloration intense par le carmin au lithium et par la vésuvine, suivie par le traitement à la fuchsine résorcine, vaut mieux encore pour faire apparaître les noyaux dans les couches cornées de l'épiderme de la paume de la main ou de la plante du pied. Pour les régions du corps où l'épiderme est mince, c'est bien plus facile, parce que les cellules se modifient peu avant de se desquamer. Les assertions qu'on lit dans les livres sont absolument contradictoires : pour les uns les noyaux s'atrophient dans le *stratum granulosum* et la couche cornée se distingue par l'absence de noyau; pour les autres, les

1. *C. R. Acad. des Sciences*, 19 février 1883.

noyaux persistent dans toutes les assises de la couche cornée, et ce serait un jeu de les mettre en évidence.

Comme le montre le dessin 1 du texte p. 359, la chromatine du noyau commence dans les cellules du stratum granulosum par confluer en blocs ou sphères compactes; par places, elle se fragmente; de là deux noyaux dans une seule cellule. C'est bien là un exemple de division directe caractérisant la dégénérescence de l'élément. Ce bloc chromatique est entouré de nucléoplasma clair; c'est un phénomène analogue à celui qu'on voit dans les cellules superficielles de la muqueuse pénienne.

En suivant ainsi sur les coupes les restes nucléaires ou plutôt chromatiques, on peut en voir jusqu'au milieu du *stratum lucidum*; plus superficiellement, les granules chromatiques se colorent comme la kératine et les deux substances se fondent en une masse commune.

Au lieu de voir dans la transmutation cornée des cellules épithéliales, le résultat de l'évolution de toute la cellule, on a attribué l'origine de la kératine à l'une ou l'autre portion de la cellule [1]. Pour les uns, ce seraient les fibrilles épidermiques qui se désagrégeraient dans le *stratum granulosum*. Mais les fibrilles épidermiques persistent, quoique moins colorables, dans les *stratum granulosum* et *lucidum*, de sorte que l'éléidine ne peut résulter de leur disparition. Merk [2] les a même retrouvées dans toutes les couches cornées où elles forment un réticulum serré dans la portion corticale des cellules kératinisées. D'autres histologistes font provenir les granulations de kératohyaline de l'intérieur du noyau : les grains chromatiques sortiraient du noyau pour constituer les grains de kératohyaline. La persistance des blocs chromatiques dans les cellules du stratum lucidum réduit cette hypothèse à sa juste valeur. Il est logique de conclure que la substance du noyau dégénère et se transforme pendant que le corps cellulaire élabore les grains de kératohyaline dans le *stratum granulosum*, et que, plus loin, la kératohyaline se fluidifie pour constituer dans le *stratum lucidum* les gouttes d'*éléidine*.

Pour A. Branca [3], les granulations d'éléidine s'observent déjà dans les cellules malpighiennes munies encore de leurs filaments épidermiques. Dans mes expériences sur la transformation des cellules épithéliales des membranes muqueuses en éléments cornés, j'ai constaté également l'apparition des granulations d'éléidine entre le réticulum chromophile, c'est-à-dire leur formation aux dépens de l'hyaloplasma (C. R. Soc. Biologie, 18 et 25 juin 1904).

En résumé, les cellules épidermiques superficielles subissent, dans les conditions physiologiques et dans les régions à épiderme épais et corné, les modifications suivantes : la chromatine du

1. On en trouvera l'historique complet dans les mémoires de F. Weidenreich parus dans les tomes LVI (p. 172) et LVII (p. 583) des *Archiv f. mik. Anat.*; ils traitent de la kératinisation de l'épiderme.

2. *Arch. f. mik. Anat.*, t. LVI, p. 523, 1900.

3. Tégument externe. *Anatomie humaine* de Poirier et Charpy, t. V. p. 779, 1904.

noyau se ramasse en un bloc ou se fragmente en plusieurs masses dans un nucléoplasma homogène; le noyau perd sa structure réticulée. Quant au *corps cellulaire*, il conserve une charpente réticulée, bien que les filaments soient de moins en moins chromophiles; l'hyaloplasma qui remplit ses mailles devient granuleux, puis homogène et de plus en plus consistant à mesure que la cellule approche de la surface externe de la peau.

VI. — Origine du tégument externe. Union de l'épiderme et du derme. Historique et critique.

A. — *Origine du tégument externe.*

C'est aux embryologistes que sont dues les deux doctrines suivantes, qui me paraissent deux erreurs : l'épiderme ne fournirait que des cellules destinées à la desquamation; les téguments résultent de la soudure secondaire de deux membranes dont l'origine est différente. S'il est vrai que rien n'est cru si fermement que ce qu'on sait le moins, le succès de ces théories n'étonnera guère les hommes de science qui, pour se faire une opinion, préfèrent recourir à l'observation plutôt qu'aux autorités. Pour montrer le peu de fondement de ces théories, il me suffira d'opposer aux faits que j'ai exposés les apparences trompeuses qui en ont imposé aux premiers chercheurs et qui reposent en grande partie sur une technique défectueuse. Von Baer[1] compare la formation de la peau à celle du système nerveux central. La partie tournée vers l'extérieur (épiderme) reste à un stade de développement inférieur à la partie qui devient moelle épinière, encéphale, ou derme. C'est dans la partie tournée vers l'intérieur que s'épanouit le plus la vie animale.

On croyait pendant longtemps à l'existence : 1° d'un feuillet *animal* et 2° d'un feuillet végétatif (Théorie didermique). Le feuillet animal fournirait tous les organes nécessaires à la constitution de l'embryon; c'est ainsi que la peau tout entière (épiderme et derme) proviendrait du feuillet animal.

1. *Ueber Entwickelungsgeschichte der Thiere*; *Beobachtung u. Reflexion*, Königsberg, 1828, 1re partie, p. 166.

Bischoff[1] admet cette théorie de Baer et de Pander et fait provenir la peau du feuillet animal (l'épiderme et le derme), puisque deux feuillets seulement existeraient dans l'embryon. Valentin[2] comme Bischoff et tous les histologistes, se rangèrent à l'avis de Schwann[3] en ce qui concernait la façon dont les cellules du derme se transformaient en fibres conjonctives.

A cette constitution *didermique* de l'embryon Remak vint substituer la théorie *tridermique*. De bonne heure, les feuillets externe ou interne produisent un feuillet moyen, origine du tissu conjonctif en particulier. Le développement de la peau se ferait alors de la façon suivante : au feuillet corné ou ectoderme s'accole une assise de cellules provenant du feuillet moyen et portant le nom de feuillet *cutané* ou *dermique*. C'est après le clivage du mésoderme en deux lamelles, que la lamelle pariétale s'accole et s'unit à l'épiderme.

En raison de la vogue dont jouit encore aujourd'hui cette théorie, il me semble nécessaire de donner une analyse détaillée des phénomènes sur lesquels s'est appuyé Remak pour l'émettre.

De chaque côté de l'axe dorsal de l'embryon se trouve, selon Remak[4], une lame indivise, dite *Seitenplatte* (lame latérale). En s'accroissant, la lame latérale se divise, par séparation ou clivage, en deux feuillets secondaires, l'un le feuillet cutané (Hautplatte), et l'autre le feuillet fibro-intestinal (*Darmefasserplatte*). Le feuillet cutané ou dermique, qui est à l'origine sans vaisseau, s'adosse ou s'accole (legt sich an) au feuillet épidermique (*Hornblatte*) sans perdre cependant, comme le montrent les coupes, son autonomie et ses limites nettes.

Plus loin (p. 95), Remak ajoute : « Avant le clivage des lames latérales, on sépare aisément le feuillet épidermique du feuillet moyen; à mesure que le feuillet dermique ou cutané se développe, il s'unit de plus en plus intimement au feuillet épidermique. Cependant, sur les coupes minces, on distingue toujours une limite tranchée entre les feuillets dermique et épidermique; à l'aide de solutions de bichlorure de mercure à 0,2 p. 100 ou d'acide acétique dilué, on arrive facilement à détacher le feuillet épidermique du feuillet cutané. »

Les figures 11 à 21 (pl. XII) que donne Remak de l'embryon de poulet sont destinées à montrer le clivage de la lame latérale, la formation des feuillets cutané et fibro-intestinal; malheureusement ces figures ne représentent guère que des schémas qui laissent partout un espace, une sorte de zone claire, entre le feuillet cutané et le feuillet épidermique. Elles ne donnent aucun détail histologique.

Dès 1860 Kölliker[5] confirme l'hypothèse de Remak : la peau est un dérivé du feuillet externe ou corné (c) et du feuillet moyen (m). Ce

1. *Entwickelungsgeschichte der Säugethiere u. des Menschen*, Leipzig, 1842.
2. *Entwickelungsgeschichte*, Berlin, 1855, p. 272.
3. *Mikroskop. Untersuchungen*, Berlin, 1830, p. 135.
4. *Untersuchungen uber die Entwickelung der Wirbelthiere*, Berlin, 1851, p. 29.
5. *Entwicklungsgeschichte des Menschen*, 1861, p. 337.

feuillet moyen (p), indivis vers le plan médian du corps, émet deux couches latérales, l'une qui s'accole au feuillet externe et constitue la *plaque cutanée* ou derme, et une plaque interne ou fibro-intestinale s'accolant au feuillet interne. La couche latérale externe ou plaque cutanée produit le *derme*.

Schenk [1] considère la peau comme provenant des feuillets externe et moyen : l'épiderme émane du feuillet externe et le derme (cutis) du feuillet moyen. Remak décrivait dans le feuillet moyen une couche spéciale qu'il nomma *couche cutanée*. Schenk ne souscrit pas à cette doctrine, car il n'a jamais vu la couche cutanée apparaître séparément dans le mésoderme. Le derme, continue Schenk, est une partie de la masse prévertébrale qui se transforme en tissu conjonctif. Il ne saurait décider si le derme provient de la portion centrale ou périphérique des prévertèbres; mais il incline à penser que le derme dérive surtout de la masse centrale des prévertèbres, tandis que le tissu sous-cutané provient de leur portion périphérique, comme le veut Götte.

On pensa même pouvoir remonter plus haut encore et établir une distinction des plus tranchées entre les éléments des feuillets externe ou interne et ceux du feuillet moyen.

His [2] avança que les cellules qui constituent le feuillet cutané ou dermique sont de nature parablastique. Leur origine est différente de celle des feuillets externe ou interne (archiblaste). Elles descendraient d'un leucocyte qui aurait par prolifération produit les cellules du rempart germinatif. Ces éléments vont émigrer avec la membrane vasogène dans l'archiblaste.

Le feuillet moyen (*germinativo-moteur*) acquit une importante de plus en plus prédominante dans le développement embryonnaire.

Pour Biesiadecki (*Stricker's Handbuch*), les cellules épidermiques qui se détachent sur l'embryon sont remplacées par des cellules mésodermiques, c'est-à-dire venant du derme.

Une fois accolé à l'ectoderme, le feuillet moyen continue à s'accroître de la profondeur vers la surface. Ses végétations s'avancent même dans l'épiderme, le soulèvent et constituent les *papilles*.

Tous ceux qui se sont occupés du développement histologique de la peau [3] sont d'accord pour considérer les couches superficielles du derme comme représentant un stade plus jeune que les couches profondes. Sur l'embryon humain de 9 centimètres, dit Wilson, apparaissent une série de crêtes sur lesquelles se développent les papilles. A cette époque apparaissent les vaisseaux sanguins dans les couches superficielles du derme. Hebra (*ibidem*, 1880-83) ajoute que les papilles ne sont bien développées qu'à l'époque où il y arrive de gros vaisseaux sanguins. L'arrivée des vaisseaux est donc nécessaire au développement des papilles.

1. *Lehrbuch der vergleichenden Embryologie*, 1874, p. 142.
2. *Untersuch. über die erste Anlage des Wirbelthierleibes*, Leipzig, 1868.
3. Voir Wilson, H. v. Hébra, W. Grefberg, *Mittheilungen aus dem embryologischen Institut*, Wien, 1880-83.

Dominé par la théorie, aucun histologiste n'a cherché à élucider l'origine de la couche superficielle du derme; elle pourrait, en effet, provenir de l'épiderme ; la couche *profonde*, au lieu d'être l'élément générateur, ne représenterait que la partie *produite*.

Sans avoir jamais constaté des signes de prolifération dans le derme, tout le monde affirme que c'est le derme qui prolifère pour produire le tissu conjonctif *jeune* des papilles, ou la couche superficielle du derme riche en cellules.

J. Renaut [1], après avoir étudié le derme des vertébrés inférieurs et des fœtus de mammifères, conclut de ses observations « que la disposition primordiale du derme des mammifères est encore ici celle d'une membrane fibreuse à plans superposés, absolument comparable à celle de l'aponévrose fémorale de la grenouille commune. Cette disposition est celle qui répond à la période où le derme est encore exsangue, c'est-à-dire non pénétré par les vaisseaux. Elle demeure définitive dans les parties du derme qui ne sont pas remaniées par la végétation vasculaire.

« Les changements qui s'opèrent dans l'ordonnance primitivement régulière et formée de plans fibreux superposés du derme fœtal et encore exsangue sont, en effet, exclusivement dus à la végétation secondaire des vaisseaux sanguins au sein de cette membrane. Au-dessous du derme, entre lui et les masses musculaires ou les pièces du squelette, on voit, en effet, se former une masse de tissu connectif muqueux offrant tous les caractères du tissu conjonctif lâche embryonnaire. De nombreux bourgeons vasculaires et des îlots vasoformatifs se forment alors au voisinage des premiers vaisseaux. »

Plus loin (p. 250), M. Renaut ajoute : Dans la zone superficielle ou de remaniement du derme, « le tissu connectif offre une structure intermédiaire entre celle du tissu fibreux et du tissu connectif lâche; il reste parcouru par de nombreux éléments migrateurs. C'est là une portion du derme demeurée transformable, au sein de laquelle, secondairement, les relèvements papillaires prendront leur origine.... Quand la surface tégumentaire tend à se multiplier par la formation des papilles, elle redevient en partie ou tout à fait embryonnaire et apparaît comme l'instrument essentiel de la complication qui s'est opérée. »

S. Minot [2] pense que « la couche superficielle du derme résulte de la condensation du mésenchyme dermal : les cellules s'aplatissent dans le sens de la surface de la peau et le protoplasma forme un réseau très riche et très délicat. Plus tard le protoplasma est plus dense sur la périphérie des noyaux et les cellules représentent des individualités plus prononcées. »

J. Kollmann [3] dit qu'à l'origine le revêtement cutané n'est formé que par l'ectoderme. Ce dernier est d'abord à une seule assise et présente plus tard de nombreuses assises de cellules.

1. *Traité d'histologie pratique*, t. II, 1897, p. 248.
2. *Lehrbuch der Entwicklungsgeschichte*, trad. allemande, 1894, p. 566.
3. *Lehrbuch der Entwickelungsgeschichte des Menschen*, 1898, p. 563.

Cette ébauche du revêtement cutané, qui donne naissance aux poils, aux ongles, aux glandes sébacées et sudoripares, est soutenue par le mésoderme. Celui-ci entoure plus ou moins complètement ces formations épidermiques. A cet enveloppement prennent part les fibres conjonctives, les vaisseaux et les éléments élastiques. Tous ces éléments mésodermiques représentent le derme, qui est uni et soudé à l'épiderme par un ciment.

F. Tourneux [1] continue à soutenir la théorie courante sur l'origine des couches de la peau et il la résume dans les termes suivants : « Des deux couches qui entrent dans la composition de la peau, l'une, superficielle, l'*épiderme*, dérive directement de l'ectoderme, et l'autre, profonde, le *derme*, provient du mésoderme.

« Le derme, continue-t-il (p. 339), formé aux dépens de la couche superficielle du mésoderme (lame musculo-cutanée), ne se délimite nettement qu'au troisième mois. Au sixième mois seulement, les fibres élastiques ainsi que les lobules adipeux apparaissent dans le tissu cellulaire sous-cutané. C'est à la même époque que se soulèvent les papilles dermiques sous la forme d'excroissances du derme qui pénètrent à l'intérieur de l'épiderme. »

O. Hertwig [2] prétend que les cellules épithéliales s'accolent au mésenchyme (mésoderme), qui lui sert de soutien et lui amène les matériaux nutritifs. C'est une union secondaire.

Une membrane sans structure sépare à l'origine les cellules épithéliales et le derme. C'est ce dernier qui prolifère pour former des saillies ou *papilles dermiques*, organes de perfectionnement au point de vue de la nutrition et de la sensibilité de l'épiderme.

Dans la 2e édition française de son Traité (1900, p. 226), Hertwig admet les idées de Rabl pour qui le feuillet dermique ainsi que le fibro-intestinal sont constitués d'abord par des cellules épithéliales cubiques ou cylindriques qui se détacheraient, par migration ou mouvements propres, des cellules isolées qui se répandraient à la surface de ces feuillets où elles forment une couche spéciale, intermédiaire de cellules mésenchymateuses.

« Enfin, dit Hertwig (*loc. cit.*, p. 227), la plaque cutanée, c'est-à-dire la couche épithéliale qui est appliquée contre l'épiderme, constitue encore un important foyer de production de tissu conjonctif. Là le processus s'accomplit plus tard : il débute par une prolifération cellulaire qui aboutit à la disparition complète de la plaque cutanée, épithéliale. « Les cellules, qui jusqu'à ce moment présentaient tous les caractères de cellules épithéliales, dit Rabl, se séparent les unes des autres et perdent ces caractères. » C'est aux dépens de cette partie du mésenchyme que se développe probablement le derme cutané.

1. *Précis d'embryologie humaine*, 1898, p. 338.
2. *Lehrbuch der Entwicklungsgeschichte*, 5e édit., 1896, p. 489.

En un mot, Rabl, le premier, l'a annoncé, les cellules mésodermiques existent comme d'abord à l'état de cellules épithéliales. Ces dernières se modifient dans leur forme et leur structure pour se transformer en cellules et en éléments conjonctifs.

Dans un de ses derniers travaux, le regretté professeur His [1] est venu montrer l'inanité de la théorie des feuillets embryonnaires; la couche (*mésoblaste*), qui apparaît entre l'ectoderme et l'endoderme épithéliaux, est également épithéliale au début; les cellules épithéliales qui la constituent se transforment ultérieurement en tissu conjonctif de la même manière que les bourgeons épithéliaux qui comblent une plaie cutanée (voir *Ce Journal*, 1903, p. 453 et suiv.).

Les dermatologistes ont été frappés depuis longtemps par le fait que, dans les maladies cutanées, les néoformations ne sont pas dues à la lésion primitive du tissu conjonctif.

Auspitz [2], par exemple, s'élève contre la théorie classique d'après laquelle les papilles seraient les premières à être atteintes de troubles nutritifs et, cela, avant les cellules épithéliales.

Pour cet auteur, c'est l'épiderme qui joue le rôle actif dans l'allongement des papilles; en se mutipliant, les cellules épithéliales forment des bourgeons qui s'enfoncent dans le derme, de sorte que l'allonge ment des papilles n'est que secondaire et ne représente qu'un phénomène passif.

Unna [3] est du même avis; les papilles se forment grâce à la pénétration active de bourgeons épithéliaux. Au sixième mois, l'épiderme s'épaissit et pénètre dans le derme. Les portions du derme les plus résistantes, c'est-à-dire qui s'opposent à l'envahissement par l'épiderme, sont caractérisées par une accumulation de petites cellules; elles se transforment peu à peu en papilles, qui reçoivent plus tard des anses vasculaires spéciales. L'activité du derme se manifeste uniquement par ce fait qu'il empêche les prolongements épithéliaux de pénétrer sur certains points. Pourquoi l'épithélium ne s'épaissit-il pas constamment vers l'extérieur? Pourquoi envoie-t-il des prolongements à l'intérieur? Unna croit que l'union intime des cellules *cornées* oppose une grande résistance. En effet, la pénétration des bourgeons épithéliaux ne débute, chez l'embryon, qu'à l'époque où se fait la kératinisation des couches superficielles de l'épiderme.

1. Voir l'exposé des faits dans mon travail sur l'Ébauche squelettogène, etc., *Journal de l'Anatomie*, etc., 1902, p. 503.

2. *Allgemeine Pathologie und Therapie der Haut*, Ziemssen's Handbuch der Hautkrankheiten, 1re partie, p. 205, 1883.

3. *Entwicklungsgeschichte und Anatomie der Haut*, Ziemssen's Handbuch der Hautkrankheiten, 1883. 1re partie, p. 16 et 18.

Unna (*loc. cit.*, p. 19), pense que la fonction des papilles est de servir de coussinet et de filtre nutritif pour l'épiderme. La structure des papilles répond à ce rôle; en effet, le corps papillaire est un feutrage dont les fibres entrelacées en divers sens dérivent du réseau fibrillaire du derme. Par cette disposition, toute traction exercée sur le derme est transmise au corps des papilles, de sorte que ces dernières subissent une tension dans toutes les directions.

La surface des papilles est creusée de sillons dans lesquels sont reçus les prolongements basilaires des cellules épidermiques les plus profondes. A une seule cellule épidermique correspondent trois ou quatre sillons. Les sillons et les crêtes intermédiaires ne sont pas déterminés par la présence de fibrilles conjonctives.

Tout le corps papillaire est revêtu d'une substance transparente, d'une minceur extrême, qui n'affecte jamais la forme d'une membrane à double contour. Cette substance transparente se continue du côté profond jusque dans l'intérieur du corps papillaire. Il est probable que cette substance est identique au ciment que les auteurs (Langer, Flemming, Tomsa, Unna) admettent dans l'intervalle des faisceaux conjonctifs du derme.

Quant au derme, il est essentiellement formé de tissu conjonctif fibrillaire, pauvre en cellules. Les fibres élastiques forment un réseau qui enveloppe les faisceaux conjonctifs. Enfin ces derniers présentent à leur surface des cellules conjonctives plates, analogues à des cellules endothéliales.

Dans les inflammations chroniques de la peau, telles que l'eczéma, les papilles, continue Unna [1], s'allongent grâce à la prolifération de l'épithélium épidermique. Les papilles changent de forme, mais on n'y voit pas de phénomènes actifs de multiplication cellulaire.

Pour Unna, le corps papillaire est uni intimement à l'épiderme sans qu'il existe une relation génétique quelconque entre les papilles et les cellules épithéliales. Plusieurs ont essayé de faire dériver une partie de l'épiderme de la prolifération du tissu conjonctif. C'est une tentative malheureuse et vaine. Unna nie l'existence de la membrane basilaire.

Tout autres sont les idées d'autres dermatologistes en ce qui concerne les relations génétiques de l'épiderme et du derme.

S. Jessner [2] dit que les épithéliums, malgré leur autonomie anatomique et histologique, ne jouent qu'un rôle passif dans les maladies; ils sont sous la dépendance totale du corps papillaire. Le corps papillaire a un tissu conjonctif plus lâche, plus riche en noyaux, un vaste système, sanguin et lymphatique. Le derme proprement dit possède des fibres conjonctives grosses et denses.

L'épiderme vient de l'ectoderme; tout le derme ou chorion provient du mésoderme, bien que le corps papillaire soit autrement constitué que le derme proprement dit.

1. *Die Histopathologie der Hautkrankheiten*, 1894, p. 215.
2. *Ein dermatologisches System*, p. 25 in *Dermatologische Studien d'Unna*, 1893.

E. Kromayer[1] maintient la distinction de la *membrane parenchymateuse* (Parenchymhaut), composée d'épiderme et de la portion du derme qui lui est sous-jacent et qui le nourrit.

Pour Kromayer, la cellule épithéliale est *épithéliophile* ainsi que *desmophile*. La cellule épithéliale est *épithéliophile* parce que ses cellules forment un revêtement continu, sans interruption aucune, sur la peau et les muqueuses. Elle est *desmophile*, en ce sens qu'elle est attirée par le tissu conjonctif et s'unit à ce dernier tissu. En effet, les cellules épithéliales, au moins les assises profondes, adhèrent partout au tissu conjonctif.

Quant à la *fonction* de l'épiderme, elle est passive, selon Kromayer (*loc. cit.*, p. 262) : l'épiderme protège le tissu conjonctif contre les injures extérieures.

Les cellules profondes ou cylindriques possèdent de grands noyaux et peu de protoplasma qui est traversé par les fibres protoplasmiques à direction perpendiculaire du tissu conjonctif du derme; Kromayer donne à ces fibres le nom de *fibres fixatives* (Haftfasern) ; les cellules cylindriques sont unies entre elles par des piquants. Les cellules des couches suivantes sont de même reliées par des filaments d'union. Le réseau fibrillaire ainsi établi entre les cellules malpighiennes constitue une trame qui transforme les pressions exercées sur l'épiderme en tractions agissant obliquement sur la surface superficielle du derme. C'est en vue de cette transformation de force que les cellules épithéliales posséderaient une charpente réticulée et fibrillaire.

Pour E. Kromayer[2] le derme appartient au point de vue physiologique et pathologique à l'épiderme, parce qu'il nourrit ce dernier. L'épiderme correspond au parenchyme des viscères ou glandes et le corps papillaire représente le tissu interstitiel. Ces deux parties forment un seul organe, la peau.

Unna (*loc. cit.*) avait déjà dit que la portion papillaire du derme est en relation constante de développement et de nutrition avec l'épiderme. Il n'y a pas de processus pathologique qui atteigne séparément ou isolément l'épiderme ou le corps papillaire.

Donc Kromayer divise la peau : 1° en peau *parenchymateuse* (épiderme et corps papillaire); 2° en derme proprement dit; 3° en tissu sous-cutané.

La substance fondamentale du derme proprement dit se compose de fibres conjonctives denses, suivant la direction des lignes de Langer; le derme ou couche vasculaire se compose de fibres élastiques très fines qui forment sous l'épiderme le réticulum élastique sous-épithélial d'Unna. Le derme proprement dit est pauvre en noyaux, tandis que la couche vasculaire est très riche en noyaux. Kromayer pense que la couche papillaire et vasculaire, comparée au derme réticulé, repré-

1. Die Parenchymhaut und ihre Erkrankungen, *Archiv f. Entwickelungsmechanik der Organismen*, vol. VIII, 1899, p. 253.

2. Vorschlag zu einer neuen Eintheilung der Haut, *Monatshefte f. prak. Dermatologie*, 13e vol., p. 431, 1891.

sente une zone arrêtée dans son développement. La couche vasculaire conserve son caractère embryonnaire, tandis que le derme change ses propriétés grâce à un dépôt de substance fondamentale, collagène.

A mon avis, l'épithélium précède et engendre partout et toujours le tissu conjonctif, lequel représente le second stade de son évolution. Pour Kromayer, ces deux tissus vivent associés, à l'état de symbiose, mais la vitalité de l'épithélium est subordonnée à celle du tissu conjonctif qui lui amène les matériaux nutritifs (voir encore plus loin, p. 524).

Depuis que Kromayer a formulé ces propositions, il a étudié [1] le développement des nævi et des éphélides; il a vu des cellules épithéliales grossir, se vacuoliser et se détacher de la surface profonde de l'épiderme pour se répandre dans le derme. Là elles évoluent en cellules conjonctives lesquelles élaborent des fibrilles élastiques. Ce processus existerait également dans la peau normale et mériterait le nom de *desmoplasie.*

On voit combien les derniers résultats de Kromayer s'éloignent des miens; toute sa théorie repose sur la propriété que posséderaient les cellules épithéliales de se détacher du complexus original et d'émigrer, par mouvement propre, dans le derme. C'est seulement dans ce nouveau milieu qu'elles se transformeraient en cellules conjonctives. A mon avis, l'épithélium se transforme tout entier aux points où il a pris naissance; toutes les cellules d'un territoire épithélial représentent le premier stade d'un futur nodule ou amas conjonctif [2].

Longtemps avant Kromayer, E. Schweninger [3] avait admis l'amiboïsme des cellules épithéliales qui, par leurs mouvements propres, émigreraient dans le derme.

« Ce sont, d'après les observations histologiques de cet auteur (*loc. cit.*, p. 162), les assises profondes du corps muqueux de Malpighi *qui passeraient d'une façon constante et régulière* dans le chorion ou derme. Ces éléments *épithéliaux seraient déposés dans le tissu cellulaire sous-cutané* et, de là, émigreraient plus loin [4]. Ces éléments représenteraient en

1. Neue biologische Untersuchungen zwischen Epithel und Bindegewebe, *Archiv für Dermatologie*, t. LXII, 1902, p. 299.

2. C'est à dessein que j'ai présenté le tableau complet des variations d'opinion de Kromayer. Bien que cet histologiste ignore mes recherches qui s'étendent sur une période de près de vingt ans, il en est pour lui attribuer la *découverte de la transformation et de l'évolution conjonctive des cellules épithéliales.* Il est facile de faire du neuf, quand on n'est point au courant du mouvement scientifique.

3. Einige Bemerkungen über Wachsthum, Regeneration u. Neubildung auf Grund histologischer u. experimenteller Erfahrungen, *Centralblatt f. medic. Wissenschaften*, 19e année, 1881, p. 161.

4. So führen histologische Untersuchungen, die man an Durchschnitten der Haut in verschiedenen Lebensalter... anstellt, zu der Ueberzeugung, dass epitheliale Gebilde

partie les cellules dites migratrices. Ce sont donc des leucocytes d'origine épithéliale, dont la mère patrie est le corps muqueux de Malpighi, la gaine épithéliale externe du follicule pileux, etc. Et plus loin (*loc. cit.* p. 181), SCHWENINGER ajoute : « La plupart des tissus et surtout ceux qui ont de la tendance à produire des néoformations, possèdent une énergie formative ou prolifique qui n'est jamais au repos complet. Il reste des cellules en excès, c'est-à-dire qui dépassent le chiffre dont le tissu a besoin pour maintenir son équilibre normal : ces cellules en excès deviennent des leucocytes (cellules migratrices); elles passent dans le sang ou la lymphe et dégénèrent plus tard. Les éléments qui se comportent ainsi et qu'on ne retrouve plus tels quels dans l'organisme sont, par exemple, les cellules du tissu osseux, les cellules épithéliales, pigmentaires, etc. »

Les recherches suivantes sont plus précises.

L. Heitzmann [1] a publié deux mémoires des plus intéressants sur le *développement* et sur l'*atrophie* de la peau. Chez les embryons humains de quatre semaines, le derme est constitué par des cellules à protoplasma homogène et fusionné (stade indifférent). Plus tard, ces éléments prennent un aspect fusiforme ou réticulé. C'est en s'infiltrant de substance fondamentale que le protoplasma de certains éléments se transforme en tissu conjonctif. Au huitième mois apparaissent les *papilles* qui montrent aussi bien des corpuscules protoplasmiques que des éléments fusiformes.

Étudiant ensuite la peau de la région mammaire d'une femme de quatre-vingt-trois ans, L. Heitzmann (*loc. cit.*, p. 649) trouve que l'épithélium est aminci (trois ou quatre assises cellulaires seulement). Les papilles sont très petites. Il attribue l'atrophie et la disparition de l'épithélium à sa transformation en tissu conjonctif (*loc. cit.* p. 652).

L. Heitzmann n'a fixé la peau que dans l'acide chromique. Il avoue lui-même que les images de division cellulaire sont peu nettes. Malgré cette technique défectueuse, l'auteur est arrivé à des résultats qui me paraissent des plus intéressants. Il décrit, entre les cellules épithéliales profondes, des aréoles traversées par des tractus et des fibrilles. Il en observe d'analogues dans l'épithélium qui coiffe les papilles. Si je ne m'abuse, Heitzmann a entrevu quelques-uns des phénomènes qui se passent dans l'épithélium, avant qu'il se transforme en tissu réticulé.

B. — *Union du derme et de l'épiderme.*

Dès 1845, Todd et Bowmann [2] ont signalé, à la surface du derme et à la limite de l'épiderme, une zone de substance hyaline qu'ils ont

aus dem Rete Malpighi und wohl vorzüglich aus dessen untersten Schichten schon normaler Weise nicht blos nach oben, sondern auch *constant und regelmässig ins Corium und subcutane Zellgewebe* abgesetzt werden und von da weiter gelangen.

1. *Archiv f. Dermatologie und Syphilis*, vol. XXII, p. 633 et 649, 1889.
2. Voir article PEAU, *Dictionnaire de Dechambre*, p. 32.

appelée *basement membrane*. Ch. Robin la considérait comme un *soubassement* constitué par une accumulation de la substance amorphe du derme. C'est la *membrane basale* ou *vitrée* qui, nous l'avons vu, a été tour à tour admise ou niée par un seul et même auteur.

En 1870, Ranvier (*loc. cit.*) mettait son existence en doute. Plus tard il l'admit en décrivant l'union du derme et de l'épiderme.

« Les dents de la face profonde des cellules épidermiques, de la première rangée, dit RANVIER [1], sont implantées dans la membrane basale et assurent ainsi l'union solide de l'épiderme et du derme. »

A. von Brunn [2] décrit et figure aux cellules profondes de l'épiderme de courts prolongements en forme de bâtonnet, qui pénètrent dans des excavations correspondantes du derme. Il donne à ces prolongements le nom de racines *épithéliales*. On les a trouvés encore à la partie profonde d'autres épithéliums.

Plus loin (p. 19 et 20), v. BRUNN ajoute que les faisceaux conjonctifs du derme se résolvent en fibrilles isolées en arrivant au niveau de la base des papilles.

Pour les embryologistes, la membrane basilaire serait une sorte de ciment qui se produit à l'époque où l'ectoderme et le mésoderme se souderaient ensemble. Cette union serait consolidée par les prolongements protoplasmiques des cellules épithéliales.

D'autres encore, Schütz, Loeb, etc., prétendent que les fibrilles conjonctives du derme traversent la membrane basale et s'étendent entre les cellules épithéliales jusque dans les espaces intercellulaires. Pour Kromayer, les prolongements conjonctifs des fibroblastes se souderaient ensemble dans la cicatrisation des plaies et constitueraient la membrane basilaire limitant le derme et le séparant de l'épiderme.

Herxheimer [3] a signalé dans les couches épithéliales profondes des fibres en spirale qui, du derme, montent en serpentant entre deux cellules basilaires pour disparaître plus loin. Pour Herxheimer ce seraient des fibres servant à la circulation des sucs nutritifs.

Klemensiewicz (*loc. cit.*) compare ces fibres à celles que Flemming a vues se développer dans la couche corticale des cellules conjonctives. Mais alors les fibres chromophiles que figure Flemming correspondent aux fibrilles épidermiques et n'auraient par suite rien à voir avec les fibrilles conjonctives.

Voici d'autre part comment Kromayer, (*loc. cit.*, 1899) comprend les *relations de l'épithélium et du tissu conjonctif*. Sous les cellules cylindriques se trouve une couche transparente et sans structure apparente. C'est la *membrane basilaire* ou *limitante*; à peine visible par places, elle acquiert parfois le quart de l'épaisseur d'un noyau. Ce n'est qu'à partir de la limite profonde de cette membrane que commence à apparaître le

1. *Traité technique*, 2e édit., p. 674.
2. *Handbuch der Anatomie des Menschen* de K. von Bardeleben, Article HAUT, p. 12.
3. Ueber eigenthümliche Fasern in der Epidermis, *Archiv f. Dermatologie und Syphilis*, 1889.

tissu fibrillaire du derme. A la membrane basilaire s'attachent, d'une part, les cellules cylindriques et, de l'autre, les fibrilles conjonctives du derme.

La membrane basilaire ou limitante n'est pas une membrane close; elle est interrompue, en maints points, par des lacunes qui font communiquer les fentes lymphatiques inter-épithéliales avec le tissu conjonctif. Les injections faites avec de l'asphalte dissous dans la térébenthine le démontrent. Donc la membrane limitante a la structure d'un crible à orifices irréguliers.

Quant au *développement de la membrane limitante*, Kromayer l'a étudiée sur les plaies en voie de cicatrisation. A l'origine, les cellules épithéliales glissent et émigrent sur la solution de continuité, les cellules adhèrent et s'attachent à tout ce qu'elles rencontrent et recouvrent : fibres conjonctives, fibroblastes, cellules rondes et capillaires sanguins. Entre la cellule épithéliale et la cellule conjonctive se produisent des espèces de denticulations : la première envoie ses prolongements dans la profondeur et la seconde émet ses prolongements qui vont à la rencontre des prolongements épithéliaux; il en résulte une sorte d'engrenage.

A la suite de cet engrenage, les fibrilles conjonctives de la cellule conjonctive qui sont adossées immédiatement à la cellule épithéliale se fusionnent entre elles et forment une couche homogène, pendant que la cellule conjonctive élabore de nouvelles fibrilles et s'éloigne de la membrane limitante en progressant vers la profondeur.

Les cellules épithéliales profondes prennent aussi part à la formation de la membrane limitante; en effet, on voit, dans l'intervalle des cellules épithéliales de la plaie en voie de cicatrisation, des piquants, et, à leur base ou pied, on aperçoit un pont protoplasmique qui les réunit et qui contribue au développement de la membrane limitante.

Kreibich [1], étudiant la peau œdématiée, macérée ou modifiée par la chaleur trouve que l'union du derme et de l'épiderme se fait de la façon suivante : les fibres conjonctives du derme se terminent superficiellement par des renflements en massue, entre lesquels viennent s'intercaler les pieds des cellules cylindriques ou basilaires de l'épiderme. C'est une union par engrenage.

Merk [2] promène un thermocautère sur un membre amputé et met la peau dans une solution physiologique de sel marin ou dans de l'alcool au tiers.

Dans ces conditions, le pied des cellules basilaires s'allonge, s'effile, et continue à adhérer à la surface du derme. Merk compare ce mode d'adhérence à la façon dont le mucus (l'auteur dit crachat) reste collé sur un vase de porcelaine.

1. Zur Blasenbildung und Cutis-Epidermisverbindung, *Archiv f. Dermatol. u. Syphilis*, t. LXIII, p. 291, 1902.

2. Die Verbindung menschlicher Epidermiszellen unter sich und mit dem Corium, *Monatshefte f. praktische Dermatologie*, vol. 38, p. 362, 1904.

Avouons franchement que ces prétendues expériences ne sont que des altérations chimiques qui n'ont rien à voir avec les phénomènes évolutifs de la matière vivante.

A l'encontre de ces hypothèses, voici ce qu'on observe en ce qui concerne la limite du derme et de l'épiderme.

Au point de vue micro-chimique et structural, Ch. Robin et moi (*Article* PEAU, *loc. cit.*, p. 48), nous avons décrit à cette couche limitant le derme, les particularités suivantes qui la distinguent nettement du tissu cellulaire (conjonctif) et de tous les autres tissus. « Ses propriétés chimiques montrent, contrairement à ce qu'admettent quelques auteurs, qu'elle n'est pas plus une dérivation directe de la substance transformée du tissu fibreux que de celle des épithéliums. Elle présente en particulier une résistance aux acides (et à d'autres agents chimiques qui modifient profondément le tissu cellulaire) qui est des plus caractéristiques. »

Dans le même article (p. 32), nous avons signalé la présence de noyaux épars çà et là dans la membrane basilaire.

En ce qui concerne l'origine épithéliale des membranes basilaires, vitrées, etc., l'observation suivante de Mathias-Duval est démonstrative : « Dans la vésicule ombilicale de divers mammifères, rongeurs et insectivores, il existe, dit Mathias Duval[1], une région où deux épithéliums (l'endoderme de la vésicule ombilicale et l'ectoderme chorial) sont immédiatement en contact, sans interposition d'aucun élément du mésoderme; or, sur la ligne de séparation de ces deux épithéliums, on voit peu à peu apparaître une membrane vitrée qui s'épaissit graduellement; elle ne peut avoir d'autre origine que les cellules épithéliales. »

En d'autres termes, deux surfaces épithéliales en contact élaborent, en évoluant, un tissu nouveau qui a les caractères de la zone qui sépare constamment l'épiderme et le derme.

Les études d'histogénèse portant sur les téguments, les dessins joints au présent mémoire parlent tous en faveur de l'origine épithéliale de cette couche intermédiaire au derme et à l'épiderme. Elles montrent de plus que la substance des membranes basales n'est pas un produit excrété, ni un ciment, ni une substance intercellulaire ou fondamentale. C'est du protoplasma capable d'une évolution ultérieure. Les stades de son évolution sont, en somme,

1. *Précis d'histologie*, 2e édit., 1900, p. 237.

les suivants : le cytoplasma granuleux et très colorable des cellules basilaires se transforme peu à peu en un réticulum chromophile et en un hyaloplasma contenu dans les larges mailles du réticulum. La mince couche transparente que figure cette couche en voie de transformation diffère et du cytoplasma épithélial et du tissu conjonctif sous-jacent dans lequel apparaissent déjà des fibrilles conjonctives. La présence de noyaux entourés parfois d'une mince zone chromophile, munie de prolongements étoilés et anastomosés avec l'épithélium, démontre la nature et l'origine cellulaire de la couche qui sépare le derme de l'épiderme.

VII. — Follicules clos d'origine épithéliale. Historique et critique.

Dans mon mémoire de 1897 (*Ce Journal*, 1897, p. 495), et dans le travail sur l'*amygdale du chien* (*XIIIe Congrès international de médecine*, *loc. cit.*, 1900), j'ai fait l'historique et la critique des opinions relatives à cette question. En étudiant, d'autre part, *la structure et le développement des ganglions lymphatiques* (*Ce Journal*, 1901, p. 474), j'ai montré qu'un *tissu conjonctif primordial* peut prendre naissance en plein mésoderme et évoluer ultérieurement comme celui qui provient de l'épithélium. Je tiens à rappeler ces faits pour prévenir les méprises. Bien que l'épithélium soit la source de tous les autres tissus, ceux-ci et le tissu conjonctif en particulier peuvent, par mitoses, produire des générations cellulaires, capables dans diverses circonstances d'élaborer du tissu conjonctif primordial, puis du tissu réticulé.

Dans la revue qui va suivre, je ne parlerai que des *follicules d'origine épithéliale*.

En 1892, j'ai étudié [1] le développement et l'histogénèse d'une plaque de Peyer qui existe constamment au commencement du côlon du Cobaye. Elle a la structure de l'amygdale adulte; d'où le nom d'*amygdale côlique*. Le tissu réticulé et lymphoïde de cette amygdale est, d'après mes observations, d'origine épithéliale.

Ph. Stöhr [2] a repris l'étude de l'*amygdale côlique* du Cobaye. Les pièces

1. Du tissu angiothélial des amygdales et des plaques de Peyer, *Mémoires de la Société de Biologie*, 9 janvier 1892.

2. Ueber die Entwicklung der Darmlymphknötchen und uber die Rückbildung von Darmdrüsen, *Arch. f. mik. Anat.*, t. LI, 1898.

ont été bien fixées et débitées en coupes sériées; de nombreux dessins accompagnent le travail de Stöhr. On peut suivre sur ces dessins les deux faits que j'ai signalés dès 1892 et que Stöhr confirme : 1° l'épithélium intestinal envoie, au niveau de l'amygdale côlique, des diverticules ou bourgeons épithéliaux qui s'avancent jusqu'à la couche musculaire circulaire; 2° avec l'âge, la partie profonde de ces diverticules disparaît.

Pour moi, le développement des bourgeons épithéliaux précède l'existence du tissu lymphoïde. Stöhr croit le contraire : des leucocytes seraient amenés dans la sous-muqueuse et constitueraient l'ébauche de l'amygdale côlique. Pour expliquer la formation des diverticules épithéliaux, Stöhr invoque les causes finales. Le follicule clos doit prendre contact avec l'épithélium intestinal; pour établir ce contact, ce n'est plus à la mobilité des leucocytes que la Nature s'adresse; c'est à l'épithélium intestinal qu'elle commande de proliférer pour envoyer des diverticules épithéliaux dans le follicule clos.

Stöhr n'a prêté nulle attention aux transformations de ces bourgeons épithéliaux, aux divisions cellulaires et aux transmutations protoplasmiques, que j'ai observées et figurées dans les amygdales et dans les follicules clos du pénis du chien. Alors que j'ai vu partout l'*épithélium* constituer la *cellule initiale* et essentielle, cet histologiste en fait un élément accessoire.

Aucun des dessins de Stöhr n'est fait à un grossissement suffisant pour permettre de voir la structure et de suivre les transformations cellulaires. Bien qu'employant le microscope, Stöhr n'a fait que de la grosse anatomie et du développement morphologique.

Kollmann, en 1900, après avoir étudié l'origine des amygdales *humaines*, conclut dans le sens de Stöhr. Mais, comme j'ai déjà eu l'occasion de le dire (*C. R. Société de Biologie*, 19 mai 1900, p. 491), les matériaux empruntés aux embryons humains sont presque toujours altérés et, par conséquent, impropres à nous renseigner sur la structure et les transformations cellulaires.

Les mêmes remarques s'appliquent à un travail de Hammar[1]. C'est sur les fœtus humains, conservés dans l'acide picrique, le formol, l'alcool, le liquide de Müller ou bichlorure de mercure que Hammar a fait son étude. Je le répète, les matériaux provenant de l'espèce humaine sont le plus souvent modifiés par la maladie ou fixés trop tard pour convenir à l'étude de l'histogénèse. Les meilleurs fixateurs, et ce n'est pas le cas ici, ne peuvent rendre la structure physiologique.

Après avoir débité ces organes en coupes sériées, Hammar a fait la reconstruction des coupes, il donne de beaux dessins relatifs à la morphologie de l'organe embryonnaire. Quant à ce qui concerne l'histologie des amygdales embryonnaires, il se contente d'une description sommaire sans aucune figure. Il dit bien (*loc. cit.*, p. 448) que par la méthode des reconstructions, il a pu constater le fait que j'ai été le pre-

1. Studien über die Entwicklung des Vorderdarms, *Arch. f. mik. Anat.*, t. LIX et LXI, 1902.

mier à annoncer, c'est que les *bourgeons épithéliaux se séparent, à un stade avancé, de l'épithélium superficiel.*

Il a vu des leucocytes dans ces bourgeons épithéliaux et il les regarde comme des éléments venus du mésoderme. En effet, ajoute-t-il, les noyaux des épithéliums se distinguent toujours de ceux des leucocytes par leur volume et leur apparence claire. Il conclut, par conséquent, que ces bourgeons épithéliaux détachés de l'épithélium s'atrophient, dès que les leucocytes mésodermiques les ont envahis.

Pour Hammar, les leucocytes proviendraient des cellules fixes du mésoderme qui se diviseraient pour fournir les générations de petites cellules destinées à envahir les bourgeons épithéliaux et à les faire disparaître.

Von Ebner[1] se range également à l'opinion classique en ce qui concerne l'origine des leucocytes dans les follicules clos de l'amygdale. Mais si l'on examine la figure 898 d'Ebner, on se convainc aisément qu'il ne s'agit nullement de migration leucocytaire. On y peut suivre toutes les phases de transformation des cellules épithéliales en éléments libres.

C'est par l'étude de matériaux insuffisants ou altérés ou à la suite d'idées préconçues que la plupart des histologistes n'ont pas réussi à suivre toutes les phases de transformation d'une cellule épithéliale en tissu réticulé. En employant une bonne méthode, il en est qui ont confirmé mes observations. Ce n'est pas encore chez les mammifères, c'est sur les oiseaux que les faits ont été contrôlés. Les oiseaux possèdent à la partie terminale du tube digestif un amas de follicules clos de structure identique à l'amygdale des mammifères. Une de mes premières recherches a été faite sur cet organe, qui porte le nom de *Bourse de Fabricius.*

En étudiant le développement et la structure de la Bourse de Fabricius, j'ai trouvé que les follicules clos débutaient sous la forme de bourgeons épithéliaux et que, plus tard, l'épithélium donnait naissance aux éléments lymphoïdes.

Stöhr, sans avoir fait d'observation personnelle, oppose à mes résultats les citations d'auteurs, de Stieda, par exemple, qui prétendent que le centre du follicule reste toujours à l'état épithélial et ne présente jamais de tissu lymphoïde.

S. von Schumacher a repris cette recherche; il confirme mes conclusions générales et il donne une description plus précise que celle que j'ai pu faire en 1885 de la transformation de l'épithélium en tissu adénoïde. Les matériaux dont il s'est servi ont été fixés frais dans divers liquides (par exemple ceux de Flemming, de Zenker, dans le formol, le mélange de bichlorure de mercure et d'acide picrique).

1. *Kœlliker's Handbuch der Geweblehre*, t. III, p. 70, 6e édit., 1899.
2. *Journal de l'Anat. et de la Physiol.*, 1885, p. 370.

S. von Schumacher[1] commence par avouer que de prime abord il se refusait à admettre le développement de cellules lymphoïdes, de leucocytes, aux dépens de cellules épithéliales.

Mais, après une étude attentive des stades histologiques, il arriva à se convaincre de la réalité de cette descendance. Ses dessins (figures 2, 3 et 4, pl. I) et sa description semblent la reproduction de mes fig. III et IV du présent mémoire et de mon exposé concernant l'histogénèse des follicules clos des amygdales des divers mammifères et de la muqueuse glando-préputiale du chien. « L'ébauche du follicule se compose, dit-il, à l'origine, d'une masse de cellules polygonales, dont le noyau pauvre en chromatine ne possède qu'un nucléole. Les limites cellulaires sont peu accentuées; tout le follicule a une apparence syncytiale.

« La première modification qu'on remarque dans ces cellules consiste dans l'apparition de vacuoles dans le protoplasma. Ces vacuoles s'élargissent et finalement les cellules ne sont plus reliées entre elles que par des prolongements protoplasmiques plus ou moins larges.

« La masse compacte s'est ainsi transformée en un tissu spongieux. Sur ces entrefaites, les noyaux eux-mêmes ont changé d'aspect et de structure : ils s'enrichissent en chromatine et se colorent d'une façon intense. Ils diminuent de volume.

« Les cellules ainsi modifiées continuent à rester reliées aux cellules épithéliales qui n'ont changé ni de forme ni de structure. Tôt ou tard ces cellules modifiées deviennent libres au milieu des espaces circonscrits par les prolongements des cellules épithéliales qui sont encore anastomosées. Ces cellules libres, formées d'un noyau et d'un mince corps cellulaire, ne peuvent être distinguées des lymphocytes. En un mot, par une série de transformations, les cellules épithéliales peuvent se métamorphoser en lymphocytes. *Les lymphocytes de la portion centrale des follicules clos sont, par conséquent, des descendants de cellules épithéliales.* »

Outre les follicules clos dont la présence est constante dans certaines régions déterminées, on en décrit d'autres dans de nombreux organes.

Ribbert[2] a signalé l'existence d'*amas lymphoïdes* ou *nodules lymphatiques*, groupés dans les organes normaux au voisinage des vaisseaux du sang. Leur trame est composée de *tissu réticulé* dont les mailles contiennent des lymphocytes.

Les lymphocytes proviendraient de la division des cellules fixes.

L'inspection de la figure I du présent mémoire montre que les nodules lymphatiques[2] de la muqueuse glando-préputiale représentent des territoires de tissu conjonctif primordial qui n'est pas arrivé encore à se transformer en tissu conjonctif fibreux.

Sigmund Mayer[3] a fait également remarquer que les glandes (sous-

1. Ueber die Entwickelung und den Bau der Bursa Fabricii, *Sitzungsberichte der kaiserl. Akademie der Wissenschaften in Wien*, vol. CXII, Abth. III, juillet 1903.
2. Beiträge zur Entzündung, *Archives de Virchow*, vol. CL, p. 391, 1897.
3. Adenologische Mitteilungen, *Anatomischer Anzeiger*, vol. X, 1894, p. 181.

maxillaires) de beaucoup d'animaux contiennent dans leur masse des *nodules lymphatiques* (Lymphknoten) qu'on aperçoit déjà à l'œil. Ce fait avait été déjà mentionné par E. Klein et d'autres dans la parotide du cobaye; plusieurs histologistes ont montré depuis combien il est fréquent de voir le tissu lymphoïde ou adénoïde associé aux glandes à conduits excréteurs.

Rubeli [1] trouva dans l'œsophage du porc de nombreux amas compacts de leucocytes, tous en relation intime avec les glandes muqueuses (conduits sécréteurs ou excréteurs). « La substance du follicule clos se continue avec celle du tissu glandulaire ou bien encore les acini sont remplacés par des follicules clos. Pour Rubeli, les acini seraient étouffés par les leucocytes. Tandis que Rubeli admet un remplacement des culs-de-sac par les leucocytes ou une substitution de ces derniers aux premiers, quelques-uns parlent d'une pénétration active des culs-de-sac glandulaires dans l'amas leucocytaire.

B. Rawitz [2] a observé dans les glandes sous-maxillaires de singe (*Cercopithecus sabaeus*) des nodules lymphatiques dans le tissu glandulaire. Ce seraient des amas de cellules lymphatiques groupés autour des conduits excréteurs. Les cellules lymphatiques sont situées dans le tissu conjonctif qui enveloppe les conduits excréteurs.

Il s'agissait d'animaux sains; autour des vaisseaux sanguins de la glande, il n'y avait pas trace de ces amas. Il se demande si ces amas ne résulteraient pas de la migration des leucocytes venant de l'intérieur des conduits excréteurs.

La figure 2 (grossissement 80) représente des cellules ou plutôt des noyaux séparés les uns des autres par quelques tractus fibrillaires.

E. Lefas [3] signale également dans la glande sous-maxillaire de l'homme adulte des amas de cellules rondes infiltrant le tissu conjonctif qui entoure les canaux excréteurs intra-lobulaires. Dans la diphtérie, on en observe aussi dans la parotide. Le tissu conjonctif prend en certains points une apparence réticulée.

Les recherches les plus intéressantes qui aient paru sur ce point ont été faites par Neisse. Cet auteur se proposait de trouver une interprétation rationnelle des néoplasmes dont la parotide est si souvent le siège.

R. Neisse [4] a étudié 14 nouveaux-nés au point de vue de la présence des *nodules lymphatiques* dans les glandes parotidiennes. Chaque glande possédait 8 à 14 nodules lymphatiques épars dans le tissu. Les nodules avaient un volume de 0 mm. 15 : 0 mm. 2 et de 3 mm. 2 : 4 mm. 5. Les petits nodules sont entourés d'une capsule; leur substance est

1. Ueber den Œsophagus des Menschen und verschiedener Hausthiere, *Inaug. Disser. de Bern.*, Berlin, 1889.

2. Ueber Lymphknotenbildung in Speicheldrüsen, *Anatom. Anzeiger*, t. XIV, p. 463, 1898.

3. De la présence d'amas lymphoïdes latents dans la glande sous-maxillaire de l'homme adulte, *C. R. Soc. de Biologie*, 1899, p. 903.

4. Ueber den Einschluss von Parotisläppchen in Lymphknoten, *Anatomische Hefte*, vol. X, p. 289, 1898.

composée de cellules lymphatiques mononucléaires; jamais elle n'est parcourue de voies lymphatiques ni de trabécules. Les nodules *volumineux* ont la structure de ganglions lymphatiques, c'est-à-dire qu'on y distingue une substance médullaire, une corticale, des trabécules, des voies lymphatiques et du tissu adénoïde. « Dans les voies lymphatiques, dit-il (p. 291), il existe souvent de grandes cellules avec un noyau vésiculeux, ovalaire ou arrondi; on pourrait les appeler *cellules épithélioïdes.* » Les capillaires sanguins sont bien développés dans ces nodules volumineux.

Fait des plus remarquables : souvent du tissu *épithélial* existe dans le tissu adénoïde : tantôt ce sont des culs-de-sac isolés qui pénètrent dans le tissu adénoïde; tantôt ce sont des lobes entiers qui sont plongés dans le tissu lymphoïde; enfin, les culs-de-sac glandulaires sont épars dans toute la masse lymphoïde.

Le tissu glandulaire occupe parfois le hile du nodule lymphatique; d'autres fois il pénètre dans l'écorce du nodule. Pour Neisse, il y a substitution (*Substitutierung*) du tissu parotidien au tissu lymphoïde.

D'où proviennent ces culs-de-sac glandulaires dans le nodule lymphatique? se demande Neisse (*loc. cit.*, p. 296). Pour s'en rendre compte Neisse étudia les parotides de fœtus humains de trois, cinq et six mois. Chez tous il observa la présence de nodules lymphatiques.

Neisse a recours, pour expliquer ces faits, aux doctrines classiques : il invoque, par exemple, l'atrophie que Stöhr décrit, dans le travail cité plus haut, dans le processus vermiforme des embryons humains et que Maurer et d'autres admettent pour le thymus.

Les culs-de-sac glandulaires ou traînées épithéliales seraient envahis par les leucocytes mésodermiques et seraient dévorés par ces derniers [1].

Il peut paraître téméraire de comparer entre eux des organes tels que les nodules lymphatiques et les glandes à conduits excréteurs, qui, selon les classiques, seraient d'origine et de constitution toutes différentes. Cependant ici, comme dans les exemples précités, le fait constant et initial consiste dans le développement d'une masse épithéliale qui évolue en tissu conjonctif primordial;

1. Pendant que je corrigeais ces épreuves, Giuseppe Levi a publié (*Anatomischer Anzeiger*, XXV, p. 369) un travail sur la *présence d'éléments épithéliaux dans les nodules lymphatiques de la glande sous-maxillaire* de divers Insectivores, Chéiroptères et Prosimiens. Voici comment Levi explique l'arrivée des éléments épithéliaux au milieu des lymphocytes. Les lymphocytes (mésodermiques) s'accumuleraient autour des conduits excréteurs de la sous-maxillaire pour les comprimer et, finalement, les oblitérer. De plus, ils pénétreraient entre les cellules épithéliales des culs-de-sac sécréteurs dont ils modifieraient la fonction et amèneraient leur retour au stade de cellules indifférentes.

G. Levi n'a pu observer, pas plus que Neisse, la transformation du tissu épithélial en tissu conjonctif. Aussi invoque-t-il, pour expliquer les faits, les mêmes hypothèses qui, à mon avis, sont erronées.

les figures des pl. XVIII et XIX de Neisse semblent la reproduction fidèle des dessins du travail que j'ai publié dans les *Verhandlungen der anatomischen Gesellschaft*, 1895. Or, dans ce travail, je montre que la première ébauche d'un follicule ou d'une plaque de Peyer est représentée par un bourgeon épithélial. C'est l'épithélium seul, et non les éléments conjonctifs, qui prolifère pour constituer l'amas lymphoïde. Les grandes cellules *épithélioïdes* que signale Neisse dans les amas lymphoïdes de la parotide témoignent en faveur des analogies et de la justesse de mon interprétation. La présence de culs-de-sac épithéliaux, isolés dans le tissu lymphoïde, corrobore cette manière de voir.

En somme, les faits que je viens de résumer portent à penser que les membranes épithéliales étalées en surface ou revêtant des culs-de-sac glandulaires fournissent, dans de nombreux organes, des générations cellulaires qui se transforment ultérieurement en tissu *conjonctif* d'abord primordial, puis réticulé. Une portion de ce tissu se fluidifie; il se forme du plasma et des éléments libres et la trame persiste à l'état de tissu conjonctif dense ou fibreux.

L'ensemble des faits que j'ai observés et l'exposé critique que je viens de faire prouvent, comme je l'ai annoncé à diverses reprises depuis 1896, que la structure du protoplasma varie aux diverses phases évolutives d'une seule et même espèce cellulaire. Le cytoplasma de l'assise profonde de l'épithélium est composé de granulations très fines, très serrées et très colorables (*chromophiles*). Dans les conditions normales, un protoplasma clair et homogène (*hyaloplasma*) s'élabore entre les files ou trabécules de granulations chromophiles qui représentent les filaments d'union ou fibrilles épidermiques des auteurs. Si cette transmutation se fait lentement, elle produit un tissu semblable à celui des papilles dermiques, dans lequel le noyau reste entouré d'un cytoplasma chromophile, tandis que la portion périphérique est constituée par le réticulum chromophile dont les mailles sont remplies d'hyaloplasma. Si, comme dans les follicules au début de leur développement, le cytoplasma de la cellule épithéliale se convertit en entier en hyaloplasma, *le premier stade* du tissu conjonctif se présente à l'état d'un protoplasma homogène contenant de nombreux noyaux. Au *second stade* seulement seront élaborées des trabécules chromophiles.

L'hyaloplasma et le réticulum chromophile peuvent ne pas subir d'autre évolution progressive et se fluidifier comme dans les *cavités*

articulaires et les *bourses muqueuses*. Ou bien, comme dans le derme, l'hyaloplasma élabore des fibrilles conjonctives, et le réseau chromophile, des fibres élastiques. Mais, après un laps de temps variable, fibres conjonctives et élastiques finissent également par se transformer lentement, comme dans le *tissu sous-cutané*, en gélatine ou mucus.

En un mot, la cellule épithéliale possède d'abord un cytoplasma à structure *granuleuse*. A celle-ci succède une structure *homogène*, puis *réticulée* ou *réticulée* d'emblée. La structure *fibrillaire* (*fibrilles parallèles* de la fibre conjonctive) ou *réticulée*, puis *élastique* représente le stade *adulte* du protoplasma tégumentaire. Mais la forme *ultime* que prendront toutes les parties dans leur évolution ultime sera également *amorphe*, puisque, dans les couches sous-cutanées, les éléments figurés finissent par dégénérer en substance gélatineuse.

CONCLUSIONS GÉNÉRALES

L'épithélium de revêtement du tégument externe évolue vers les surfaces et externe et interne. Les cellules superficielles subissent l'évolution cornée ou muqueuse. Les cellules des couches moyennes et profondes prolifèrent pour remplacer celles qui se desquament et pour produire des générations cellulaires qui se transformeront en éléments conjonctifs. Cette transformation conjonctive se fait plus lentement au niveau des papilles que dans les régions où apparaissent des follicules clos. Quand il s'agit des papilles, le cytoplasma granuleux et très colorable des cellules épithéliales commence, à la périphérie du corps cellulaire, à s'accroître et à se différencier : 1° en filaments très colorables ou chromophiles et 2° en un protoplasma transparent contenu dans les mailles du réticulum chromophile. Il se forme ainsi un tissu réticulé dont les individualités cellulaires comprennent chacune, outre le noyau, un cytoplasma différencié : 1° en lames et filaments chromophiles anastomosés entre eux et 2° en hyaloplasma compris dans les mailles du réticulum chromophile.

Dans les points où se développent des follicules clos, tout le cytoplasma granuleux et chromophile se transforme en un protoplasma homogène et peu colorable et les noyaux diminuent, la plupart, de volume pendant que le nucléoplasma se transforme en

une masse dense de chromatine. Un certain nombre de noyaux conservent les caractères des noyaux épithéliaux; ils sont riches en nucléoplasma et continuent à se multiplier par karyokinèse. Ce tissu nouveau (épithélial hyperplasié, tissu conjonctif primordial) se compose donc d'un cytoplasma commun à nombreux noyaux. Il ne tarde pas à y apparaître un réticulum chromophile qui cloisonne très irrégulièrement les traînées d'hyaloplasma (fig. V et VI).

L'évolution ultérieure est la même dans le tissu réticulé des papilles et des follicules clos. L'hyaloplasma élabore des fibres conjonctives ou collagènes et une portion du réseau chromophile se transforme en fibres élastiques.

Après avoir constitué une trame serrée et élastique, les éléments se dissocient à la face profonde du derme : fibres conjonctives et élastiques se transforment en une masse gélatineuse, c'est-à-dire en mucine, tandis que les restes cellulaires dégénèrent en leucocytes.

Explication des figures des Pl. IX et X.

Fig. I. — Coupe de la muqueuse glando-préputiale du chien. Obj. 4, oc. 2. — Coloration combinée avec la fuchsine-résorcine de Weigert, l'hématoxyline et la safranine (24 heures). — 1, épithélium; 2, follicule clos dans une proéminence de la muqueuse; 3, chorion revêtu de papilles (4); 5, derme.

Fig. II. — Muqueuse du feuillet interne ou réfléchi de la gaine préputiale d'un chien âgé d'un an et demi. *Liquide de Zenker, coloration successive à la fuchsine-résorcine de Weigert, à l'hématoxyline* et à la safranine. Obj. 8 de Stiassnie, oc. 6. — 1, 1', 1", couche limite du derme et de l'épithélium (le réticulum chromophile est représenté par des traits *sombres* et les fibrilles élastiques sont *noires*); 2, 3, sommet de la papille; 4, 4, faisceaux conjonctifs coupés obliquement ou en travers; *v*, *v*, vaisseaux.

Fig. III. — Portion d'un follicule (à son début) *de la muqueuse glando-préputiale du même chien.* Obj. 8 de Stiassnie, oc. 6. — 1, épithélium ordinaire; 2, épithélium en partie hyperplasié; 3, épithélium hyperplasié, sauf les couches superficielles (3'); 4, quelques cellules épithéliales en voie de transformation; 5 et 6, tissu folliculaire.

Fig. IV. — Portion superficielle d'un autre follicule de la muqueuse glando-préputiale d'un chien âgé d'un an et demi. Obj. 6 de Stiassnie, oc. 6. Hématoxyline; safranine. — 1, revêtement épithélial superficiel; 2, épithélium transformé de la couche moyenne; 3, tissu folliculaire.

Fig. V. — Portion de la muqueuse glando-préputiale avec un follicule intradermique sur un chien d'un an et demi. Obj. 8 de Stiassnie, oc. 6. Zenker, fuchsine acide, hématoxyline, safranine. — 1, épithélium; 2, portion superficielle du derme lisse; 3, extrémité d'un follicule (au stade correspondant à celui de la fig. I en 2); 4 et 5, tissu fibreux.

Fig. VI. — Coupe du derme et du tissu sous-dermique de la portion réfléchie de la gaine préputiale d'un chien d'un an environ. — 1, portion profonde du derme avec le réseau élastique profond; 2, face interne du derme à éléments cellulaires nombreux et à faisceaux conjonctifs serrés; 3, lame superficielle du tissu sous-dermique où les faisceaux conjonctifs commencent à être séparés par une grande quantité de substance amorphe (mucine); 4, fibres élastiques; 5, noyaux libres ou entourés d'un faible corps cellulaire; 6, fibrilles conjonctives isolées dans la mucine.

Fig. VII. — Portion profonde du derme (1) *et premières lamelles du tissu conjonctif sous-cutané* (2 et 3) *du feuillet réfléchi de la gaine préputiale d'un chien d'un an.* — Bichlorure de mercure; carmin au lithium, orcéine, fuchsine-résorcine de Weigert.

Fig. VIII. — Assises épithéliales superficielles de la muqueuse glando-préputiale de la figure I. Obj. 9 Stiassnie, oc. 6. — 1, cellules épithéliales à corps cellulaire et à noyau bien conservés; 2, cellules à corps cellulaire peu colorable, à noyau fragmenté (éléments en voie de liquéfaction et de désagrégation).

Fig. IX. — Section de la peau métatarsienne d'un Cobaye. Obj. 8 Stiassnie, oc. 6. — Liquide de Branca; réactif de Weigert, puis carmin aluné et ensuite hématoxyline. Coupes montées dans le médium de Farrant. — 1, prolongement chromophile coupé en travers; 2, un autre coupé en long; 3, épiderme.

Fig. X. — Portion du derme de la même série de coupes que la figure IX (*derme du métatarse*). — Coloration à la fuchsine-résorcine de Weigert et au carmin aluné. — 1, espaces interfasciculaires pleins d'hyaloplasma; 2, coupe de faisceaux conjonctifs; 3, coupe transversale de fibres élastiques; 4, fibres élastiques vues en long; 5, noyaux.

LES PHÉNOMÈNES DE SÉCRÉTION

DANS LES GLANDES GÉNITALES.

REVUE GÉNÉRALE ET FAITS NOUVEAUX

Par le Dr Gustave LOISEL,
Préparateur d'Embryologie générale à la Faculté des sciences de Paris.

Si l'on considère les glandes génitales en dehors de toute idée finaliste, on remarque bientôt que le fonctionnement de ces glandes intéresse directement la vie de l'individu qui les porte, avant d'intéresser l'espèce. Les ovaires, en particulier, retirent périodiquement à l'organisme, chez les individus qui vivent plusieurs années, une telle quantité de produits, dont beaucoup inutilisables pour l'espèce, qu'on doit voir ici autre chose qu'une fonction de reproduction. Ces produits retirés de l'organisme sont remaniés et probablement transformés complètement par les éléments épithéliaux de l'ovaire, et ce n'est qu'après un temps en général assez long que l'ovaire s'en débarrasse. Il le fait d'abord par une sorte d'excrétion : en rejetant hors de lui, non seulement des éléments cellulaires, les ovules, chargés de produits figurés et de substances liquides dans lesquelles on voit souvent des grains de pigment mais souvent encore des globules de graisse en très grande quantité, nageant au milieu des ovules (voir les pontes d'oursin, par exemple); c'est bien là une excrétion, ou plutôt, si l'on veut, une sécrétion externe dont le mode peut être comparé à celui des sécrétions holocrines de Ranvier.

Mais l'ovaire ne se débarrasse pas ainsi de tout ce qu'il a accumulé; tous les éléments cellulaires chargés de produits chimiques (les ovules) ne sont pas pondus; ceux qui restent sont résorbés et les produits qu'ils renferment repris par les courants circulatoires

(1er mode de sécrétion interne). D'autre part, tous les éléments épithéliaux de l'ovaire, chargés d'élaborer des produits chimiques, ne se transforment pas en ovules; ils restent cellules glandulaires et leurs produits de sécrétion rentrent directement dans le corps de l'individu pour y remplir leur rôle (2e mode de sécrétion interne).

En somme, quand nous considérons seulement la vie des individus, nous ne voyons d'abord, dans tous ces cas, que les modes divers d'une seule et même fonction qui a pour but d'épurer l'organisme de substances dont l'accumulation lui serait vraisemblablement nuisible; ces substances, une fois transformées par les glandes génitales, sont les unes rejetées au dehors sous forme de sécrétion externe (ponte, sémination) et pouvant alors servir à l'espèce, les autres réabsorbées par l'organisme (sécrétions internes) et pouvant servir de nouveau à la vie de l'individu.

Telles sont les idées générales que nous avons retirées de nos propres recherches sur l'histo-physiologie des glandes génitales et que nous allons voir confirmées dans l'exposé critique des travaux les plus récents sur cette question. Nous allons considérer successivement les phénomènes de sécrétion proprement dits : 1° dans les ébauches indifférentiées des glandes génitales; 2° dans les ovaires; 3° dans les testicules.

Première partie.

Les sécrétions dans les ébauches indifférentiées des glandes génitales.

Les notions que l'on trouve exposées dans nos classiques sur les débuts de la sexualité chez les Vertébrés reposent sur des travaux qui datent déjà de quarante ans. Dès 1867, en effet, Bornhaupt, puis, trois ans plus tard, Waldeyer montrèrent que le testicule et l'ovaire dérivent d'une même région de l'épithélium cœlomique, d'un épaississement de cet épithélium qui court tout le long de la face interne du corps de Wolff.

Les connaissances que l'on a sur cette ébauche ne concernent guère que sa morphologie. Pour étudier son fonctionnement prenons, comme point de départ, un embryon de Poulet âgé de quatre à cinq jours; c'est l'âge où, d'après Bornhaupt, commence à

se différencier l'épithélium germinatif. Sur une coupe transversale

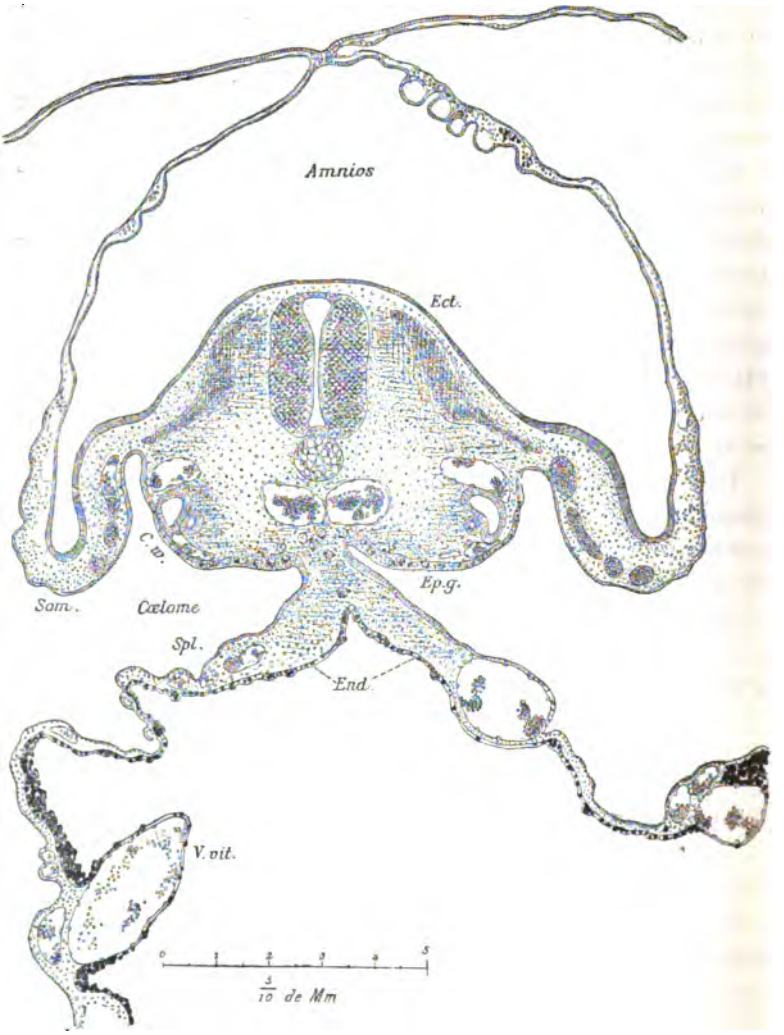

Fig. 1. — Embryon de Poulet âgé de 5 jours. Coupe transversale de la région abdominale. — *Ect.*, ectoderme; *Ep.g.*, épithélium germinatif; *End.*, endoderme; *V.vit.*, vaisseaux vitellins; *Spl.*, splanchnopleure; *C.w.*, corps de Wolff; *Som.*, somatopleure.

de la région abdominale (fig. 1)[1] tout le fond du cœlome est tapissé, en effet, par un épithélium unistratifié dont à peu près tous les élé-

1. Dans cette figure, comme dans les suivantes, les points noirs représentent de la graisse colorée par l'acide osmique.

ments renferment des globules de graisse colorés en noir intense par l'acide osmique[1].

Ces éléments sont de deux sortes (fig. 2 et 3). Les uns, que nous nommerons *cellules germinatives*, sont petits, à aspect épithélial, tassés les uns contre les autres et renferment des globules graisseux, placés entre un noyau allongé et la surface libre des cellules;

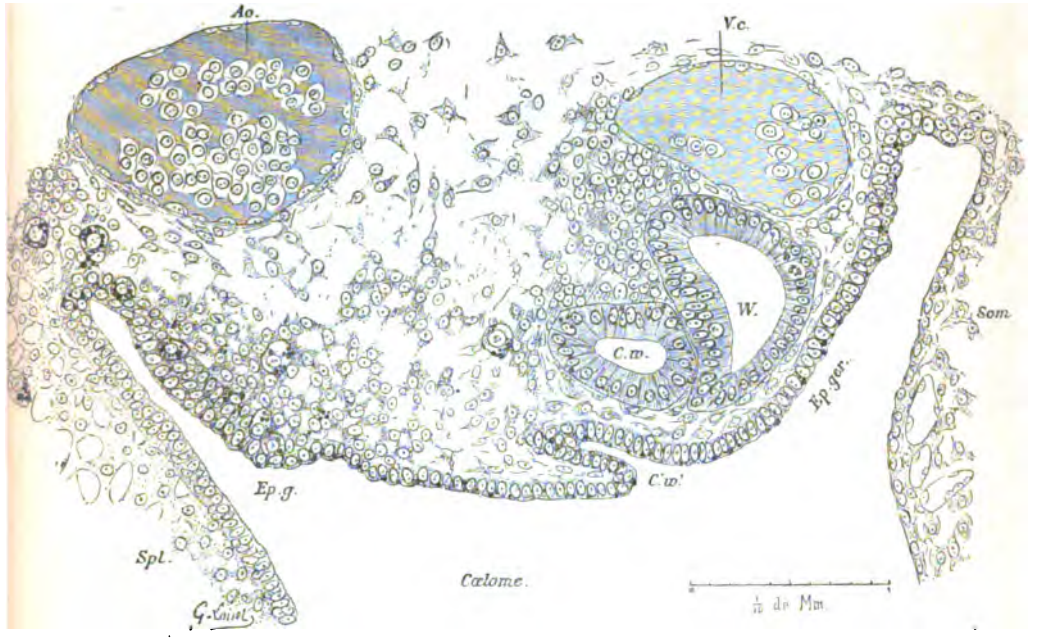

Fig. 2. — Même embryon que celui de la fig. 1. Coupe transversale faite à un autre niveau, représentant les organes qui sont au fond du cœlome, à gauche. — *Ao.*, aorte gauche; *Mé.*, mésoderme; *Spl.*, splanchnopleure; *Ep.g.*, épithélium germinatif; *V.c.* veine cardinale postérieure; W., corps de Wolff; *C.w.*, canalicule de Wolff, et *C'w'*, son embouchure cœlomique; *Som.*, somatopleure.

parfois on voit des sphérules de protoplasma contenant de ces globules graisseux faire saillie dans le cœlome (fig. 3, en *3*); cela ne peut être que des mouvements amœboïdes ou des excrétions fixées au moment même où les cellules se débarrassaient de leur contenu.

Les autres éléments sont plus gros, sphériques et comme enclavés au milieu des cellules germinatives; leur noyau est toujours arrondi, d'aspect vésiculeux et leur corps celluleux également sphé-

1. *Technique.* Fixer les embryons par un séjour prolongé dans le liquide de Flemming fort, celui d'Altmann ou de Hermann; monter les coupes colorées dans un médium aqueux, car la graisse finit par se dissoudre dans le baume.

rique est chargé de globules graisseux; ce sont les éléments connus sous le nom d'*ovules primordiaux*. On en trouve, à cette époque, non seulement dans l'épithélium germinatif, mais encore dans le tissu mésodermique sous-jacent, dans le voisinage du canal de Wolff, dans le mésentère et, du côté de la queue surtout, jusqu'au voisinage direct des cellules endodermiques qui sont chargées de globules vitellins se colorant également en noir par l'acide osmique.

Dans un mémoire, actuellement en préparation, sur l'origine

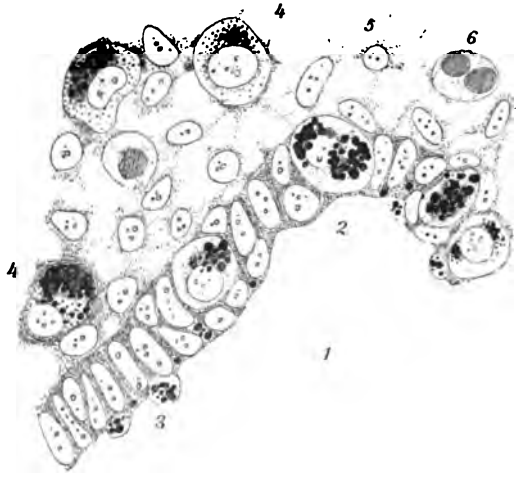

Fig. 3. — Même embryon de Poulet que celui des fig. précédentes, représentant, à un très fort grossissement, une portion de l'épithélium germinatif et du mésoderme avoisinant. — 1. cavité du cœlome droit; 2, région d'union de la splanchnopleure, à droite, avec l'épithélium germinatif, à gauche; 3, sphérules protoplasmiques renfermant de la graisse; 4, ovules primordiaux; 5 et 6, éléments mésodermiques.

embryonnaire des glandes génitales, nous préciserons les relations qui existent entre les ovules primordiaux et les cellules germinatives d'une part, entre les ovules primordiaux et les cellules endodermiques d'autre part. Disons seulement ici que, si l'on porte son attention sur les ovules primordiaux contenus dans l'intérieur du mésoderme, les déformations de leur corps cellulaire et la situation du noyau dans ce corps cellulaire indiquent que nous avons affaire à des éléments amœboïdes (fig. 3). Ceci concorde bien du reste avec les observations récentes que Nussbaum a faites sur le même sujet [1].

1. Nussbaum (Moritz), Zur Entwickelung des Geschlechts beim Huhn, *Anat. Anz.*, XIX, 1901, suppl. 38-40.

Cet histologiste voit, en effet, chez des embryons de Poulet du même âge, des cellules semblables, chargées de « corpuscules vitellins », émigrer de la splanchnopleure vers l'épithélium germinatif et entrer dans l'éminence génitale où ils vont se multiplier par division karyocinétique [1].

Nous avons contrôlé ces premiers résultats, obtenus chez le Poulet, en étudiant des embryons de Moineau, de Pigeon, de

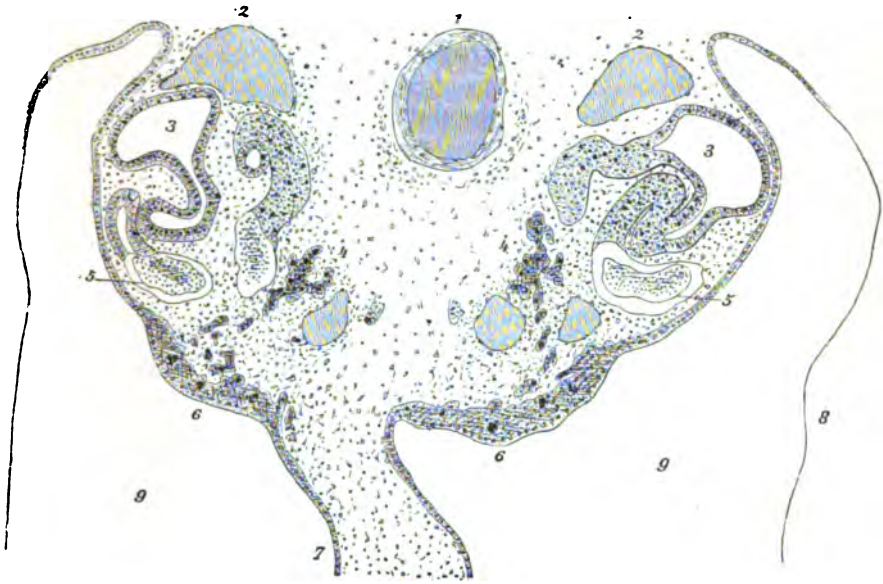

Fig. 4. — Embryon de Colin de Californie. Coupe transversale des organes situés au fond du cœlome abdominal. — 1, aorte; 2, veines cardinales postérieures; 3, canal et canalicules de Wolff; 4, ébauche des capsules surrénales reliées par des cordons épithéliaux aux ébauches génitales (6); 5, glomérules du corps de Wolff; 6, ébauches des glandes génitales; 7, mésentère; 8, parois du corps; 9, cavité du cœlome.

Canard, de Colin de Californie (fig. 4) et de Serin. Partout nous avons vu les mêmes élaborations graisseuses se faire dans les éléments qui tapissent le fond du cœlome et cela *indépendamment de tout processus dégénératif nucléaire*. Ces phénomènes sont d'autant plus frappants qu'on ne trouve d'abord, chez les embryons de Poulet de quatre à cinq jours, des élaborations semblables en telle quantité

1. Nussbaum ne se prononce pas sur l'origine de ces cellules migratrices dans la splanchnopleure. Les recherches que nous faisons en ce moment sur ce sujet semblent nous les montrer comme étant d'origine entodermique, mais il faut que nous contrôlions ces premiers résultats chez d'autres espèces que le poulet avant de pouvoir nous prononcer affirmativement.

que dans l'endoderme; elles doivent donc signifier autre chose qu'un matériel nourricier destiné à subvenir aux divisions cellulaires, puisque les autres parties de l'embryon qui se divisent beaucoup plus activement renferment précisément peu ou pas de graisse[1].

Fig. 5. — Embryon de Pigeon. Coupe transversale de l'ébauche génitale gauche. — 1, mésentère; 2, fond du cœlome; 3, relief formé par la glande génitale embryonnaire; 4, sinus vasculaire qui sépare cette glande du corps de Wolff.

Quelques jours plus tard, on trouvera de la graisse en abondance dans le corps de Wolff[2], dans les ébauches des capsules surrénales

1. Chez le Poulet, à l'âge où nous sommes, on ne trouve de graisse colorable, en dehors des régions sus-indiquées, que dans quelques points de l'amnios et dans l'ectoderme du chorion. Chez l'embryon de Pigeon, on en trouve également sous la forme de très fines granulations dans la moelle, la notocorde et les régions mésodermiques voisines.

2. Dans la figure 2 on voit un cul-de-sac cœlomique (*C'w'*) qui, six coupes plus loin, se mettait en contact direct avec un canalicule wolfien sans toutefois s'ouvrir à son

et surtout dans le foie; partout en somme où l'on voit se différencier l'élément glandulaire. En même temps un épaississement notable s'est formé le long de la face médiane du corps de Wolff, de sorte qu'en examinant à la coupe un jeune embryon, on voit courir, à droite et à gauche du mésentère, un cordon.

Si l'on fait une coupe transversale de ce cordon (fig. 5) on voit

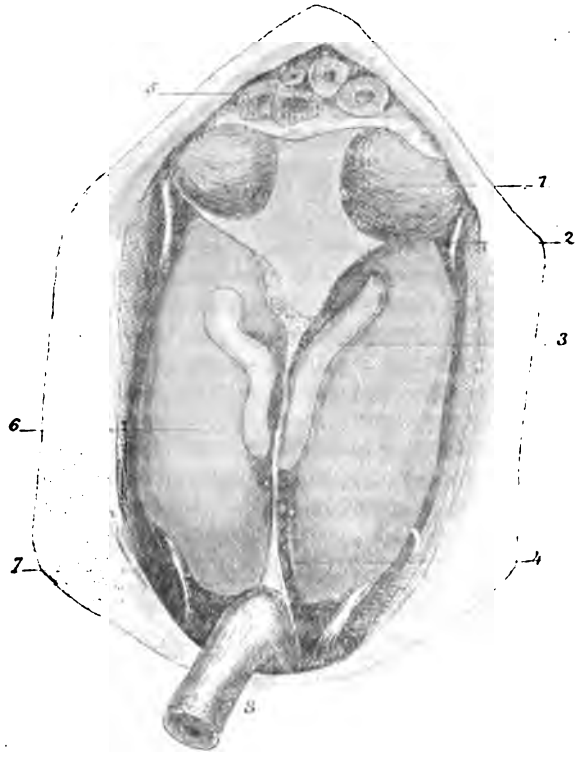

Fig. 6. — Embryon de Pigeon ouvert par le ventre. Vue des organes abdominaux en place. — 1, loges pulmonaires; 2, extrémité crâniale du canal de Wolff; 3, glande génitale gauche; 4, mésentère; 5, vaisseaux et organes du cou coupés transversalement; 6, corps de Wolff droit; 7, extrémité caudale du canal de Wolff; 8, intestin rabattu.

qu'il est formé en grande partie d'ovules primordiaux et d'éléments plus petits contenant également de la graisse et en tout point semblables aux cellules de l'épithélium germinatif; sans préjuger encore de leur origine, nous pouvons donc les appeler également cellules germinatives. Cette formation glandulaire est limitée à la

intérieur. Ce fait semble donner raison aux auteurs qui font dériver les canalicules wolffiens, ontogénétiquement ou phylogénétiquement, du cœlome.

superficie par l'épithélium cœlomique dont les éléments ne renferment plus guère de graisse; dans la profondeur, elle est séparée du corps de Wolff par de larges sinus vasculaires; de place en place, cependant, elle envoie des prolongements épithéliaux également chargés de graisse et qui, du côté crânial, se dirigent vers les veines cardinales. Ces prolongements rejoignent les ébauches des capsules surrénales (fig. 4); plus bas, ils s'unissent directement au corps de Wolff.

A cette époque les éléments qui constituent les ébauches

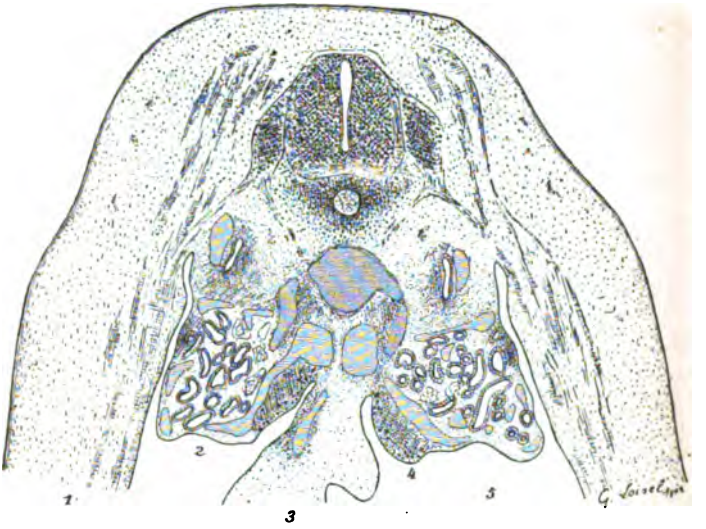

Fig. 7. — Coupe transversale d'un embryon de Moineau d'un âge correspondant à l'embryon représenté fig. 6. — 1, parois du corps; 2, corps de Wolff; 3, mésentère; 4, glande génitale gauche; 5, cœlome.

génitales se multiplient beaucoup moins activement que les éléments du corps de Wolff et des capsules surrénales. Aussi l'ébauche génitale, au lieu de continuer à couvrir toute la face interne du corps de Wolff, apparaît-elle bientôt comme une glande isolée occupant seulement la région moyenne de ce dernier (fig. 6).

Les figures 7 à 9 représentent, à différents grossissements, la coupe transversale d'une glande génitale d'un embryon de Moineau arrivée à peu près au même âge. On voit que cette glande présente toujours le même caractère sexuel indifférent au point de vue morphologique. Elle est toujours formée d'ovules primordiaux ren-

fermant des globules de graisse et de cellules germinatives dont le nombre s'est beaucoup augmenté.

Dans nos notes préliminaires[1] nous avons attribué un caractère

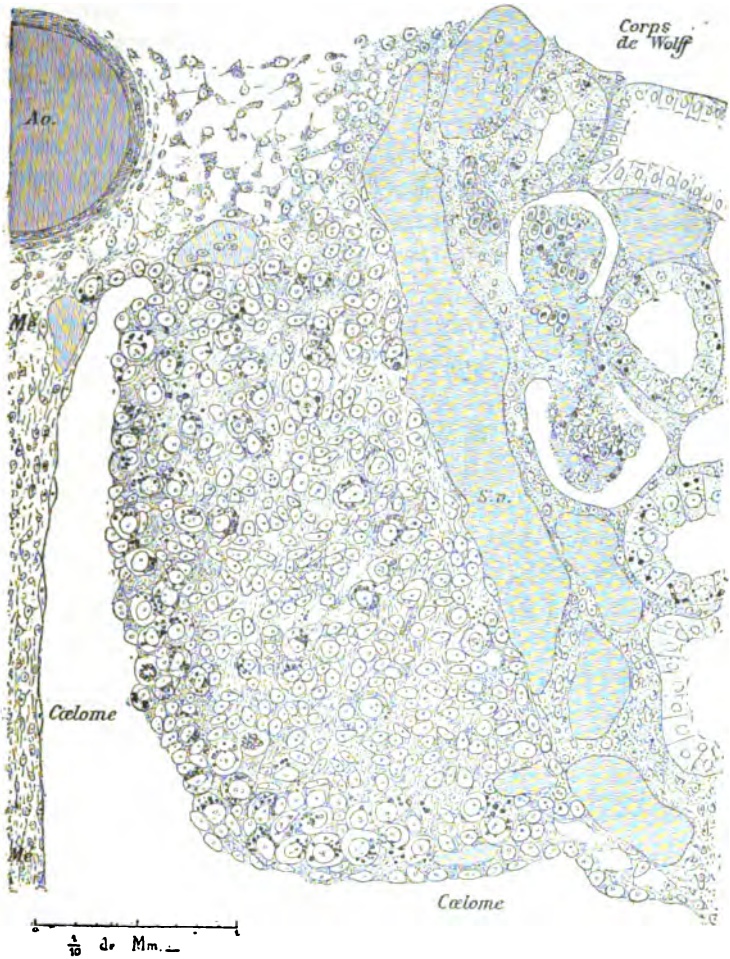

Fig. 8. — Même embryon que celui de la fig. 7. Glande génitale gauche et régions voisines à un plus fort grossissement. — *Ao.*, aorte; *Mé.*, mésentère; *S.v.*, sinus veineux séparant le corps de Wolff à droite, de la glande génitale à gauche.

glandulaire à ces ébauches génitales et nous croyons toujours qu'il faut leur conserver ce caractère. D'abord elles ont la structure épithéliale des glandes, puis elles élaborent de la graisse avec une

1. G. Loisel, *C. r. Soc. Biologie*, 1902, p. 57 et 952.

activité que l'on retrouve au même âge que chez des organes nettement glandulaires : le foie, les capsules surrénales et les corps de Wolff; enfin on retrouve toujours ces mêmes élaborations graisseuses à tous les stades du développement des glandes génitales et ce sont encore elles qui seront une des caractéristiques des sécrétions chimiques des glandes adultes.

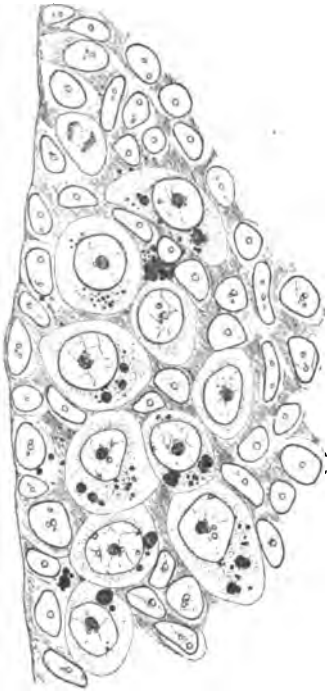

Fig. 9. — Portion grossie de la glande génitale représentée fig. 8.

Les travaux récents faits sur les ébauches sexuelles chez les Vertébrés viennent bien du reste confirmer cette manière de voir. Nous avons noté incidemment l'origine commune des capsules surrénales et des glandes génitales; ce fait, qui n'avait pas encore été observé chez les Oiseaux, avait été vu chez les autres Vertébrés par Janosik, Valenti, Fusari et, enfin, l'année dernière, par Soulié.

En général il n'y a que la partie antérieure, crâniale, de l'ébauche commune mésenchymateuse qui forme des corps surrénaux. Il peut s'en former cependant, anormalement, tout le long de l'ébauche sexuelle; c'est ainsi qu'on a trouvé des capsules surrénales accessoires chez l'Homme ou les autres Mammifères, le long de la veine spermatique, dans l'épididyme et dans le ligament large, tout près de l'ovaire. Certains lipomes pris pour des tumeurs du rein sont aussi, sans doute, des capsules surrénales dégénérées [1].

Cette ontogénèse commune entre les glandes génitales et d'autres organes glandulaires tels que les capsules surrénales est encore

1. Chez les Lophobranches, les capsules surrénales proviendraient d'un bourgeonnement du corps de Wolff (Huot, 1902, p. 280). Chez le Moineau, nous avons vu la partie caudale des ébauches génitales s'isoler sous la forme d'un organe glandulaire que l'on retrouve souvent, mais pas toujours chez l'adulte, entre les testicules; c'est probablement là une capsule surrénale accessoire.

plus frappante peut-être chez les Vertébrés inférieurs que chez les Sauropsidés et les Mammifères.

Chez les Batraciens, par exemple, von Wittich, d'abord, en 1853, puis Marshall et Bles (1890) et enfin Bouin (1899), étudiant la Grenouille, ont montré que, de chaque côté du corps de l'embryon, la glande sexuelle dérive d'une ébauche commune avec les corps adipeux qui se montrent, chez l'adulte, au-dessus de l'ovaire ou du testicule. Cette ébauche commune se présente, chez un têtard de Grenouille rousse, sous la forme d'un repli péritonéal à cellules épaisses et contenant, comme chez les Vertébrés supérieurs, des éléments mésenchymateux. Cette ébauche occupe également une région du cœlome beaucoup plus étendue que celle qui sera occupée plus tard par les glandes génitales. Et là encore la région antérieure ou crâniale de cette ébauche donne un organe glandulaire à sécrétion interne, les corps adipeux.

La partie moyenne de cette ébauche qui renferme ici, comme chez le Poulet, des cellules germinatives et des ovules primordiaux, se transforme en organe sexuel alors que la partie postérieure disparaît généralement comme chez les Oiseaux; elle peut donner cependant, au moins transitoirement, un faux corps adipeux.

D'un autre côté, Knappe (1886), puis Policard ont montré que le corps de Bidder du Crapaud dérive également d'une ébauche commune avec les glandes génitales. Or le corps de Bidder, d'après les expériences de Policard (1900), semble bien être un organe chargé, comme les capsules surrénales, de détruire les poisons de l'organisme. Ainsi, si on enlève les deux corps à un Crapaud, cet individu meurt dix à quinze heures après l'opération à la suite d'une grande agitation terminée par le coma.

D'où provient maintenant cette ébauche commune aux corps graisseux, à l'organe de Bidder et à la glande génitale? Sur cette question les anciens auteurs ne nous donnent pas grands renseignements. Bouin, au contraire, dans un travail plus récent sur la Grenouille (1901), nous la montre provenant, avec sa congénère, d'une ébauche primordiale, unique, située à la base de la racine du mésentère; cette ébauche, d'abord impaire, médiane, s'étalerait peu à peu au-dessous des veines cardinales, puis se diviserait en deux ébauches symétriques qui feraient de plus en plus saillie à droite et à gauche dans le cœlome (repli génital), tout en restant pendant longtemps comme insérées sur les parois de ces veines.

Or, sans rechercher ici si les premiers éléments de l'ébauche impaire sont bien réellement des cellules vitellines, comme le pense Bouin, la chose qui nous importe à constater, c'est que ces éléments se comportent comme des éléments ayant pour fonction d'élaborer des substances chimiques. Ce sont en effet de très grosses cellules dont le noyau, de forme parfois irrégulière, contient une poussière chromatique et dont le protoplasma est bourré de différentes sortes d'enclaves : les uns sont des plaquettes ovalaires ou arrondies, fixant énergiquement les colorants nucléaires et par conséquent semblables aux plaquettes vitellines contenues dans les œufs de Batraciens[1]; les autres sont des granulations de ce pigment brun noirâtre qui est si répandu chez les Batraciens.

Nous voyons donc que, chez ces animaux, comme chez les Oiseaux, les glandes génitales ne sont autre chose que la différenciation d'une partie d'un organe primordial à fonction glandulaire et dont la nature de certains produits élaborés, tels que les pigments, semblent bien indiquer un rôle épurateur. Nous retrouverons plus tard ce rôle épurateur conservé en partie également dans les glandes génitales adultes des Batraciens, mais il est important de noter que, déjà, dans la glande génitale embryonnaire, un grand nombre d'ovules primordiaux dégénèrent, puis sont expulsés mécaniquement au dehors de manière à tomber dans l'intérieur du cœlome. Bouin (1900), auquel nous devons la connaissance de ces faits curieux, les considère comme « une véritable ponte d'ovules primordiaux ». Quelle que soit l'expression que l'on veuille employer, il est bien certain qu'on assiste ici à un processus d'excrétion dans le cœlome, comparable à celui qui existe chez un si grand nombre d'invertébrés, et que l'on peut rapprocher peut-être des sphérules protoplasmiques que nous avons vus se former à la surface cœlomique de l'épithélium germinatif du Poulet (fig. 3, en *3*).

Chez les Poissons, les travaux les plus récents signalent aussi la présence d'enclaves vitellins dans les ébauches des glandes génitales. Ce sont d'abord les travaux de Wheeler (1900) qui, s'adressant à des Ammocœtes de *Petromyzon fluviatilis* longs de 21 à 26 millimètres, a vu les premières ébauches sexuelles sous la forme de grosses cellules contenues dans les bandes mésodermiques latérales

1. On trouve, à la même époque, des plaquettes semblables dans un grand nombre d'éléments somatiques.

et remplies de tablettes vitellines. A cette époque le pronéphros n'est pas encore formé et Wheeler pense que ces grosses cellules ne sont autre chose que des cellules vitellines émigrées. Mais il faut ajouter que l'auteur n'a pas saisi sur le fait cette émigration; de plus, comme chez la grenouille, la plupart des cellules du corps, sont à cette époque, chez les larves de Lamproies, bourrées également de plaquettes vitellines.

C'est cependant aux mêmes conclusions que Beard (1902) arrive à la suite de ses recherches embryologiques sur la Raie.

Les premiers blastomères qui résultent de la segmentation de l'œuf sont, dit-il, tous semblables, mais au stade 32, un de ces blastomères reste plus gros et se divise beaucoup plus lentement que les autres; ces derniers constitueront le soma, le trente-deuxième donnera naissance aux premières cellules germinatives. Celles-ci sont de gros éléments, peu colorables, dont le diamètre est à peu près double de celui des cellules somatiques et dont le protoplasma est chargé de tablettes vitellines. Chose curieuse, ces cellules sont, d'après Beard, des éléments migrateurs qui envahissent l'embryon pour aller se loger en différents endroits, principalement sur la région des futures glandes génitales où elles resteront en repos pendant quelque temps. Cette migration se fait au moyen de mouvements amœboïdes dont nous avons reconnu l'existence plus haut, chez les ovules primordiaux du Poulet.

Chez les Poissons, les ébauches sexuelles constituées se transforment en deux longs cordons qui restent peu saillants dans le cœlome jusqu'à l'époque de la reproduction. Cette longue glande présexuelle se transforme-t-elle entièrement en glande génitale? Cela est peu probable. On trouve encore en effet, chez les Poissons, deux à six petits corps nacrés, rudiments des capsules surrénales qui sont en rapport avec les veines cardinales ou souvent aussi avec les glandes sexuelles. D'un autre côté, chez les jeunes Raies, une grande partie de ces ébauches donne un tissu crayeux signalé pour la première fois par Vogt et Pappenheim et dont la nature lymphoïde vient d'être déterminée par Policard (1902).

En *résumé*, il se forme de très bonne heure, chez l'embryon, autour des veines cardinales postérieures, une différenciation glandulaire limitée du côté du cœlome par la formation connue sous le nom d'épithélium germinatif. Certains produits au moins, tels que les pigments, élaborés par cette sorte de glande diffuse, ne sauraient

être considérés comme un matériel nourricier; conformément aux idées généralement admises actuellement, ils semblent avoir une signification excrétrice ou plutôt épuratrice de l'organisme.

Cette formation glandulaire qui, chez les Oiseaux par exemple, couvre d'abord tout le fond du cœlome, présente bientôt des différenciations morphologiques variables avec les types, mais qui correspondent évidemment à des divisions du travail; c'est ainsi que nous les avons vues, avec les auteurs, contribuer à la formation des capsules surrénales, des corps graisseux, des corps de Bidder, d'organes lymphoïdes et peut-être aussi du corps de Wolff.

Les glandes génitales sont donc les sœurs d'organes glandulaires véritables. Dès le début de leur existence, avant même qu'elles soient différenciées en testicule ou en ovaire, elles élaborent des sécrétions chimiques qui se présentent avec les mêmes caractères microchimiques que les sécrétions des capsules surrénales et des corps de Wolff, par exemple. Enfin, ce qui affirme encore cette manière de voir, c'est que pendant toute la vie de l'adulte, les organes sexuels devenus nettement glandulaires, présenteront les mêmes élaborations chimiques, de graisse et de pigment, comme nous allons le montrer maintenant.

Deuxième partie.

Les sécrétions des ovaires.

Nous allons étudier d'abord les éléments épithéliaux de l'ovaire et leurs phénomènes purement histologiques; nous considérerons ensuite la nature de certaines substances chimiques élaborées par l'ovaire, nous rechercherons enfin le rôle des sécrétions de l'ovaire et la signification générale qu'il faut leur attribuer.

Phénomènes histologiques des sécrétions internes des ovaires.

D'une façon très générale, les éléments épithéliaux constituant les glandes génitales adultes peuvent être classés sous quatre chefs :

1° Des cellules jeunes, à noyau arrondi, volumineux, très chromatique, à protoplasma peu abondant que certains auteurs (Köhler,

Auerbach) ont décrit à tort comme formant un plasmode; ce sont les cellules germinatives, éléments souches de tous les autres éléments épithéliaux, qui présentent déjà un caractère glandulaire par l'apparition de pigments ou de grains qu'on voit souvent dans leur intérieur.

2° D'éléments évoluant vers un type glandulaire plus accentué, formant les *cellules folliculaires* de l'ovaire et les *cellules fixes* ou cellules de *Sertoli* du testicule.

3° D'éléments évoluant vers le type ovule (élément glandulaire spécial) ou vers le type spermatozoïde.

Ces trois sortes d'éléments, qui se retrouvent partout avec des modifications de forme ou de structure, sont ordonnés en cæcums, tubes, canalicules ou follicules, isolés ou unis les uns aux autres par un tissu conjonctif vasculaire plus ou moins abondant;

4° Enfin, chez un certain nombre de types, chez les Vertébrés supérieurs surtout, on trouve encore, dans les glandes génitales, des éléments épithéliaux glandulaires, non ordonnés, auxquels on donne le nom de *cellules interstitielles*.

Considérant d'abord l'ovaire, nous allons étudier successivement les derniers travaux qui ont paru sur les cellules folliculaires et leurs dérivés les cellules du corps jaune, sur la résorption des ovules non pondus et sur les faux corps jaunes, enfin sur les cellules interstitielles. Chemin faisant, nous intercalerons les résultats de nos recherches sur les toxalbumines et les alcaloïdes élaborés par les ovaires.

1° *Les cellules folliculaires.*

a. Mollusques. — Nous trouvons tout d'abord à signaler deux importants travaux de Bruyne et d'Ancel portant sur les cellules folliculaires de l'ovaire des Mollusques gastéropodes.

C. de Bruyne[1] s'est d'abord adressé aux Prosobranches et plus spécialement à *Paludina vivipara* L., qui ont les sexes séparés. Il montre que chez ces animaux, dans les deux sexes, les cellules folliculaires varient selon l'époque d'activité fonctionnelle ou de repos de l'organe. Leur protoplasma, chargé de granulations graisseuses en nombre variable, présente toujours une délimitation

1. Bruyne (C. de), Contribution à l'étude de la cellule folliculaire des glandes génitales des Gastéropodes, *Ac. roy. de Belg., cl. des sc.*, 1903, p. 115-135.

visible; leur noyau, sphérique au début, devient polymorphe en augmentant de volume; il peut même se fractionner, indice certain d'une dégénérescence prochaine: c'est sans doute un phénomène semblable qui a induit en erreur ceux qui ont voulu voir, dans la cellule de Sertoli, l'élément souche de l'épithélium séminifère. De Bruyne rapproche les cellules de Sertoli des cellules folliculaires de l'ovaire; il conclut en attribuant à ces deux sortes d'éléments un rôle essentiellement nutritif, « quoiqu'il soit probable, dit-il, qu'il leur incombe encore d'autres missions, celle, par exemple, de servir de support aux spermatozoïdes, d'où les noms de cytophore, blastophore, spermatophore, etc., que certains anatomistes leur ont donnés ». De même, chez la femelle, « à côté de cette fonction végétative, il en existe une autre, purement mécanique, celle de former un follicule clos, servant d'enveloppe protectrice... »

Chez les Mollusques Pulmonés, qui ont une glande hermaphrodite, la glande (ovotestis) a une texture absolument identique à celle décrite chez la Paludine; cependant on y trouve, à la fois, des cellules séminales et des ovules, « à ce point », ajoute de Bruyne, « que, si le hasard de la coupe ne fait voir au microscope qu'une partie exclusivement mâle ou femelle d'un tube, on croirait avoir affaire à une glande unisexuelle. De plus il y a *continuité* et identité parfaite, d'une part, entre le tissu germinatif qui donne des spermatogonies et celui qui engendre les oogiones et, d'autre part, entre les cellules nutritives qui accompagnent une lignée spermatique et celles qu'entourent un ovule en évolution ».

Les cellules nutritives ou folliculaires qui occupent plus spécialement l'auteur, ne sont pas des produits résiduels (Mathias Duval, Blomfield) ou des spermatogonies modifiées (Köhler). Ce sont des éléments qui dégénèrent bien à un moment donné de leur existence, mais après avoir rempli des fonctions purement végétatives, et peut-être mécaniques.

De Bruyne combat ensuite, par des argments probants, la conception de Balbiani, Mathias Duval, Blomfield, Prenant, Segdwick-Minot, Bardeleben, etc., d'après laquelle les éléments folliculaires seraient des *ovules mâles*, c'est-à-dire un élément féminin resté dans le testicule ou un élément mâle resté dans l'ovaire après que la glande génitale, primitivement hermaphrodite, se serait transformée phylogénétiquement en organe unisexuel.

Ancel[1] admet également chez l'escargot une origine commune pour les cellules sexuelles et les cellules folliculaires, qu'il appelle cellules nourricières. Mais il fait jouer à ces dernières cellules un rôle capital dans la détermination du sexe.

Voici quel serait ce rôle : dans le cours de l'ontogénèse de l'Helix, les cellules sexuelles primitivement indifférentes, dit Ancel, s'orientent toutes d'abord dans le sens mâle; puis on voit certaines cellules épithéliales se transformer en éléments nourriciers et c'est alors seulement que se fait l'orientation dans le sens femelle. Autrement dit, « la présence d'un matériel nutritif spécial élaboré par les éléments nourriciers la détermine (la glande génitale) dans le sens femelle, son absence dans le sens mâle ».

La théorie d'Ancel est intéressante, malheureusement elle se trouve en contradiction avec les faits que nous avons signalés chez les vertébrés supérieurs que l'on retrouvera détaillés dans ce mémoire et dont, du reste, Ancel ne parle pas.

Sur quoi cet auteur se base-t-il en effet pour reconnaître la qualité nourricière à certaines cellules épithéliales? Sur leur volume qui est, dit-il, un peu plus considérable que celui des cellules épithéliales; sur leur noyau qui est pourvu de blocs chromatiques serrés les uns contre les autres et sur la présence dans leur cytoplasme des grains colorables par l'acide osmique. Or nous avons observé précisément des cellules semblables dans toute l'étendue des éléments de l'épithélium germinatif des Oiseaux et nous les avons suivies pas à pas dans tous les stades de l'ontogénèse du testicule. D'un autre côté, à chaque printemps, chez l'Oiseau adulte, nous avons vu l'épithélium séminifère dériver de cellules souches qui sont précisément remplies de grains colorables par l'acide osmique[2]. Enfin les recherches que nous avons commencées sur ce sujet, en collaboration avec M. Chappellier, nous ont montré des ovotestis de février contenant presque exclusivement des éléments mâles et qui, pourtant, montraient une élaboration graisseuse très abondante.

b. Chez les Poissons. — Les recherches de William Wallace[3]

1. Ancel (P.), Histogénèse et structure de la glande hermaphrodite d'Hélix pomatia (Lém.), *Arch. de Biolog.*, 1903, XIX, 389-652, avec 7 pl.

2. *C. R. Soc. Biologie*, 1902, p. 952 et 1034; 1903, p. 826 et 1009. *Bibliogr. Anat.*, 1902, t. X, p. 71, et t. XI, p. 169. *C. R. Ass. des Anat.*, 1903, p. 205 et 222.

3. Wallace (William), Observations on ovarian Ova and Follicles in certain Teleostean and Elasmobranch Fishes, *The Quart. Journ of micr. Sc.*, 1903, vol. XLVII, p. 161-213, avec 3 pl.

concernant l'ovogénèse des Poissons osseux sont particulièrement intéressantes en ce qui concerne l'origine des cellules folliculeuses et leur parenté avec l'œuf. Au mois de février, chez un Zoarce vivipare, on trouve dans l'ovaire des amas formés entièrement de cellules épithéliales et dont les connexions indiquent bien encore l'origine germinative; la forme ronde de ces sortes de nids semble bien indiquer qu'ils ont comme origine une seule cellule mère. Plus tard et même déjà à cette époque, on trouve, à côté de ces nids épithéliaux, d'autres amas formés d'oogonies et de cellules interstitielles; ces dernières sont entièrement semblables, d'une part, aux cellules des nids épithéliaux ci-dessus et, d'autre part, aux éléments de l'épithélium germinatif; or ce sont ces cellules interstitielles qui vont s'arranger bientôt pour former un épithélium folliculaire autour de l'ovule croissant. C'est ce qui fait dire à Wallace que « les œufs et l'épithélium folliculaire ont une commune origine dans l'épithélium ovarien ».

Quelques-unes seulement des oogonies primitives deviennent des ovules; les oogonies restantes dégénèrent, disparaissent par résorption ou peuvent même être ingérées par l'œuf; il est infiniment probable, dit Wallace, que l'ovule passe par un stade amœboïde très bref, pendant lequel il ingère les oogonies voisines et grossit ainsi à leurs dépens. Plus tard, quand l'épithélium folliculaire est formé, l'oocyte en développement se nourrit par les espaces lymphatiques dans lesquels il baigne en effet et qui arrivent même à l'entourer complètement quand les oogonies dégénérées ont disparu.

Le follicule ovarien des Élasmobranches présente deux types distincts.

Dans un premier groupe (*Acanthias vulgaris*, *Scymmus lichia*, *Heptanchus cinereus*, *Mustelus lævis*, *Spinax niger*) le follicule est une simple couche de cellules aplaties au pôle animal de l'œuf, plus ou moins cylindriques sur le reste de la surface ovulaire, spécialement au pôle végétatif.

Dans un second groupe (*Chimæra*, *Raia*, *Scyllium*, *Torpedo*, *Myliobatis*, *Trygon*), on trouve un follicule pluristratifié avec deux espèces de cellules : les unes petites dites indifférentes (Wallace), les autres grosses dites nutritives; ces dernières dégénèrent ici et disparaissent avant la maturation de l'œuf, et alors l'épithélium folliculaire revient à l'état unistratifié. Wallace a suivi de près

l'évolution de ce type de follicule chez *Chimæra monstrosa*. « Dans de très jeunes follicules, dit-il, l'épithélium est formé par une seule couche de cellules uniformes, mais on voit bientôt apparaître de grosses cellules nutritives que l'on ne peut distinguer facilement d'abord des cellules ovulaires. L'épithélium devient ensuite pluristratifié, comme nous l'avons dit, mais sa structure diffère un peu suivant qu'on l'observe au pôle animal ou au pôle végétatif. »

A ce dernier, les grosses cellules nutritives se terminent par un filament qui va vers l'œuf et semble s'engager dans sa substance propre en traversant les membranes ovulaires.

La distinction entre les deux pôles, qui est bien marquée chez *Spinax* et chez *Chimæra*, débute de très bonne heure dans l'oocyte en croissance et commence par la migration de la vésicule germinative vers un des côtés de l'ovule.

Cette migration est peut-être en rapport avec la nutrition de l'ovule, mais Wallace fait remarquer que chaque follicule est entouré complètement par un large espace lymphatique, excepté du côté où le follicule est attaché à la paroi de l'ovaire; or c'est vers le point opposé à cette attache que se dirige toujours la vésicule germinative. (Dans d'autres types, c'est le contraire qui a lieu.)

Les Poissons vivipares sont d'autant plus utiles à étudier ici qu'ils peuvent nous éclairer sur l'origine du follicule de de Graaf des Mammifères. Dans l'ovaire du *Cymatogaster*, par exemple, G.-L. Mitchell [1] nous montre qu'à côté des follicules normaux unistratifiés, on trouve quelques follicules pluristratifiés. Ces derniers ressemblent aux premiers stades du développement des follicules des Métathériens et des Euthériens; la production de ces follicules multistratifiés aurait pour conséquence la réduction en grosseur de l'œuf qui, ici, est en effet très petit.

c. Chez les Sauropsidés. — Les follicules ovariens des Sauropsidés a donné lieu, dans ces derniers temps, à des recherches suivies de la part de Mlle Marie Loyez [2].

Chez les Reptiles (le Lézard, la Couleuvre et l'Orvet), cet organe, d'abord unistratifié, est composé définitivement de deux sortes de cellules, qui sont nettement distinctes surtout dans les deux premiers types; on trouve : de petites cellules folliculaires ordi-

1. Mitchell (G.-L.), *Proc. Indiana Acad. Sci.*, 1898, p. 229-232, avec 7 fig.
2. Loyez (Marie), Sur la constitution du follicule ovarien des Reptiles, *C. R. Ac. Sc.*, janvier 1900.

naires et de grandes cellules que l'on peut considérer comme de véritables ovules abortifs. Ces gros éléments forment une couche continue autour de l'ovule, dont ils sont séparés par une mince membrane vitelline, tandis que les petites cellules, dont le nombre continue à s'accroître, les entourent. Plus tard apparaissent encore, près de la membrane vitelline, de nouvelles grosses cellules qui résultent probablement des pseudo-ovules; ceux-ci, repoussés vers la périphérie, prennent alors une forme en entonnoir dont la pointe est dirigée vers la membrane vitelline avec laquelle elles restent en rapport.

Le follicule ovarien des Reptiles, arrivé à son maximum de développement, comprend donc de dehors en dedans :

1° Un épithélium folliculaire, formé de cellules très aplaties;

2° Une couche de petites cellules en plusieurs rangées irrégulières;

3° Une région de grosses cellules;

4° Trois membranes vitellines dont la moyenne, la plus développée, est la *zona radiata*.

Chez les Oiseaux, l'épithélium folliculaire ne renferme jamais deux sortes de cellules comme chez les Reptiles et quelques Sélaciens; il est formé en général par deux, trois et même quatre rangées d'éléments cellulaires d'abord aplatis, puis cubiques et enfin cylindriques. Mlle Loyez[1] a vu ces éléments présenter chez certains Oiseaux (Pinson, Verdier, Bruant, Mésange) des formations remarquables. « On voit, dit-elle, accolée au noyau, une grosse masse très colorable par l'hématoxyline au fer, et qui paraît formée de filaments enchevêtrés. » Quand la cellule se divise dans le sens rayonnant, la masse se place au pôle externe du fuseau; il est probable qu'elle passe tout entière dans la cellule périphérique, car, ajoute Mlle Loyez, « on ne voit de ces formations que dans les cellules de la couche externe, celles de la rangée interne n'en possédant pas ».

d. Chez les Mammifères. — Les recherches récentes viennent confirmer l'opinion qui fait des cellules du follicule des éléments sœurs ou cousins germains de l'ovule.

Winiwarter[2] a montré que, chez le Lapin, les cellules folliculeuses

1. Loyez (M.), L'épithélium folliculaire et la vésicule germinative de l'œuf des Oiseaux, *C. R. Assoc. des Anat.*, Liège, 1903, p. 81-85, avec 3 fig.

2. Winiwarter (Hans von), Recherches sur l'ovogénèse et l'organogénèse de l'ovaire

avaient une structure analogue à celle des oogonies, que leur provenance était la même et que, morphologiquement, il était impossible de distinguer l'oogonie de la future cellule folliculeuse [1].

Quant au *liquor folliculi*, la plupart des auteurs (Nagel, Flemming, Waldeyer, etc.) le font provenir en grande partie de la fonte des cellules granuleuses. Or les recherches de Ch. Honoré sur les Lapins ont montré que cette fonte n'existait pas ou ne pouvait être considérée comme le processus normal de la formation de ce liquide. L'épithélium de la membrane granuleuse se maintient intact jusqu'à la maturité du follicule, dit-il; il sécrète le liquor, comme l'épithélium des tubes du rein sécrète l'urine. Il y a évolution atypique, si les cellules dégénèrent et mêlent leurs débris au liquor; c'est à peu près comme cela se passe dans une néphrite parenchymateuse aiguë.

Il existe dans l'épithélium folliculaire de plusieurs Mammifères, surtout chez le Lapin, des formations étoilées ou radiées qui ont été décrites sous les noms de *cellules rondes* (Call et Exner, 1875), *vacuoles épithéliales* (Flemming, 1885), et dernièrement par Honoré, sous celui de *corps de Call et Exner* [2].

Considérés successivement comme des globules de graisse et des éléments cellulaires spéciaux, ces corps sont certainement des espaces vacuolaires renfermant une substance liquide dont la nature n'est pas suffisamment connue; peut-être représente-t-elle les premières traces du liquor folliculi. Honoré montre que ces formations sont intercellulaires et proviennent de l'activité d'un certain nombre de cellules folliculaires. Il n'a pas vu, chez le Lapin, les cellules nutritives que Nagel a décrites dans le follicule humain et qui seraient, pour cet auteur, l'origine de ces formations vacuolaires.

O. van der Stricht montre (1901, p. 5) que l'épithélium folliculaire (*membrana granulosa*) et l'épithélium ovulaire (*discus proligerus*) peuvent se charger, chez les Chauves-Souris, de quelques boules ou granulations graisseuses avant la rupture du follicule. Il a vu, chez les Chauves-Souris de nos pays, que la déhiscence

des Mammifères (Lapin et Homme), *Archiv. de Biolog.*, 1900, XVII, p. 33-199, avec 6 pl (p. 76).

1. Pour la synonymie, nous dirons que certains auteurs désignent la membrane qui sépare ici la granulosa de la face interne de la thèque sous le nom de *membrane de Slawjanski*.

2. Honoré (Ch.), Recherches sur l'ovaire du Lapin, *Archiv. de Biolog.*, 1900, XVI, p. 538-562, avec 1 pl.

du follicule a lieu au mois d'avril ou au commencement de mai, d'après la température de la saison. Celle-ci se produit, sous l'influence de la tension intrafolliculaire, au niveau de la partie la moins résistante, c'est-à-dire à la surface de l'ovaire. « Il se produit une large ouverture, dit Van der Stricht à travers laquelle s'échappe une partie du contenu du follicule : la totalité du liquide, l'ovule entouré de son épithélium (disque proligère) et une partie de l'épithélium folliculaire. » Tous ces éléments expulsés restent réunis formant un cordon consistant à l'extrémité duquel on trouve l'ovule. Les rebords de l'ouverture du follicule tendant à se rapprocher, le cordon extrafolliculaire finit par se rompre, à ce niveau et s'engage dans le pavillon de l'oviducte ; ses éléments cellulaires continuent à élaborer, chez les Chauves-Souris, des granulations graisseuses de plus en plus nombreuses, puis ils disparaissent peu à peu laissant bientôt l'ovule descendre seul dans l'oviducte.

Pendant ce temps, la plaie ovarienne se ferme rapidement par le retrait des lèvres qui vient enserrer la partie proximale du cordon cellulaire formé au moment de la rupture. (Cette partie proximale forme ainsi un *bouchon obturateur* qui a été vu également chez la Lapine par Sobotta et qui est destiné à disparaître à la suite d'un véritable processus cicatriciel de cette région du follicule. « Puis les parois épithéliale et conjonctive du follicule, distendues primitivement par son contenu, reviennent sur elles-mêmes et effacent presque totalement la cavité folliculaire. » Le follicule ovarien n'est autre chose alors qu'un corps jaune jeune.

2° Les cellules du corps jaune.

a. Chez les Poissons. — William Wallace[1] nous donne quelques renseignements intéressants sur les changements qui suivent la rupture du follicule ovarien chez les Poissons.

Chez les Poissons, c'est le développement de l'espace lymphatique péri-folliculé qui joue le rôle mécanique du liquor folliculi des Mammifères, dans l'ovulation. Quand l'œuf de Zoarce est rejeté, la poche ovigère qui reste constitue une sorte de vésicule subsessile en forme de poire ; cette vésicule s'allonge en une sorte de villosité pendante, en même temps que la cavité ovulaire se ferme peu à

1. *Loc. cit.*, p. 202.

peu par le rapprochement et l'accolement des parois du follicule. Cette paroi devient très épaisse par suite de l'hypertrophie des cellules épithéliales qui finalement subissent une dégénérescence graisseuse. Nous avons donc là, dans la simple hypertrophie des cellules folliculaires, comme le premier stade d'évolution du corps jaune des Mammifères (théorie de Sobotta). L'évolution du corps jaune des Élasmobranches, étudiée également par Wallace, nous conduit pour ainsi dire au second stade; chez *Spinax niger*, en effet, le corps jaune est formé d'abord par l'hypertrophie des cellules folliculaires, puis par la prolifération du tissu conjonctif qui s'enfonce radiairement dans le corps jaune entraînant avec lui des vaisseaux sanguins.

Wallace n'a pas suivi la destinée du corps jaune chez Spinax. Pour connaître cette destinée, chez les Poissons, il faut remonter à un mémoire de Giacomini de 1896 qui a étudié la formation de cet organe chez *Myliobatis bovina*. Chez cet autre Sélacien, le corps jaune une fois formé ne dégénère pas, mais reste dans l'ovaire comme un organe permanent, au moins pendant un certain temps; c'est un corps plus ou moins solide, constitué par un remaniement de l'épithélium folliculaire sous l'influence de trabécules de tissu conjonctif vascularisé; de la sorte, dit Giacomini, le corps jaune donne l'aspect d'un organe glandulaire formé par des tubes épithéliaux pleins.

D'après Buhler[1], chez la Lamproie et chez un Salmonide (*Coregonus*), il n'y aurait pas formation de nouveau tissu, c'est-à-dire pas de corps jaune, après l'ovulation; l'épithélium folliculaire et la thèque conjonctive dégénéreraient et leurs restes se confondraient bientôt avec les couches conjonctives superficielles de l'ovaire. Cependant, au début du processus, dans Coregonus, mais surtout dans la Lamproie, Buhler signale la tendance qu'ont certaines cellules conjonctives de la thèque à prendre un développement plus considérable que les autres.

b. Mammifères. — Le premier phénomène qui caractérise l'évolution du corps jaune chez les Chauves-Souris est, d'après Van der Stricht, la formation d'un liquide coagulable, analogue au liquor folliculi, qui s'accumule entre les éléments cellulaires et surtout au centre du corps; il tient en suspension des globules blancs ou des

1. Buhler (A.), *Morphol. Jahrb.*, 1902, XXX, p. 377-452, avec 2 pl. et 2 fig.

globules rouges provenant d'une exsudation sanguine plus ou moins abondante. D'après Sobotta une petite hémorragie ne s'observerait ici que dans le tiers des cas, chez les petits Mammifères. Chez la Femme, Cornil[1] a toujours vu un contenu rouge, hématique, remplissant la cavité (*antrum folliculi*) des corps jaunes récents ou même remontant à plus d'un mois. Les cellules épithéliales n'étant plus pressées les unes contre les autres, reprennent en général une forme arrondie : leur noyau et leur cytoplasma s'hypertrophient et on voit, de place en place, ce dernier commencer à élaborer des granulations de graisse ou de lutéine. Ce double processus hypertrophique et élaboratif s'étend peu à peu à toutes les parties épithéliales du follicule en même temps qu'apparaissent, entre les éléments à lutéine, des travées conjonctives radiaires ou obliques, très bien décrites par Sobotta, chez la Souris et le Lapin; de larges capillaires venant de la thèque suivent bientôt ces travées; le corps jaune est alors complètement formé, il ne fera plus que s'agrandir, soit par la prolifération (mitoses) et l'hypertrophie de ses éléments cellulaires, soit par l'élargissement de sa cavité; plus tard, celle-ci disparaîtra, comblée par un tissu conjonctif lâche, jeune, infiltré de globules blancs.

Il reste à savoir maintenant d'où proviennent exactement les cellules à lutéine. Sont-elles une simple transformation de l'épithélium folliculaire ou apparaissent-elles comme éléments de nouvelle formation? L'opinion la plus ancienne, émise d'abord par von Baer, en 1827, puis soutenue ensuite par Ch. Robin, His et Kölliker, admet que le corps jaune tire son origine des cellules interstitielles ou plasmatiques, contenues dans la thèque interne; l'épithélium folliculaire dégénérerait et se détruirait tout entier après la rupture du follicule. Une seconde opinion, donnée pour la première fois par Bischoff, en 1842, puis professée depuis par Schrön, Luschka et Waldeyer, admet au contraire que les cellules à lutéine du corps jaune proviennent exclusivement d'une transformation directe de l'épithélium folliculaire.

La question fut d'abord reprise en 1896, avec les données actuelles de la technique histologique, par Sobotta[2] qui confirma de la façon

1. Cornil (V.), Note sur l'histologie des corps jaunes de la Femme, *Bull. soc. anat.* de Paris, 1899, p. 654-663, et 7 fig.

2. Sobotta (J.), Ueber die Bildung des Corps luteum des Maus, *Arch. f. mikr. Anat.*, 1896, XLVII. — Ueber die Bildung des Corpus luteum beim Kaninchen, *Anat. Hefte*,

la plus absolue l'opinion de Bischoff. Ce furent également les conclusions des travaux récents de Belloy[1] sur le Rat et le Cobaye, surtout de Honoré[2] chez la Lapine, de Marshall[3] chez la Brebis et tout récemment encore de Cohn, sur les Lapines[4].

Mais, à la même époque, et depuis, Clark[5], Doering[6], Bühler[7] et Paladino[8], en étudiant l'histogénèse du corps jaune, chez le Porc et chez la Femme, revenaient à l'ancienne opinion de Von Baer.

Une troisième opinion, émise par Rabl[9] à la suite de ses recherches sur la Femme, et par Van der Stricht[10] sur plusieurs espèces de Chauves-Souris, et chez la Femme, vient concilier les deux opinions précédentes, en montrant que les cellules à lutéine du corps jaune dérivent à la fois des cellules épithéliales folliculaires et des cellules interstitielles conjonctives de la thèque.

C'est là, pour nous, que se trouve la vérité, car l'embryologie nous montre que les cellules folliculaires et les cellules interstitielles ont une origine identique; aussi les auteurs qui, comme Honoré, sou-

1897, VIII, et *Arch. f. mikr. Anat.*, 1898, LIII. — Pour l'historique complet de cette question voir Sobotta (*loc. cit.*), Prenant, *Rev. génér. des sc.*, 1898, Honoré, *Arch. de Biolog.*, 1900, XVI, et Ueber die Entstehung des Corpus luteum des Saugetiere, *Ergebn. d. Anat. u. Entwickel.*, 1898, VIII.

1. Belloy (G.), Recherches sur l'origine des corps jaunes de l'ovaire chez le Rat et le Cochon d'Inde, *C. R. Assoc. des anatom.*, Paris, 1899, p. 47-52.

2. Honoré (Ch.), Recherches sur l'ovaire du Lapin :

a. Note sur les corps de Call et Exner et la formation du liquor testiculi, *Arch. de Biol.*, 1900, XVI, 537-562, 1 pl.

b. Recherches sur la formation des corps jaunes, *id.*, 563-599, avec 3 pl.

3. Marshall (F.-H.-A.), Preliminary communication on the oestrous cycle and the formation of the corpus luteum in the sheep, *Proc. roy. Soc.*, 1901, LXVIII, n° 444.

4. Cohn, Tranz. zur histologie und Histogenese des Corpus luteum und des interstitiellen Ovarialgewebes, *Arch. f. mikr. Anat.*, 1903, LXII, 745-772, avec 1 pl. et 8 fig.

5. Clark (J.-G.), Ursprung, Wachstum und Ende des Corpus luteum nach Beobachtungen aus Ovarian des Schweins und des Menschen, *Arch. f. Anat. u. physiol.*, *Anat. Abth.*, 1898.

6. Doering (H.), Beitrag zur Streitfrage über die Bildung des Corpus luteum, *Anat. Anz.*, 1899, XVI, p. 299-301.

7. Bühler, Entwickelungstadien menschlicher Corpora lutea, *Verh. d. anat. Gesells.*, XIV° Versamml., Pavia, 1900, p. 150-154.

8. Paladino (G.), A propos de la question controversée relative à l'essence du corps jaune, *Archiv. ital. de Biolog.*, 1900, XXXIV, 228-232, et *Anat. Anz.*, 1900, XVII, p. 451-455.

9. Rabl (H.), Beitrag zur Histologie des Eierstocks des Menschen und der Säugetiere, *Anat. Hefte*, 1898, XI.

10. Van der Stricht (O.), La ponte ovarique et l'histogénèse du corps jaune, *Bullet. de l'Acad. roy. de méd. de Belgique*, 27 avril 1901, 21 p. et 1 pl.

Dans une note préliminaire sur les premières phases de la formation des corps jaunes chez certains Reptiles (*Anguis fragilis* et *Seps chalcides*), Lucien semble arriver aux mêmes conclusions éclectiques que ces derniers auteurs. *C. R. Soc. Biol.*, 25 juil. 1903, p. 116.

tiennent l'opinion exclusive de Sobotta, sont obligés de reconnaître qu'on ne peut plus distinguer, à un certain moment, les cellules interstitielles des cellules à lutéine[1]. C'est déjà ce que Van Beneden écrivait en 1880, à propos des corps jaunes de la Chauve-Souris. « Ils sont formés, disait-il[2], d'un tissu présentant tous les caractères du tissu interstitiel; avec cette seule différence que les cellules interstitielles prennent dans les corps jaunes un développement colossal. A part l'énorme développement de ces cellules, le tissu des corps jaunes est identique au stroma interstitiel. »

Dans certains types, les cellules du corps jaune se forment des éléments préexistants par simple hypertrophie; tel serait le cas de la Souris, du Tarsius, de la Musaraigne, etc. Chez d'autres, Chauve-Souris et Brebis, par exemple, il y aurait en même temps multiplication cellulaire. On trouverait de même des variations spécifiques dans l'origine du tissu conjonctif vascularisé, qui vient remanier en second lieu le tissu épithélial et faire passer le corps jaune à l'état de cicatrice (*corpora albantia*).

1. Chez le Lapin, d'après Cohn (*loc. cit.*), le tissu glandulaire formé par les cellules interstitielles se distingue par la taille moins grande de ses cellules, par le moindre développement du réseau capillaire et parce que les corpuscules de sécrétion sont plus petits et en moins grand nombre que dans les cellules à lutéine.

2. Van Beneden (Ed.), Contribution à la connaissance de l'ovaire des Mammifères, *Arch. de Biolog.*, 1880, I.

BIBLIOGRAPHIE

Études de psychologie physiologique et pathologique, par E. GLEY, professeur agrégé de la Faculté de Médecine de Paris, assistant près la chaire de physiologie générale au Muséum d'histoire naturelle, membre de l'Académie de médecine. 1 vol. in-8 de la *Bibliothèque de philosophie contemporaine*, 5 francs (Félix Alcan, éditeur).

Les études si intéressantes qui composent cet important ouvrage sont établies sur des expériences personnelles et sur l'exposé critique des principaux travaux publiés à la suite de ces expériences, ou sur des points connexes.

La première étude traite des conditions physiologiques de l'activité intellectuelle, de celle du moins que les moyens actuels de l'expérimentation permettent de déterminer. En réalité c'est une partie des plus importantes de la psychologie physiologique que l'on trouvera magistralement traitée ici.

Dès la fin du XVIIIe siècle, les physiologistes avaient déjà montré que les désirs, les sentiments, les conditions étaient déjà liés, chacun suivant son espèce, à des états particuliers de l'organisme, à des mouvements : gestes, cris, sécrétions, modifications de la circulation sanguine, etc. Mais il a fallu attendre jusque vers 1881, époque où Gley commençait ses premiers travaux en psycho-physique, pour voir que la pensée proprement dite, la réflexion, le raisonnement se montraient, aussi, soumis à de telles conditions. Les expériences réalisées à cette époque ou depuis, permettent de conclure, en effet, avec Gley :

1° *Que tous les actes psychiques, quels qu'ils soient, ont besoin pour se produire, d'un temps mesurable.* C'est ainsi qu'on a pu déterminer le temps nécessaire à la production non seulement des actes élémentaires, mais encore des phénomènes mentaux très compliqués. « On doit en conclure, avec Gley et Herzen, que cet acte (la pensée) a lieu dans un milieu étendu résistant et composé, de même que tous les autres phénomènes de la nature... »

2° *Que tous les actes psychiques modifient la circulation sanguine* ; ils accélèrent le cœur (ainsi Gley, pensant à une question de philosophie, voyait au bout de quinze minutes le nombre de ses pulsations augmenter de 2 à 3), augmentent la force et modifient la forme du pouls, enfin augmentent le volume du cerveau.

Ce dernier phénomène est dû tout simplement à la plus grande quantité de sang qui passe alors dans cet organe, comme, du reste, dans tout organe qui fonctionne, dans une glande en activité par exemple. Il a été observé sur des individus qui présentaient, par accident, des pertes des os du crâne.

Par la brèche osseuse, il est facile d'observer alors les variations de volume dues à des variations de la quantité de sang que le cerveau reçoit ou qu'il laisse sortir, sous des influences diverses. Si on applique un

appareil enregistreur sur la partie du cerveau mise à nu, on peut alors recueillir ces variations (voir p. 86).

Corrélativement à l'augmentation de volume du cerveau, on observe, pendant le travail intellectuel, une diminution de volume de l'avant-bras, et cela par la même cause.

Tous ces phénomènes sont d'autant plus marqués que le travail est plus intense. Dans le travail prolongé, le cœur tend à se ralentir, il est vrai, mais, ajoute Gley, il n'est pas sûr que cet effet soit exclusivement dû au travail même. Il est bon de faire remarquer que Gley nous montre, à plusieurs reprises, ces divers phénomènes comme indépendants des sentiments et émotions qui accompagnent quelquefois la mise en exercice de l'intelligence.

3° *Que tous les actes psychiques déterminent dans le cerveau une élévation de température mesurable.* Mais cette élévation est très faible et ne peut être reconnue qu'au moyen d'aiguilles thermo-électriques enfoncées dans le cerveau ; c'est ainsi que, sur un enfant endormi, on vit l'aboiement d'un chien faire élever la température cérébrale de huit centièmes de degré.

4° *Que tous les actes psychiques s'accompagnent d'une décomposition de la substance nerveuse, d'où proviennent des produits de désassimilation dosables.*

Le travail intellectuel augmente en vingt-quatre heures :

1° La quantité des urines ;

2° La quantité d'acide phosphorique éliminé par les urines ;

3° La quantité de chaux et de magnésie éliminées par les urines.

Or, toutes ces substances en excès, dont la masse est à la vérité très peu considérable, tiennent réellement à une désassimilation cérébrale plus active. Il est intéressant de rapprocher ces faits des observations de Binet, établissant que la consommation du pain dans les écoles normales va en diminuant d'octobre à juillet, c'est-à-dire du commencement à la fin de l'année scolaire.

« Lorsque le travail a une durée de plusieurs mois, conclut Binet, le ralentissement de la nutrition se fait d'une part sentir sur la quantité d'aliments absorbés et d'autre part sur la diminution du poids du corps. » Mais ces conclusions ne s'appliquent qu'au travail très sérieux de onze à douze heures par jour. Il semble, au contraire, qu'un travail cérébral modéré, de sept heures par jour, par exemple, augmente le besoin d'aliments et peut-être surtout d'aliments non azotés (Beaunis).

Quelles sont maintenant les conclusions d'ordre purement psychologique que l'on peut tirer de toutes ces données ? C'est là, sans contredit, la partie la plus attachante du livre de Gley.

Assurément, en établissant une relation entre la pensée et la circulation du sang, on n'a pas appris grand'chose sur le mécanisme du fonctionnement des cellules nerveuses et rien du tout sur la manière dont la pensée est liée à ce fonctionnement. Mais, ajoute Gley, une preuve a été donnée par là que la substance cérébrale participe à l'activité mentale et que celle-ci ne se produit pas sans la condition requise pour le travail de tout autre organe, c'est à savoir l'augmentation de l'afflux sanguin.

Si l'on pense ensuite à l'augmentation de température qui se produit pendant l'activité psychique, si l'on rapproche de ces faits, celui de l'usure cérébrale, on reconnaîtra la possibilité d'appliquer au travail intellectuel, non pas une, mais plusieurs mesures qui se compléteront réciproquement les unes par les autres.

« Quel étroit enchaînement de ces diverses expériences ! Voilà le travail cérébral qui s'accompagne d'une destruction des éléments de l'organe ; cette destruction, série d'actions chimiques, produit de la chaleur ; et ce fait contrôle en quelque sorte le précédent ; et, nouveau contrôle, le sang arrive au cerveau en plus grande quantité ; enfin ces actes durent un certain temps. Chacune de ces données a sa valeur propre, mais, rattachée aux autres, chacune acquiert plus de force.

Pour employer les termes abstraits dont la langue philosophique se sert depuis si longtemps, « l'esprit ne se sépare donc pas plus du corps que le corps ne peut se séparer de l'esprit ». Et Gley rappelle ici un passage de son ancien maître, Beaunis : « Le cerveau ne sécrète pas la pensée, car on ne peut assimiler une sécrétion à un fait de conscience ; mais il est aussi indispensable à la production de la pensée que le foie à la production de la bile. »

Mais, pour certains savants, pour Armand Gautier, par exemple, les transformations cérébrales que les physiologistes constatent pendant le travail psychique et qui correspondent bien en effet à une modification quelconque de l'énergie matérielle ne sont que les *actes* qui précèdent et préparent le phénomène psychique proprement dit, c'est-à-dire qui mettent en état de penser. La sensation, la mémoire, l'intelligence sont, dit Gautier, des phénomènes de vision intérieure; ce sont des *états* conscients, des états de notre moi, provoqués en nous par la connaissance des formes successives ou simultanées laissées dans nos cellules nerveuses par les impressions matérielles actuelles, ou antérieures, ou transmises par l'atavisme ; ce sont des phénomènes de direction et d'ordre qui, par conséquent, ne sauraient avoir d'équivalent mécanique. Descartes disait déjà que l'âme change seulement la direction du mouvement physique sans produire elle-même aucun mouvement nouveau.

Ainsi donc, Armand Gautier admet que la pensée ne peut se produire sans un travail préparatoire, soumis aux lois qui régissent tous les phénomènes physiologiques. Mais, fait remarquer très justement Gley, on ne saurait dire que ce travail préparatoire n'a rien de psychique ; il plonge trop profondément dans les faits cérébraux pour que l'on puisse le séparer radicalement de ceux-ci et arriver alors à distinguer trois classes de phénomènes : les conscients (la pensée), les inconscients (les actes cérébraux) et les physiologiques, ceux des deux premières catégories étant sans action sur les derniers et ceux-ci sans action sur les premiers. En fait, il est des phénomènes physiologiques qui conditionnent la pensée. Comment des phénomènes absolument nécessaires à la production de la pensée seraient-ils totalement séparables de celle-ci ? La conscience, qui, pour beaucoup de psychologues et de philosophes, caractérise spécifiquement le phénomène psychique, est certainement liée intimement à des conditions physiologiques. Mosso a montré qu'il suffit que la quantité de sang qui pénètre dans le cerveau diminue très peu, pour que la conscience s'éteigne ; en comprimant fortement les deux carotides d'un homme, il a vu, en même temps que le cerveau diminue, la conscience disparaître complètement.

A la vérité, continue Gley, la pensée ne se réduit pas pour cela à un mouvement. Tout ce que l'on peut dire, c'est qu'elle est conditionnée par un mouvement. Mais, en supposant qu'on parvienne à assigner le mécanisme nerveux qui correspond à chaque fonction psychique, on n'aura pas pour cela pénétré la nature de la fonction.

Cela ne montre pas non plus en quoi consiste la conscience, quelle est sa nature, ni même son mécanisme. C'est là, dit Gley, un problème aussi vieux que la psychologie et qui n'est toujours pas résolu, ni par les dualistes, ni par les matérialistes, ni par les idéalistes[1].

En particulier, cette idée si répandue, parmi les matérialistes, que la conscience est un simple épiphénomène, ne signifie vraiment pas grand' chose; elle se résume en réalité à ceci, dit Sedgwick-Minot (cité par Gley): « Nous pouvons expliquer la conscience très aisément en admettant tout simplement qu'elle n'a pas besoin d'être expliquée du tout ».

Pour le moment donc, on ne peut considérer la conscience que comme une donnée primitive et on ne peut constater que des rapports entre les états de conscience et les processus physiologiques.

« C'est à trouver ces rapports entre deux connexions de faits et à en établir les lois que travaille la psycho-physiologie. La science consiste, en effet, à déterminer les conditions des phénomènes d'après leurs antécédents et d'après leurs circonstances. Sans doute une psychologie par la conscience seule est possible. Mais de quelle façon voulons-nous connaître les choses, dans leur genèse, dans leur développement, ce qui n'est possible que par la recherche de leurs conditions, ou simplement, pour ainsi dire à l'état statique? Savoir qu'il se passe en nous des séries de phénomènes donnés est bien ; savoir comment ces séries prennent naissance et subsistent est mieux, mais il y faut une physiologie et une pathologie de l'esprit. Cette étude est la seule vraiment suggestive par le grand nombre de rapports qu'elle peut découvrir, et c'est sur des rapports que la science pose des lois. »

Si nous nous sommes arrêtés longuement à cette première étude, c'est tout d'abord parce qu'elle occupe la très grande partie de l'ouvrage de Gley, mais c'est aussi parce qu'elle montre bien les qualités maîtresses du livre tout entier : la clarté de l'exposition, l'élévation de la critique, la justesse dans le raisonnement.

Gley consacre ensuite une cinquantaine de pages à l'exposé de ses recherches expérimentales sur les mouvements musculaires inconscients. On sait qu'il est le premier qui ait objectivement démontré, au moyen de la méthode graphique, la nature musculaire de ces mouvements. Dans le même ordre d'idées, il reproduit de curieux spécimens d'écriture inconsciente.

Le reste de l'ouvrage comprend une étude sur le sens musculaire, avec les recherches personnelles de l'auteur, et une étude de psychologie pathologique sur les aberrations de l'instinct sexuel. L'auteur, qui a autrefois fréquenté le service du Dr Magnan, où il a pu voir beaucoup d'exemples de ces anomalies, insiste particulièrement sur les faits d'inversion sexuelle, dont il a proposé une théorie.

Dr GUSTAVE LOISEL.

Manuel technique d'Histologie, par PH. STÖHR, traduit par les Docteurs TOUPET et CRITZMAN, troisième édition française complètement remaniée d'après la dixième édition allemande par le Dr P. MULON, préparateur d'histologie à la Faculté de médecine. Préface du professeur

1. Voir le résumé des critiques adressées à ces théories dans Höffding : *Esquisse d'une psychologie fondée sur l'expérience*, Alcan, 1900, p. 69 et suiv.

CORNIL. 1 vol. grand jésus de 514 pages avec 339 figures en noir et en couleur. Prix : 15 fr. G. Steinheil, éditeur, 2, rue Casimir-Delavigne, Paris.

L'éloge du *Manuel technique d'Histologie* du professeur Stöhr n'est plus à faire; dix éditions allemandes en ont consacré le succès et la troisième édition française, que viennent de nous donner les Drs Toupet, Critzman et Mulon, montrent qu'il venait combler une lacune réelle de la littérature scientifique.

Ce livre est à la fois, en effet, un traité théorique et un manuel pratique pour les études de laboratoire. Chaque question de cytologie, d'histologie et d'anatomie microscopique est exposée avec la plus grande exactitude; même les théories les plus récentes y ont leur place quand l'auteur, guidé par sa longue expérience, a jugé que ces théories étaient suffisamment bien établies et comportaient un intérêt général. L'étudiant pourra donc y trouver matière à préparer utilement ses examens comme ses concours. Et le docteur qui voudra poursuivre les recherches originales trouvera dans ce manuel un guide précieux, car l'auteur s'est attaché à donner, à l'occasion de chaque question exposée, les méthodes pratiques de recherche.

Chaque chapitre théorique est immédiatement suivi des techniques spéciales qui s'y rapportent et chacune des nombreuses figures portant l'indication de la méthode employée pour faire la préparation qui est dessinée, le travail est encore une fois rendu plus facile. Ce livre comporte en outre l'indication de techniques plus compliquées, destinées à montrer les détails les plus fins de la structure microscopique. Ici encore l'auteur a fait un choix judicieux et indiqué celles de ces techniques que son expérience lui indiquait comme les meilleures; son livre mérite d'être toujours à portée de la main sur la table de travail. Enfin, comme réflétant l'enseignement du Professeur Stöhr, ce Manuel peut servir de guide très sûr dans l'organisation et la graduation des exercices pratiques qui doivent amener l'étudiant en médecine à la connaissance et au goût de la cytologie.

Nous devons ajouter que l'édition française actuelle diffère notablement de la précédente; beaucoup de figures nouvelles, dont quelques-unes en couleur sont de véritables chefs-d'œuvre d'exécution, ont remplacé les anciennes ou sont venues s'y ajouter. La technique s'est enrichie de procédés nouveaux venus de tous les côtés; aussi cette édition renferme-t-elle une centaine de pages en plus de la précédente.

Dr GUSTAVE LOISEL.

Textura del sistema nervioso del ombre y de los vertebrados, por S. RAMON Y CAJAL. Madrid, 1904.

S. Ramon y Cajal vient de faire paraître le *deuxième* volume de son traité de la *Texture du système nerveux de l'homme et des vertébrés.* Pour faire cette œuvre, voici comment a procédé Ramon y Cajal. Il a soumis chaque région, chaque point du système nerveux à un examen approfondi, comparant entre elles les diverses méthodes et étendant ses recherches aux types les plus variés. Chemin faisant, il consigne les résultats d'autres observateurs et arrive ainsi à écrire 49 chapitres, dont chacun constitue une véritable monographie et dont l'ensemble ne

comprend pas moins de 1 196 pages. De nombreuses figures illustrent le volume; elles représentent des coupes de préparations qui permettent de reconnaître du premier coup d'œil les rapports des parties et facilitent singulièrement la lecture du texte.

Commencé en 1900, l'ouvrage n'a été achevé qu'en 1904. Il m'est impossible d'en donner une analyse détaillée; aussi me contenterai-je d'énumérer les principaux chapitres.

Le bulbe rachidien comprend les deux premiers chapitres; viennent ensuite la moelle allongée, l'exposé des lois générales de la structure du bulbe et celle du noyau de l'hypoglosse.

Le 5e chapitre est consacré au nerf spinal; le 6e, aux nerfs vague et glossopharyngien; le 7e, au nerf acoustique; le 8e, au nerf cochléaire; le 9e, au nerf facial; le 10e, au nerf oculo-moteur externe; le 11e, au nerf trijumeau. L'origine, la structure et le mode de terminaison des nerfs crâniens font l'objet d'une étude approfondie, qui est accompagnée de l'analyse critique de tous les travaux antérieurs portant sur le même sujet.

Le 12e chapitre comprend les *voies nerveuses* et les ganglions propres du bulbe rachidien; le 13e, le prolongement bulbaire du cordon antérieur de la mœlle; le 14e, le cordon latéral et ses ganglions; le 15e, le pont de Varole; le 16e, le cervelet; le 17e, les prolongements cérébelleux; le 18e, l'histologie de l'écorce cérébelleuse; le 19e, l'histogénèse du cervelet; le 20e, les ganglions centraux du cervelet; le 21e, les pédoncules cérébelleux.

Vient ensuite l'étude du cerveau moyen et celle des tubercules quadrijumeaux antérieurs; les lobes optiques sont examinés dans les divers groupes de vertébrés. La région de la calotte et la portion intermédiaire du mésocéphale font l'objet du 25e chapitre; le 26e chapitre comprend la continuation de la calotte, le 27e, le ganglion interpédonculaire, la *substantia nigra*, le tractus pédonculaire transverse. La couche optique, le système visuel et la rétine sont traités ensuite, ainsi que les corps genouillés et le pulvinar.

11 chapitres sont consacrés à l'histologie, à l'histogénèse et à l'anatomie physiologique du *cerveau*

Dans le dernier chapitre, enfin, Ramon y Cajal étudie les ganglions du *grand sympathique*.

Telle est l'indication sommaire des principaux chapitres du deuxième volume sur le système nerveux de Ramon y Cajal. Grâce aux recherches personnelles et aux matériaux originaux, l'histologiste espagnol a fait une œuvre entièrement nouvelle qui n'a pas son analogue. Ce livre est indispensable à tous ceux qui s'occupent, à un titre quelconque, du système nerveux de l'homme et des vertébrés.

ED. RETTERER.

Le propriétaire-gérant : FÉLIX ALCAN.

Coulommiers. — Imprimerie PAUL BRODARD.

SUR LA BIOLOGIE DES TIQUES OU IXODES

Par Pierre MÉGNIN
Membre de l'Académie de médecine.

On sait que l'homme et les grands mammifères domestiques peuvent contracter certaines maladies dont les germes leur sont inoculés par des insectes buveurs de sang qui les ont puisés dans le sang d'autres malades. Ainsi en est-il du paludisme de l'homme; du charbon de l'homme et des ruminants; de certains helminthes hématozoaires de l'homme et du chien, de certaines maladies du sang assez récemment découvertes, comme le *Nagana*, le *Sura*, le *mal de Cadera*, la *maladie du sommeil*, causées par des espèces d'infusoires du genre *Tripanosome*.

Ce sont des mouches piquantes qui sont incriminées comme transmetteuses de ces maladies et cela est parfaitement démontré pour certaines, comme la *tsétsé* (*Glossina morsitans*), les cousins du genre *Anophèle*, les simulies de l'espèce *Simulia cinerea*, les mouches du genre *Stomoxis*, les Tabaniens du genre *Pangonia*, etc. Le nombre s'en accroîtra sans doute encore au fur et à mesure des progrès de la science.

On ne s'est pas contenté d'incriminer les mouches piquantes buveuses de sang, on a encore accusé certains insectes non ailés de jouer le même rôle. Ces insectes sont grands buveurs de sang, c'est vrai, mais ils sont dépourvus d'ailes et complètement privés de la faculté d'aller butiner d'un animal à l'autre, comme font les mouches et même certains aptères comme les puces.

Mais alors, comment peuvent-ils transmettre une maladie, dont ils ont les germes plein le ventre, il est vrai, quand ils ne peuvent pas aller sur un autre animal?

Pour l'expliquer on a fabriqué toute une théorie des plus fantai-

sistes, qu'ont seuls pu admettre des savants, même bactériologistes accomplis, mais nullement acariologistes.

D'après cette théorie, les germes en question passeraient dans les œufs, des œufs dans les larves, des larves dans les nymphes, des nymphes dans les jeunes femelles, qui seules avec les mâles peuvent grimper sur les grands animaux pour en sucer le sang et pourraient en même temps leur transmettre la maladie.

D'autres admettent que les larves peuvent déjà remplir ce rôle d'inoculateurs.

On pourrait répondre aux partisans de ces théories de montrer les fameux germes passant de l'estomac aux œufs et de ceux-ci aux larves, ce qu'ils n'ont jamais fait et pour cause. Mais il y a mieux, nous montrerons l'inanité de la théorie en montrant simplement la biologie ou l'histoire de la vie des Ixodes dans toutes les phases de leur existence, et cela suffira pour montrer que le rôle qu'on leur prête est impossible.

La maladie prétendument colportée par les Ixodes est causée par un petit infusoire en forme de poire qui vit aux dépens du sang, soit dans un globule sanguin, soit dans le plasma, d'où les noms de *piroplasme* qu'on a donné à ce parasite et de *piroplasmose* à la maladie.

Cette maladie est connue depuis longtemps sur les bœufs dans l'Amérique du Nord où elle porte le nom de *Fièvre du Texas* et dans la République Argentine où on l'appelle *Tristeza* ou *Malaria bovine*. On l'a constatée sur les moutons en Roumanie où on l'appelle *carseng*. Enfin Nocard l'a découverte en France parmi les nombreuses variétés de jaunisse qui sévissent sur les chiens.

Depuis très longtemps la fièvre du Texas est attribuée à la piqûre de la tique et à un venin spécial fabriqué par l'Acarien. Lorsque MM. Smith et Kilborne découvrirent dans le sang des bœufs malades de cette fièvre, le véritable parasite qui la cause, le *piroplasme*, ils ne firent que changer un peu le rôle des tiques, ils n'étaient plus fabricants du virus, ils le transmettaient seulement, comme la *tsétsé* transmettait les *tripanosomes*, au lieu de fabriquer le virus que lui attribuait Livingstone. Ils n'examinèrent pas si la tique pouvait remplir ce rôle, ils l'admirent sans discussion de même que tous les savants pathologistes d'Amérique et d'Europe et toutes les fois qu'il s'agissait de *piroplasmose*, sans conteste c'était de la faute des tiques. Ce qui prouve que ceux qui connais-

sent bien la biologie des Ixodes sont bien rares et qu'il y a nécessité d'en vulgariser la connaissance.

Nous allons surtout parler des tiques des chiens, les mieux connues.

Biologie des Ixodes.

Tous les chasseurs connaissent, au moins de vue, les *Tiques*, *louvettes*, ou *poux de bois*, noms vulgaires des *Ixodes*, espèces de parasites que les chiens recueillent fréquemment à la chasse, qui se plantent dans la peau et qui ne les font souffrir que quand on veut les leur arracher, car leurs moyens d'adhérence sont de véritables harpons qui ne leur permettent pas de se détacher spontanément avant qu'ils aient fait leur provision de sang.

Beaucoup d'erreurs sont répandues sur leur compte :

1° Non seulement le vulgaire, mais même des savants, croient que chaque animal a sa tique et qu'il y a la tique des chiens, celle du bœuf, celle des moutons, etc., c'est une profonde erreur : les tiques ne choisissent pas leurs victimes, elles s'attachent à tout animal qui passe à leur portée et même à l'homme; les plus grandes espèces aux plus grands animaux, les plus petites aux plus petits.

Le nombre des espèces d'Ixodes est considérable.

Dans le beau travail de revision auquel M. le professeur Neumann s'est livré dans ces dernières années et qui a été publié dans le *Bulletin de la Société zoologique de France*, sous le titre de *Revision de la famille des Ixodidés*, il en a étudié 294 espèces différentes, recueillies surtout par les naturalistes voyageurs dans les diverses parties du monde qu'ils ont explorées, et dont les plus riches ont été l'Afrique et l'Amérique; l'Europe est même une des plus pauvres et les espèces rencontrées en France ne sont qu'au nombre d'une quinzaine qui sont à peu près les mêmes que celles des autres pays, bien que le nombre des individus soit souvent considérable dans nos diverses régions; les espèces sont en quelque sorte distribuées par régions bien que plusieurs espèces se rencontrent ensemble.

Les vingt espèces ci-dessous ont été rencontrées sur le chien, la plupart en Europe, quelques autres en Afrique, en Asie ou en Amérique; voici, d'après M. Neumann, les espèces qu'il énumère

comme ayant été recueillies sur le chien dans le monde entier, ce qui ne veut pas dire qu'il ne puisse y en avoir encore d'autres, ce qu'on constatera plus tard.

Espèces de la famille des Ixodidés ou Tiques recueillies sur le chien, en Europe et ailleurs :

Ixodes ricinus L.
Ixodes hexagonus Leach.
Ixodes hexagonus Leach var. *inchoatus*.
Ixodes ovatus Neumann.
Ixodes holocynctus Neumann.
Aponomma exornatum Koch.
Amblyomma striatum Koch.
Amblyomma cajemense Koch.
Amblyomma calcaratum Nn.
Hyalomma ægyptium L.
Hæmaphysalis punctata Can. et Franz.
Hæmaphysalis flava Neumann.
Hæmaphysalis hirudo L. Koch.
Hæmaphysalis Leachi Audoin.
Rhipicephalus sanguineus Latr.
Rhipicephalus punctatissimus Gerst.
Rhipicephalus bursa Can. et Fanz.
Rhipicephalus annulatus Say.
Rhipicephalus reticulatus Latr.
Dermacentor electus Koch.

Pour la plupart des auteurs anciens et même beaucoup de modernes presque toutes ces espèces ont été confondues en une seule sous le nom d'*Ixodes ricinus*, parce que l'on ne connaissait que les femelles gonflées de sang, piquées sur la peau d'un chien et qu'elles ont, à peu près toutes, la forme d'une graine de ricin plus ou moins volumineuse, de couleur plombée.

Toutes ces différentes espèces de Tiques, malgré leurs noms variés, ont une organisation semblable et un même genre de vie; on s'est basé, pour les distinguer, sur la présence ou l'absence d'une paire d'yeux simple sur le bord de l'écusson thoraco-dorsal, sur le nombre de rangées de dents à la face inférieure du dard, sur la forme de ce dard et des crochets terminaux des chélicères, sur la forme des palpes creusées ou non, et celle de leurs articles, enfin sur les gravures, formes et couleurs variées de l'écusson.

Nous ne voulons pas passer en revue nos différentes espèces d'Ixodes indigènes, nous voulons simplement donner les figures de deux d'entre elles pour donner une idée de l'organisation des Ixodes; nous insisterons davantage sur les diverses phases de leur existence, sur leur biologie en un mot qui est la même pour tous et qui est d'une importance capitale à connaître.

Tous les Ixodes à l'état adulte ont huit pattes sous le thorax

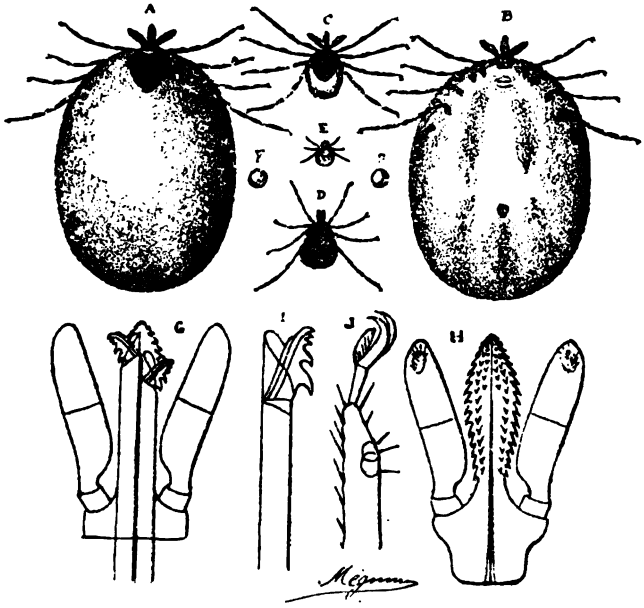

Fig. 1. — *Ixodes Ricinus* grossi. — *A*, femelle gonflée face dorsale; *B*, la même face ventrale; *C*, femelle à jeun; *D*, mâle; *E*, larve hexapode; *FF*, œufs (toutes ces figures ont le double des dimensions normales); — *G*, le rostre vu par sa face supérieure; *H*, le rostre vu par sa face inférieure; *I*, une mandibule isolée; *J*, l'extrémité d'une patte de la paire antérieure (ces dernières figures sont grossies 100 fois en longueur).

(fig. 1 A, B) et chacune de ces pattes a six articles et est terminée par une paire d'ongles et une caroncule plissée en éventail (fig. 1 J). Le mâle ne se gonfle pas et est beaucoup plus petit que la femelle qui, repue, comme on la voit ordinairement. est 60 fois plus grande que lui en volume; il se distingue par sa couleur noire brunâtre due à l'écusson qui lui couvre entièrement la face dorsale. La femelle, à jeun, est un peu plus grande que le mâle, à peine du double (fig. 1 C); elle mesure, d'après Pagenstecker, 2 mm. 75; elle est alors presque carrée et plate et sa face supérieure est partagée en deux zones : une antérieure, noire, occupée par l'écusson qui est

chitineux, et une postérieure, blanchâtre, en tissu cutané très épais et solide, mais très extensible. Le mâle se distingue encore de la femelle par la présence des organes sexuels qui sont constitués par une petite ouverture ronde située entre les hanches de la première paire de pattes, et par une fente à bords plissés et un peu plus en arrière chez la femelle. A l'écusson, soit de la femelle, soit du mâle, est articulé, antérieurement, le rostre qui est le même dans les deux sexes, sauf quelques exceptions (fig. 1 G face supérieure, H face inférieure). Ce rostre est composé d'un dard, ordinairement lancéolé, armé inférieurement et latéralement de rangées de dents aiguës et résultant de la soudure des maxilles. De chaque côté de ce rostre et à sa base s'articulent une paire de palpes quadri-articulées de formes variées et ordinairement creusées en gouttière pour loger et protéger le dard; à la surface de celui-ci glisse une paire de mandibules ou chélicères, projetables en avant et terminées par un doigt articulé en forme de harpon à plusieurs dents aiguës et rétrogrades (fig. 1 G et I).

La figure 1 représente le véritable *Ixodes ricinus* qui s'est aussi appelé *Ixodes Reduvius* par double emploi, par Linné et beaucoup d'autres auteurs. Le mâle a 2 mm. 5, rostre compris, de longueur, sur 1 mm. 5 de large. La femelle à jeun a 3 millimètres de longueur sur 2 mm. de large; fécondée et repue, elle rappelle une graine de ricin un peu déprimée et atteint 10 à 12 mm. de longueur, 6 à 7 mm. de large. La nymphe ressemble à une femelle en miniature qui serait asexuée et qui aurait la taille du mâle à peine. La larve n'a que six pattes et n'a guère que la taille de l'œuf qui n'a pas 1/2 mm. Le dard du mâle est plus obtus et plus large en arrière que celui de la femelle.

L'*Ixode ricin*, que l'on peut parfaitement reconnaître au moyen des figures et des indications que nous avons données, a une aire de dissémination considérable; on le rencontre dans toute l'Europe où il est commun sur les chiens de chasse; on le trouve aussi sur les moutons, les bœufs, les divers ruminants et carnivores sauvages (cerfs, chevreuil, daim, renard, marte, fouine, putois, belette, loutre, vison d'Europe), sur le furet, le hérisson, le lièvre, et il se fixe quelquefois sur l'homme.

Les nymphes et les larves sont communes sur les petits mammifères, les reptiles, et ne sont pas rares sur les oiseaux. Les mâles paraissent rares; ceux que M. Neumann a examinés proviennent,

l'un des environs de Hambourg et les autres (une dizaine) de la forêt de la Londe (Seine-Inférieure) où ils ont été recueillis par M. E. Simon. Nous en avons récolté accouplés à des femelles, dans

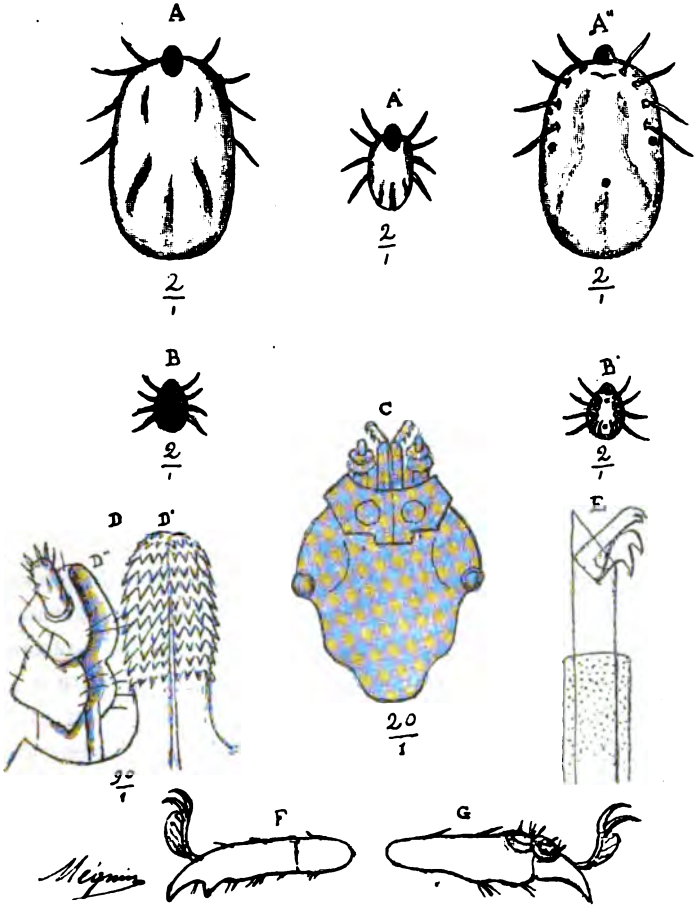

Fig. 2. — *Rhipicephalus annulatus.* — A, femelle à jeun grossie du double; A', A", femelle gonflée de sang; B, B', mâles grossis de même; C, D, E, organes buccaux très grossis; F, G, pattes très grossies.

les roseaux des bords de l'Auron, petite rivière de Bourges, sur des chiens chassant la sauvagine.

On a aussi récolté l'*Ixode ricin*, ou son *alter ego*, l'*Ixode Réduve* dans différentes provinces des États-Unis et en Algérie.

On distingue maintenant de l'*Ixodes ricinus* ou *Reduvius*, qui est le type d'un groupe, plusieurs espèces voisines qui n'en diffèrent

que par quelques légères différences dans les dimensions, les formes et le nombre de rangées de dents du dard, ou hypostome, et surtout par les pays où on les a rencontrés, tels sont : l'*Ixodes ovatus* du Japon, l'*Ixodes affinis* de Costa-Rica, l'*Ixodes spinicoxalis* de Sumatra, l'*Ixodes hexagonus* très peu distinct du *Ricinus* et commun aussi en Europe, etc.

La deuxième espèce de Tique que nous voulons signaler et qui, comme nous le verrons en parlant du genre de vie de ces êtres, a une grande importance au point de vue du rôle qu'on lui prête en pathologie vétérinaire, est le *Rhipicephalus annulatus* (fig. 2 et 3).

Les RHIPICEPHALUS se distinguent des précédents Ixodidés par la présence d'yeux distincts sur les côtés de l'écusson céphalo-dorsal, par un rostre bas et court dont la base est plus large que longue, hexagonale à sa face dorsale, formant de chaque côté un angle saillant. Des palpes courts, larges, ayant le premier et le troisième articles prolongés en bas par des pointes plus ou moins marquées. Hanches de la première paire à deux dents. Péritrème des stigmates en forme de virgules. Une paire d'écussons en demi-lune paranneaux.

On compte plus de vingt espèces de Rhipicephalus, qui sont difficiles à distinguer les unes des autres.

Le *Rhipicephalus annulatus* figure dans notre *Traité des parasites articulés* sous le nom d'*Ixodes Dugesii*. Il est un peu plus grand que l'Ixode Ricin, mais il a la même apparence générale; pourtant il est moins olivaire, plus cylindrique, s'en distingue encore à l'œil nu, sauf sa forme plus allongée, par son bec plus court et plus mousse et son écusson céphalo-dorsal plus petit. La femelle mesure à jeun 4 à 5 mm. de long sur 3 de large, et repue elle peut atteindre 15 mm. de long sur 8 mm. de large. Le mâle est long de 3 mm. 25 sur 2 mm. 30 et a le bord postérieur de l'écusson dorsal festonné. Son rostre est semblable chez les deux sexes, se composant d'un dard, ou hypostome, à huit rangs de dents et à extrémité tronquée; de palpes surbaissés, à articles courts et anguleux, excepté le terminal qui est très petit et cylindrique; enfin sur l'hypostome glisse une paire de chélicères terminés par deux doigts harponiformes armés chacun de deux dents rétrogrades.

La *larve*, qui est très facile à obtenir par éclosion et qu'on n'a jamais vu naître autrement, est orbiculaire et mesure, en longueur, un peu plus d'un demi-millimètre et en largeur un peu moins. Son rostre n'a que 0 mm. 05 (notez bien ceci). Voyez figure 3.

« Le *Rhipicephalus annulatus* est répandu dans les États-Unis du Sud, dit M. Neumann, où il joue un rôle important dans la transmission de la maladie du bœuf (!) connue sous le nom de *fièvre du Texas*. La collection du *Bureau of animal industry* et celle de la

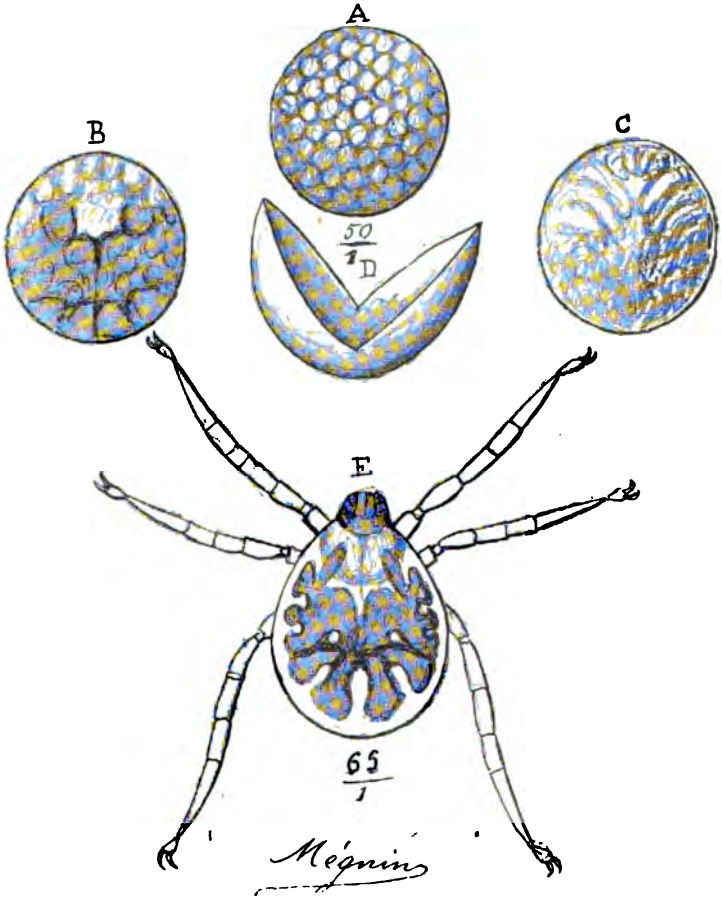

Fig. 3. — *Rhipicephalus annulatus*, œufs et larve très grossis.

Smithsonnian Institution en contiennent de nombreux spécimens, provenant du Texas, du Maryland, de Washington, Chicago, Baltimore, Honduras, Kentucky, Kansas, Arkansas, Nouveau-Mexique, où ils ont été recueillis sur le bœuf (toujours à l'état de femelle gonflée). — D'autres des mêmes collections sont originaires de Cuba (bœuf et chien), de la Jamaïque, de la Floride, du Guatemala,

du Mexique, de Montevideo, du Paraguay (trouvés sous l'écorce des arbres). »

On l'a trouvé aussi en Australie, à Timor, à Sumatra; en Asie, à Singapour; dans le Caucase, dans le nord de l'Afrique, en Algérie, au Maroc, sur des bœufs et des moutons arrivés de ces derniers pays à l'abattoir de Vincennes et par nous-même; en Égypte par Piot-Bey, à Madagascar par Coquerel; enfin, nous l'avons encore récolté sur des bœufs sardes et des bœufs auvergnats. On les trouve indifféremment sur les chiens ou les grands ruminants dans le nord de l'Afrique et en Asie et même dans le midi de la France, où Dugès avait étudié la femelle qu'il a seule connue.

Comme on voit, c'est une espèce tout à fait cosmopolite, soit qu'on considère l'espèce type, soit qu'il fût question de ses nombreuses variétés ou des espèces voisines difficiles à distinguer, comme nous l'avons dit, comme les *Rhipicephalus bursa*, *R. Évertsi*, *R. sanguineus*, etc.

Le groupe des *Tiques* ou *Ixodes* étant très naturel, l'organisation des différentes espèces qui le composent est peu différente et leur genre de vie est le même; la description succincte et les figures que nous avons données de deux de ces espèces, l'*Ixodes ricinus* et le *Rhipicephalus annulatus*, suffiront aux praticiens et aux chasseurs pour reconnaître les *tiques* qu'ils viendraient à rencontrer sur leurs chiens. Mais si les caractères zoologiques de ces parasites sont maintenant parfaitement établis, grâce à de nombreux travaux dont le dernier et le plus complet est celui de M. Neumann, professeur à l'École vétérinaire de Toulouse[1], il n'en est pas de même de leur biologie, ou manière de vivre, car de graves erreurs à cet égard sont répandues par des savants émérites, très forts en *Bactériologie*, mais beaucoup moins en *Acariologie*, et que leur position scientifique a fait adopter sur parole. On a été jusqu'à dire que certain Ixode, le *Rhipicephalus annulatus*, passe toutes les phases de son existence sur le même animal! (Société de biologie, séance du 17 janvier 1903; Laveran, d'après Smith, Kilbourne, Kock, Lignières, Lounsbury). Or, il y a longtemps que d'autres savants, comme Pagenstecher, qui ont étudié de très près le genre de vie des Tiques dans la nature, ont démontré le contraire. Voici, quelle que soit l'espèce de Tique, le genre de vie de ces Acariens qui ne sont

1. Revision de la famille des Ixodidés, in *Bulletin de la Société zoologique de France*, 1896-1901.

parasites qu'extemporairement, et seulement à certaines époques de leur existence. Qu'on se rappelle bien leurs diverses phases, où le même Ixode est si différent de lui-même qu'on les a longtemps regardées comme représentant des espèces différentes, et qu'on a été longtemps à ne connaître que la tique qu'on trouvait fixée par son bec barbelé sur un mammifère, gonflée de sang, et qui est une femelle fécondée et suçant.

Tous les chasseurs connaissent la Tique, ou Pou de bois, fixée quelquefois en grand nombre sur la peau des chiens de chasse, particulièrement à la tête et aux oreilles. Si l'on n'y touche pas, les chiens en souffrent si peu qu'ils n'y font pas la moindre attention, et quand l'insecte a planté son bec barbelé ils ne s'en sont pas doutés, ce qui prouve que cette opération est complètement indolore. Il en est de même chez l'homme que la Tique choisit quelquefois pour sa victime. Mais si l'on essaie d'arracher cette Tique, qui ressemble plus ou moins à un grain de ricin de couleur plombée, violacée, on fait pousser des hurlements de douleur au malheureux chien et l'on voit avec quelle solidité le parasite est fixé; il ne se laissera détacher qu'en laissant sa tête tout entière dans la plaie cutanée qu'il a produite. Lui-même ne se détachera spontanément qu'au bout de neuf à quinze jours, quand sa provision de sang sera complète et que les bords de la plaie seront assez ramollis par la petite inflammation provoquée par l'épine que représente le bec de la Tique, pour permettre à celle-ci de retirer facilement son dard, ce qu'elle n'aurait pu faire avant.

C'est la jeune femelle fécondée qui s'est attachée au chien par une manœuvre déjà observée, il y a plus de cent ans, par les entomologistes : elle grimpe sur une grande herbe ou un arbrisseau comme le genêt, arrive à l'extrémité d'une branche, s'y attache par les quatre pattes postérieures, étale en avant les quatre pattes antérieures, et s'accroche à tout animal d'une grande ou moyenne taille qui passe à sa portée, ou même à l'homme; puis il s'enfonce au fond des poils et y plante son bec.

Nous avons dit que c'était une femelle fécondée qui s'attache ainsi aux chiens. Quelquefois même déjà gonflée, elle est encore accouplée à son mâle qui est beaucoup plus petit qu'elle, entièrement noir et collé à la face inférieure de son thorax. C'est ce que Fabricius, en 1800, avait déjà observé en disant : « On rencontre souvent une petite tique en train d'en sucer une grande. » Il n'avait

pas reconnu que c'était un mâle, ni la fonction qu'il accomplissait.

La femelle ne fait qu'un repas, mais un bon qui dure de neuf à quinze jours, suivant l'espèce, et elle le fait sur le même animal; il lui est défendu par ses moyens de fixation de l'interrompre et d'aller le compléter sur un autre. La femelle de l'Ixode ricin qui, d'après Pagenstecher, mesure 2 mm. 75 quand elle est à jeun, a onze millimètres de longueur quand elle est repue avec les dimensions en largeur et en épaisseur augmentées à proportion. Tout ce sang est destiné à se transformer en vitelles dans les œufs que pondra la femelle au nombre de plusieurs milliers.

La femelle repue se détache spontanément, comme nous l'avons dit, et se laisse tomber par terre, puis, d'un pas lourd et lent, elle cherche un endroit assez caché, comme le pied d'une touffe d'herbe, où elle puisse pondre en paix les milliers d'œufs qu'elle a dans son abdomen. Nous en avons compté 12000 pondus dans un petit bocal où nous avions renfermé une femelle de *Hyaloma Ægyptius*, mesurant 25 millimètres sur 13 millimètres, recueillie le 10 mai 1876 sur un bœuf d'Algérie arrivé à l'abattoir de Vincennes; elle commença à pondre le 20 juin; cette ponte fut terminée le 27 juillet et l'éclosion commença le 6 août. Cette femelle, qui était grosse comme une forte noix muscade à l'état de réplétion, s'était ratatinée progressivement pendant la ponte et était devenue à la fin plate comme une punaise et très réduite de dimensions. La fin de sa ponte fut aussi le terme de sa vie.

Les œufs d'Ixode ont la forme que nous avons représentée dans la figure 3, A, B, C, où l'on voit en même temps les différentes phases de leur segmentation et une larve E qui en est sortie, grossis, les premiers, 50 fois en diamètre, et la seconde 65 fois. Cette larve, qui n'a que six pattes, vit longtemps sans manger et sans vouloir manger : nous en avons gardé ainsi pendant plus d'un an, toujours vivantes, dans leur petit bocal, au point que nous en avions conclu que le vitellus, hérité de la mère et remplissant leur abdomen, suffisait pour les sustenter pendant toute la première période de leur existence. Cette conclusion était trop hâtive : Un jeune savant de Lyon, M. Bonnet, attaché au Muséum de cette ville, qui s'est consacré à l'étude de la biologie des Ixodes, a constaté que les larves sont, il est vrai, très longtemps sans manger, c'est qu'en naissant leur organisation n'est qu'ébauchée, elles manquent d'estomac, qui se forme peu à peu; le vitellus que leur corps

renferme est consacré à cette organisation. De roux clair qu'elles sont en naissant elles deviennent progressivement toutes blanches, ce qui est le signe que l'estomac existe. A ce moment les larves acceptent à manger lorsqu'on les place sur des souris. Elles augmentent alors un peu de volume, le corps s'allonge à peine du double. Puis elles se transforment en nymphes qui ont huit pattes, mais pas encore de sexe. Ces nymphes, d'après M. A. Bonnet, subissent aussi une période d'inappétence comme les larves, et comme chez elles nécessitée par un complément d'organisation, elles ne se sustentent non plus qu'après en s'attachant, soit à de petits animaux, soit même à de plus grands, chez lesquels elles s'introduisent entièrement sous la peau : nous avons vu un jour, en 1864, un cheval d'un capitaine du 1er dragons, à Versailles, à la suite d'une promenade dans les bois de Meudon, présenter une sorte d'éruption furonculeuse aux quatre extrémités; sous la croûte de chaque bouton était gîtée une nymphe d'Ixode ricin baignant dans le pus.

Le même fait a été constaté aux oreilles d'un chien. Les nymphes paraissent donc vivre surtout du pus, si elles absorbent du sang c'est en très petite quantité; leur abdomen augmente aussi à peine de moitié, puis elles se métamorphosent et donnent naissance à des femelles et à des mâles.

Nous avons vu comment se conduisent les femelles; quant aux mâles, ils se plantent quelquefois sur des petits animaux, surtout sur des reptiles : nous avons souvent rencontré des mâles de la grande tique algérienne (*Hyaloma Ægyptius*) plantés aux aisselles et aux aines de la tortue grecque ou du lézard vert, mais ils n'étaient nullement gonflés et leur hôte ne nous a paru être pour eux qu'un véhicule.

Les mâles d'Ixodes que nous avons rencontrés quelquefois sur des chiens ou d'autres grands animaux n'étaient non plus jamais gonflés, ni même plantés; ils paraissaient être à la recherche de femelles, ou venaient de les quitter. Pagenstecher non plus n'a jamais vu de mâles d'Ixodes gonflés.

En résumé, les femelles fécondées d'Ixodes s'attachent seules aux chiens et aux grands animaux pour faire, à leurs dépens, une forte provision de sang, nécessitée par la nombreuse progéniture qu'elles mettront au monde. Il leur est impossible pendant ce temps d'aller sur deux animaux successivement.

Les mâles sont parfaitement inoffensifs et ne piquent pas les chiens. Les nymphes s'y rencontrent quelquefois, mais après un stade de liberté qui détruit toute relation avec les femelles. Les larves ne se rencontrent jamais sur les chiens ou autres grands animaux dont la peau ne pourrait pas être traversée par leur faible armature buccale. Rappelons que le bec de la larve de l'Ixode ricin (celui de la larve du Rhipicephalus n'est pas plus grand) n'a que 0 mm. 05 et qu'il lui serait impossible de percer l'épiderme de la peau d'un chien qui a 0 mm. 1 et surtout l'épiderme de la peau d'un bœuf qui a 1 mm.; c'est pourquoi, sans doute, on ne les rencontre que sur de petits animaux comme les rongeurs des champs et des bois, les taupes ou les belettes. Si on a cru en voir sur des animaux qui nourrissent habituellement des femelles, c'est qu'on les a confondues avec de jeunes femelles à jeun qui sont soixante fois plus petites en volume que des femelles repues.

Comprend-on maintenant qu'il soit impossible, comme on le proclame néanmoins, que les tiques puissent être des colporteurs de virus, comme le sont les moustiques, les Stomoxes, les Tabaniens et surtout les fameuses mouches africaines, les *tsétsé* (*Glossina*), qui, non seulement, ont des ailes qui leur permettent d'aller d'un animal à l'autre, mais qui peuvent à volonté enfoncer et retirer leur dard qui n'est pas barbelé comme celui des Ixodes?

Parce qu'on voit souvent les Ixodes en nombre sur certains animaux on les a accusés d'un méfait dont ils sont innocents, par une fausse application de l'adage latin : *Post hoc ergo propter hoc.*

Au commencement d'octobre 1895, M. Nocard faisait une communication à l'Académie de médecine, sur la *fièvre du Texas*, sorte de *malaria bovine* qui règne sur les grands ruminants dans certaines provinces du sud et du nord de l'Amérique; dans cette communication notre regretté collègue faisait part de la découverte que des savants américains avaient faite d'un parasite infusoire, le *pirosoma bigeminum* qui vivait dans le sang des animaux malades et s'y multipliait, parasite qui était inoculé avec le sang par les tiques comme certains moustiques inoculent le paludisme; découverte contrôlée par son élève M. Lignières.

Dans la séance du 15 octobre suivant, je faisais une première protestation contre le rôle attribué aux Ixodes, à qui il est défendu d'aller d'un animal à l'autre.

Si la *fièvre du Texas* est une maladie nouvelle pour nous, elle

ne l'est pas pour les Américains qui, depuis longtemps, la connaissent et l'attribuent aux Tiques. C'est que les Ixodes sont très nombreux dans toute l'Amérique; ils le sont au point que certains oiseaux en vivent exclusivement et sont agréablement supportés par les animaux qu'ils débarrassent de leurs parasites. Le vulgaire, voyant de nombreux Ixodes sur les bœufs malades, a tout naturellement accusé ces Arachnides d'être la cause de la maladie, sans remarquer que les animaux sains en avaient aussi. Mais avec les

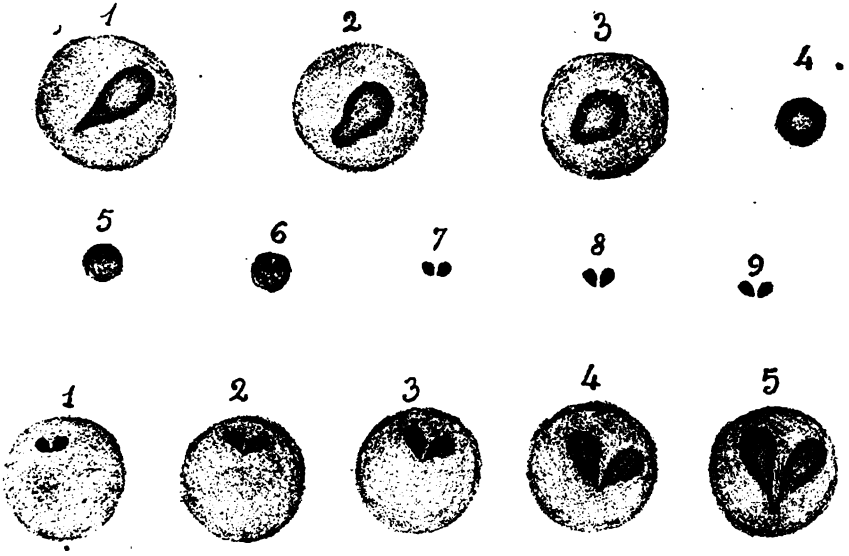

Fig. 4. — *Piroplasmose* du bœuf, d'après Lignières.

progrès de la science on a étudié de plus près cette fièvre, on a examiné le sang au microscope et, non seulement on a constaté son altération, mais on y a trouvé comme cause des parasites microbiens ; les uns y ont vu des bacilles, d'autres des microcoques, enfin les derniers chercheurs, MM. Smith et Kilborne[1] ont trouvé un micro-organisme dans les globules rouges aux dépens desquels il vit ; ce parasite est une espèce de monade à mouvements amiboïdes, piriforme, souvent géminée, qu'ils ont nommée *Pirosoma bigeminum*. Dans les cas atténués le parasite est ordinairement unique et

1. *Investigations into the nature causation and prevention of Texas or Southornfever* made under the direction of Dr E. Salmon, by T. Smith. F. Kilborn. Vashington Government printed office, 1893, 301 pages et 10 planches. Traduit par M. Catrina, publié dans la *Revue bibliographique* des *Archives de médecine expérimentale*, Paris, 1893.

sphérique; c'est dans les cas graves qu'il est double et piriforme. Ces auteurs assimilent la *fièvre du Texas* au paludisme de l'homme et leur parasite à celui de M. Laveran; ils assimilent aussi cette maladie à celle étudiée par M. Babès en Roumanie; elle a pour principal symptôme l'urémie et elle se développe aussi dans les pâturages à l'époque des grandes chaleurs. Le mémoire de MM. Smith et Kilborne est très intéressant quand il s'agit des symptômes de la maladie, de son anatomie pathologique et de son parasite microbien, mais ils ont conservé en même temps une part de l'opinion vulgaire et cherché à l'accommoder scientifiquement : la tique ne serait plus la cause unique, mais le colporteur *nécessaire* de la maladie; ils ne s'aperçoivent pas que le rôle qu'ils lui font jouer est en contradiction flagrante avec ses mœurs et même avec les faits qu'ils rapportent.

D'abord ils n'ont pas trouvé dans le sang absorbé par la tique le parasite microbien cause de la maladie et ils prétendent avoir donné cette maladie, non seulement avec des tiques de tout âge répandus dans les champs, mais en semant sur les animaux de jeunes tiques qu'ils avaient fait éclore dans leur laboratoire et qui n'avaient jamais eu de contact avec des bœufs quelconques. Ce fait a fort étonné un autre auteur américain qui a fait d'expresses réserves, M. Cooper Curtice, auteur d'une excellente étude zoologique de la tique américaine qu'il nomma *Boophilus bovis* [1], étude qu'il nous a envoyée.

Les deux auteurs susnommés (page 410 de la traduction) reconnaissent que *la maladie est circonscrite à un territoire bien limité comprenant presque tous les États du sud des États-Unis*;

Qu'après un court séjour dans le nord les animaux du sud perdent leur pouvoir infectant pour tout le reste de leur séjour dans le nord...

Que c'est toujours avec des risques considérables de contamination qu'on transporte les bestiaux du nord dans les États du sud.

Enfin (p. 212) *que les animaux malades ne sont pas toujours porteurs de tiques!* (Rappelons que M. Cooper Curtice a trouvé la tique incriminée sur des animaux sains et que la même espèce existe dans bien des parties de l'Amérique où ne règne pas la maladie; il en a reçu entre autres de la Havane recueillies sur des chiens.)

1. *The Biology of the cattle Tick*, par Cooper Curtice, veterinarian à Moravia N. Y., lue devant the Washington biological Society (Feb. 3, 1890).

Nous rappellerons que nous avons recueilli la même espèce de tique, qui dans la Revision de Neumann porte le nom de *Rhipicephalus annulatus*, sur des bœufs du Maroc venus à l'abattoir de la Villette, puis à celui de Vincennes, ayant fait ainsi plus de 2000 kilomètres avec leurs parasites fixés à la peau des aines.

Tous ces faits sont en contradiction flagrante avec le rôle que les auteurs en question font jouer aux tiques : si les tiques étaient les propagateurs uniques de la maladie elles seraient comme elles confinées dans les États du sud, ce qui n'est pas et ne pouvait pas être. En effet elles font de très longs voyages attachées aux animaux, comme nous l'avons nous-même constaté, et cependant la maladie ne les suit pas comme elle le ferait si les tiques en portaient les germes dans leur sein et avaient le pouvoir de les inoculer.

Du reste il est défendu à la tique de passer d'un animal à un autre, comme le font les mouches piquantes. Quand elle est fixée à un animal c'est pour une quinzaine de jours, et quand elle s'en détache c'est pour aller pondre dans un coin ses milliers d'œufs et pour mourir. Les larves qui sortent de ces œufs mettent plusieurs mois à parachever leur organisation et quand l'appétit s'éveille en elles elles vont sur de petits mammifères à peau fine que leur bec peut percer, et jamais sur les grands animaux comme fait leur mère. Si des larves ont été répandues sur la peau d'animaux sains, elle n'ont pu, elles-mêmes, transmettre la maladie, attendu qu'il leur est impossible de percer cette peau, ce qu'elles n'essayent même pas de faire; c'est que dans le tube où elles sont nées se trouvait encore le cadavre de leur mère contenant encore des spores de *pirosomes* ou *piroplasmes* (comme on les nomme actuellement et sans droit, contre toutes les règles de la nomenclature zoologique).

L'inoculateur, dans cette expérience, est l'expérimentateur lui-même et nullement l'Ixode.

Les mêmes expériences ont été reprises par M. Lignières dans son étude sur la *Tristeza* ou la *Malaria bovine* de la République Argentine, qui est la même maladie que la *fièvre du Texas*, et il n'a fait qu'y ajouter une chose : c'est de démontrer que le sang pris dans l'abdomen des tiques repues renferme des *piroplasmes* qui ne restent pas longtemps à l'état parfait, mais se transforment promptement en spores infiniment petites; voilà pourquoi ils avaient échappé aux recherches de MM. Smith et Kilborne; nous ne doutons nullement de l'existence de ces spores, mais personne ne les a

encore vus passer dans les œufs ni dans les larves; ils doivent rester dans les cadavres des femelles qui les ont absorbés, et nous comprenons que si l'on répand les débris cadavériques de la femelle mêlés ou non aux larves sur des animaux sains, de même que si l'on inocule du sang pris sur une tique femelle qui s'en est repue sur un animal malade, à un animal sain, comme l'ont fait MM. Nocard et Petit avec du sang de *piroplasmose* du chien, on transmette la maladie à l'animal sain; mais, encore une fois, ce n'est pas la tique qui a transmis la maladie, mais bien le ou les expérimentateurs.

N'y a-t-il donc pas de mouches piquantes, pas de Tabaniens, dans le Texas ou la République Argentine? Ce serait bien étonnant qu'il y en ait dans toutes les régions de l'ancien continent et qu'ils manquassent dans le nouveau. Ils pourraient être accusés avec beaucoup plus de raison que les Tiques ou Ixodes [1].

Pour en finir avec la *malaria* des bœufs d'Amérique, voici ce qui se passe à la Guadeloupe, où pullulent aussi les Ixodes, d'après M. Blondelle, vétérinaire principal de la colonie : pour faire tomber les tiques qui s'attachent en foule à la peau des grands ruminants on se sert de couteaux de chaleur, lames métalliques flexibles et mousses, emmanchées aux deux bouts pour racler la sueur; dans le cas dont il s'agit on s'en sert pour faire tomber les tiques; par ce procédé qui est très douloureux, ce n'est que le corps de l'acarien que l'on fait tomber; son rostre barbelé reste dans la peau où il joue le rôle d'une épine qui provoque la formation d'une plaie suppurante, aggravée par la température élevée, par les

1. La preuve qu'il y a des mouches piquantes en Amérique, et de terribles, c'est ce que nous lisons dans le Laboratoire régional d'entomologie agricole de M. Paul Noël, inséré au *Journal de l'Agriculture* de M. Saynier, du 14 juin 1904, sur l'*Hématobia serrata*.

« M. le professeur Riley et les professeurs adjoints MM. L. O. Howard et C. L. Marlatt ont fait une étude approfondie de cet insecte. L'étude de M. le professeur J.-B. Smith, de New-Jersey est aussi très instructive.

« La première invasion de cette mouche causa parmi les éleveurs des provinces d'Ontario et de Québec le plus grand émoi. Les bêtes piquées et mordues par des myriades d'insectes étaient presque affolées par la souffrance; elles maigrissaient à vue d'œil et ne donnaient presque plus de lait.

« On a beaucoup exagéré tout d'abord les ravages causés par l'*Hématobia cerrata*. On a prétendu à tort que ses larves pénétraient à travers le cuir, pondaient sous la peau du bétail et perçaient même la cervelle des animaux infectés. Malgré tout il faut reconnaître que cette mouche est un véritable fléau et qu'il est utile de connaître sa vie, ses mœurs, les moyens de la détruire et les ennemis naturels qui lui font la guerre (suit une description et une biologie de la mouche qui n'est pas plus grosse qu'un *Stomoxe* mais dont le bec puissant perce la peau des bœufs). On a trouvé deux moyens de l'écarter pendant deux ou trois jours au moyen de substance dont on frotte les poils des animaux et qu'on peut renouveler indéfiniment. »

mouches, les grattages. En voilà des portes ouvertes aux transporteurs ailés de *piroplasmoses*!... et cependant cette maladie ne règne pas à la Guadeloupe.

Dans la séance du 27 décembre 1902 de la Société de Biologie, une note de M. Motas (de Bucarest) fut lue par M. Nocard, traitant de la *Piroplasmose du mouton*, connue dans le pays sous le nom de *carseag*. Dans cette note l'auteur dit :

« Comme pour les autres piroplasmoses ce sont les Ixodes qui propagent le *carseag*; j'ai pu donner la maladie à quatre agneaux de mon service en déposant sur leur toison des tiques prélevées sur des moutons d'un troupeau infecté distant de 200 kilomètres. MM. Neumann et Raillet ont bien voulu en déterminer l'espèce : ce sont des *Rhipicephalus bursa*.

« Je n'ai pu reproduire le *carseag* en déposant à la surface du corps de moutons neufs des larves ou des nymphes provenant de tiques mûres développées sur des moutons malades.

« Comme les tiques du chien, celle du mouton ne semble pas pouvoir accomplir toutes ses mues sur le même sujet : après quelques jours pendant lesquels on les voit grossir un peu, larves et nymphes se détachent de la peau et se laissent tomber sur la litière; les moutons dont elles ont sucé le sang ne deviennent pas malades et restent capables de prendre la maladie ultérieurement. Il est donc probable que seule la tique adulte peut transmettre le *carseag*. »

Je suis de l'avis de l'auteur : *seule la femelle adulte* POURRAIT *transmettre la maladie*. Mais la nature agit-elle comme l'expérimentateur? Nullement; et si M. Motas a réussi dans son expérience de transmission, c'est que c'est *lui-même* qui a pris des tiques sur des animaux malades et les a transportées sur des agneaux sains; *la tique ne peut pas faire cette manœuvre elle-même, cela lui est défendu*. Quand on fait des expériences de biologie, si on ne se place pas dans les mêmes conditions que la nature, l'expérience n'a aucune valeur. Ici encore l'inoculateur n'est pas l'Ixode, mais l'expérimentateur.

Quant à ce que M. Motas appelle des nymphes ou larves, ce sont probablement des mâles ou des jeunes femelles, qu'il appelle ainsi à cause de leur petitesse : les larves qui n'ont qu'un demi-millimètre, qui sont presque invisibles par conséquent, ne recherchent pas les grands animaux.

Dans le livre de MM. Nocard et Leclainche : *Les maladies microbiennes des animaux* (3e édit., 2 vol.; Paris, Masson, 1903) se trouve décrite, à la page 556 du tome II, une maladie nouvelle du chien, une *Piroplasmose*, confondue auparavant dans les nombreuses variétés de jaunisses de cet animal.

Dans le paragraphe *Mode de l'infection*, les auteurs s'expriment ainsi : « L'infection accidentelle est due à un apport de Piroplasmes par certaines espèces de tiques, parasites occasionnels du chien. La piroplasmose est observée de préférence sur les chiens de chasse, et d'une façon plus générale sur les animaux qui fréquentent les campagnes boisées. Les chenils peuvent être infestés aussi par certains animaux qui rapportent les Ixodes.

« Différentes espèces de tiques servent d'hôtes aux Piroplasmes. Au Cap ce rôle est dévolu à *Hæmaphisalis Leachi*, à Alfort Raillet reconnaît en tous les cas *Dermacentor reticulatus*[1].

« La tique est un véhicule du virus; les femelles chargées du sang parasité tombent au moment de la ponte et les tiques adultes issues de celles-ci sont infectantes[2]. »

Comme on voit, dans la *piroplasmose* du chien, MM. Nocard et Leclainche ont adopté complètement la théorie de MM. Smith et Kilborne sur l'origine de ce genre de maladie, ils ont cru à la science des savants américains. Il est vrai que pour en douter il fallait connaître à fond la biologie des Ixodes et bien d'autres qu'eux l'ignorent, comme le prouvent leurs citations. Comment Lombury a-t-il pu démontrer que la *Pulex serraticeps*, très abondante au Cap et soupçonnée par Hutcheon, ne joue aucun rôle dans la transmission de la piroplasmose qu'il attribue aussi exclusivement aux Ixodes? La puce suce le sang comme ce dernier et de plus peut passer d'un chien à un autre, ce que ne peut faire la tique.

MM. Novard et Petit ont transmis la piroplasmose en inoculant

1. Lombury a démontré que la *Pulex serraticeps*, très abondante au Cap et soupçonnée au début par Hutcheon, ne joue aucun rôle dans la transmission. (Comment a-t-il fait cette démonstration?)

2. Tandis que les larves d'*Ixodes bovis* provenant de femelles infectées sont elles-mêmes infectantes, on n'obtient point la transmission avec les larves d'Hæmaphysalis (Lombury); ni le *Dermacentor* (Nocard et Motas); seul l'adulte manifeste ses propriétés.

Lombury tend à admettre que les parasites infectent la tique elle-même qui ne serait plus seulement un agent de transmission, mais un hôte secondaire.

D'autre part, les larves d'*Hæmaphysalis* ne peuvent accomplir toute leur évolution sur le même hôte, elles tombent à chaque mue et doivent retrouver un nouvel hôte. Il est probable que *Dermacentor* se comporte de même en cette circonstance, ce qui explique les échecs de Nocard et Motas dans leurs tentatives de transmission par les larves.

à des chiens sains le sang de tiques qui s'étaient repues sur des chiens malades de cette affection, c'est tout naturel, mais les transmetteurs sont toujours les expérimentateurs et nullement l'Ixode.

On fait grand fond d'une expérience qui a consisté à répandre des larves d'Ixodes sur le corps d'animaux sains, larves provenant d'une femelle gonflée de sang malade, et avoir ainsi transmis la maladie. Voici l'explication de l'expérience.

Pour obtenir les larves on a enfermé la femelle d'Ixode pleine de sang infecté dans une éprouvette où elle a fait sa ponte; des œufs sont sortis des larves en temps voulu, et on est allé verser le contenu de l'éprouvette sur un animal d'expérience qui a contracté la maladie. Sont-ce les larves qui l'ont transmise? C'est impossible, car nous savons que leur bec de 0 mm. 05 est trop court pour percer un épiderme de chien qui a 0 mm. 1. Mais il y avait avec les larves les coquilles d'œufs et le cadavre de leur mère qui est farci de spores de piroplasmes. Ici encore le transmetteur c'est l'opérateur. Du reste, les larves ne vont pas sur les grands animaux et si on a cru les y voir — (on les a même photographiées), — c'est qu'on a pris des jeunes femelles à jeun ou des mâles pour des larves. La principale cause de toutes les erreurs que l'on a commises à propos de l'Ixode c'est l'ignorance où l'on est en général du développement considérable que prennent les Ixodes en absorbant du sang, et grossissant de 60 fois leur volume primitif. Les anciens naturalistes aussi ignoraient ces changements considérables qui se passent pendant la vie de l'Ixode et prenaient pour des espèces distinctes leurs différents états.

Bref, jusqu'à ce qu'on nous ait montré les *piroplasmes* absorbés avec le sang par les femelles d'Ixodes, passant successivement dans les œufs, les larves, les nymphes, les femelles pubères, nous nierons la réalité du rôle que l'on attribue à ces Acariens dans la transmission des piroplasmoses, soit du chien, soit du bœuf, soit du mouton.

Qu'on cherche le transmetteur dans les mouches piquantes, voire même dans la puce en ce qui regarde le chien. Et qu'on ne croie pas que le chien est à l'abri des piqûres des mouches comme nous en avons entendu émettre l'opinion : les chiens de berger en sont quelquefois tellement tourmentés qu'ils en négligent leur service, et pour éviter cet inconvénient les bergers préfèrent les chiens à long poil, qui résistent mieux aux attaques des diptères que ceux à poil court.

L'OPHTALMOCÉPHALE[1]

TRAJETS OPTIQUES

Par Ch. DEBIERRE
Professeur d'Anatomie à l'Université de Lille.

L'ophtalmocéphale dérive du diencéphale. Le nerf otique provient du pédoncule de la vésicule oculaire, véritable expansion cérébrale qui s'est portée à la périphérie. Aussi ces fibres sont-elles des fibres myéliniques sans membranes de Schwann, comme les fibres de la substance du névraxe. On doit les considérer comme prenant leur origine dans les cellules ganglionnaires de la rétine, qui de ce fait, sont assimilables à un ganglion de nerf sensitif, analogue à celui de Scarpa ou de Corti du nerf auditif. De là les fibres optiques s'engagent dans le nerf optique et arrivent au chiasma où elles s'entre-croisent en grande partie (entre-croisement partiel) chez l'Homme et le Singe, complètement (entre-croisement total) chez les Poissons, les Amphibiens, les Reptiles et les Oiseaux, pour passer ensuite dans la bandelette optique et aboutir au corps genouillé externe, à la couche optique et au tubercule quadrijumeau antérieur (centres optiques inférieurs). C'est là le neurone optique périphérique.

Tout le nerf optique gauche passe dans la bandelette optique droite chez les animaux à décussation totale. On avait cru que cette disposition est propre aux animaux à la vision monoculaire, mais comme un certain nombre de Mammifères (cobaye, souris, mouton, bœuf, cheval) ont un entre-croisement total, tandis que d'autres (lapin, chat, chien, singe, homme) ont un entre-croisement partiel, cette explication ne paraît pas être satisfaisante.

1. Cet article est extrait d'un livre qui va incessamment paraître et qui a pour titre : *Le cerveau (avec applications physiologiques et médico-chirurgicales)*, Félix Alcan, éditeur.

Le faisceau croisé chez l'homme est au moins deux fois plus gros que le faisceau direct; il passe dans la bandelette contro-latérale,

Fig. 1. — Coupe sagittale de l'encéphale passant par la fente interhémisphérique (photographie directe). — Le septum lucidum est déchiré entre le corps calleux et le trigone et laisse voir dans le fond la cavité du ventricule latéral. Une soie passe par le trou de Monro et au-dessous du trigone on voit la toile choroïdienne du 3e ventricule.

tandis que le faisceau direct s'engage dans la bandelette homolatérale. Singer et Munzer, Darkschewich, Schaussow, Hosch, etc., ont

Fig. 2. — Coupe horizontale du cerveau passant par le 3e ventricule et les corps opto-striés (photographie directe). — Sur la ligne médiane d'avant en arrière on aperçoit : le genou du corps calleux, le septum avec le ventricule de la cloison, les piliers antérieurs du trigone et la commissure blanche antérieure, le ventricule moyen traversé par la commissure grise, la glande pinéale reposant sur les tubercules quadrijumeaux, le trigone rejeté en arrière et retenu par une érigne, le cervelet. Latéralement on voit la capsule interne, avec, en dedans, le noyau caudé et la couche optique, en dehors le noyau lenticulaire.

démontré l'existence de cet entre-croisement partiel qu'à tort avaient nié Michel, Mandelstamm, Malakoff, etc.

Dans des cas très rares, il n'y a pas entre-croisement dans le chiasma (Vésale, Caldani, Lœsel, etc.).

Outre les faisceaux direct et croisé, il y a, dans le nerf optique,

un *faisceau central* ou *faisceau maculaire* (Leber, Samelsohn, Nettelschip, Vossius, Bunge et Uhthoff, Thomson, etc.). La persistance de la vision centrale ou maculaire dans la plupart des cas d'hémianopsie, oblige en outre à admettre que chaque faisceau maculaire de la rétine est à la fois en connexion avec les deux hémisphères du

Fig. 3. — Coupe frontale du cerveau passant par le chiasma optique (photographie directe). — On voit sur la ligne médiane de haut en bas : la fente interhémisphérique, le corps calleux, le septum lucidum, les 2 piliers antérieurs du trigone avec la « vulve » au-dessous et la commissure blanche antérieure, l'infundibulum du 3e ventricule et le chiasma optique. Latéralement se voient la capsule interne, avec, en dedans, la tête du noyau caudé et, en dehors, les 3 segments du noyau lenticulaire, l'avant-mur et le noyau amygdalien.

cerveau, partant que des fibres des cellules bipolaires des cônes de la rétine subissent, elles aussi, une décussation au niveau du chiasma, et se divisent en faisceau direct et faisceau croisé (Wilbrand).

Les *bandelettes optiques* relient le chiasma aux corps genouillés. Ces bandelettes sont constituées : 1° par un faisceau externe, qui renferme les fibres directes; 2° par un faisceau moyen, contenant les fibres croisées; 3° par un faisceau interne, formé par les fibres de la commissure de Gudden. Elles contiennent enfin le faisceau maculaire.

Lorsqu'elles vont atteindre les corps genouillés, les bandelettes optiques se partagent en deux branches que l'on appelle *racines blanches* du nerf optique, distinguées d'après leur situation en *racine interne* et *racine externe*, encore que cette appellation consacre une erreur anatomique. En effet, la racine externe qui se rend au corps genouillé externe, renferme à elle seule le faisceau optique direct et croisé, c'est-à-dire toutes les fibres optiques, tandis que la

Fig. 4. — Coupe frontale du cerveau passant par la glande pituitaire (photographie directe). — On aperçoit sur la ligne médiane et de haut en bas : le corps calleux, les deux piliers antérieurs du trigone, le 3e ventricule, la glande pituitaire. De chaque côté, on trouve la capsule interne avec, en dedans, le noyau caudé et la couche optique et la coupe des piliers antérieurs du trigone, et en dehors, le noyau lenticulaire, le noyau amygdalien et la coupe des bandelettes optiques.

racine interne qui se porte au corps genouillé interne et de là communique avec le tubercule quadrijumeau postérieur, ne comporte que les fibres de l'arc de Gudden, nullement affectées à la vision. Aussi alors que l'ablation des yeux conduit à la dégénération de la bandelette optique, y compris le corps genouillé externe et le tubercule quadrijumeau antérieur, cette ablation reste-t-elle sans effet sur la commissure de Gudden y compris le corps genouillé interne et le tubercule quadrijumeau postérieur (Gudden, Bechterew, etc.). Inversement la destruction expérimentale du tubercule quadrijumeau antérieur, y compris le corps genouillé externe, donne-t-elle lieu à l'abolition de la vision, tandis que la destruction

du tubercule quadrijumeau postérieur ne détermine que la dégénération de l'arc de Gudden et aucun phénomène de cécité.

La racine externe contient le faisceau direct qui vient de la rétine temporale du même côté et le faisceau croisé qui vient de la rétine nasale de l'œil du côté opposé.

Arrivés au corps genouillé externe, les fibres optiques y pénètrent ; les unes s'y arrêtent, les autres ne font que le traverser pour

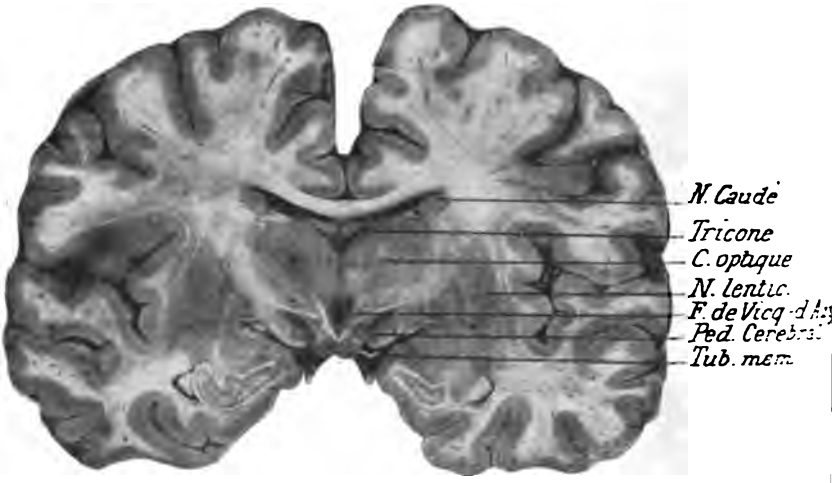

Fig. 5. — Coupe frontale du cerveau passant par les tubercules mamillaires (photographie directe). — On voit les ventricules latéraux séparés l'un de l'autre par le septum réunissant le corps calleux au trigone, les plexus choroïdes de ces ventricules sur les bords du trigone et au-dessous de ce dernier la toile choroïdienne du 3e ventricule. Dans le pôle temporal, on aperçoit la fin de la corne d'Ammon et latéralement le lobe de l'insula.

se rendre au pulvinar de la couche optique où elles prennent part à la constitution du *stratum zonal*. Quelques-unes constituent un faisceau intermédiaire, très petit chez les Primates, mieux développé chez les Quadrupèdes, qui passe entre les deux corps genouillés et se continue avec le bras antérieur du tubercule quadrijumeau antérieur. C'est là la *racine intermédiaire* de Gratiolet et Stilling.

Au fond, les fibres du neurone optique périphérique se terminent en arborisations autour des cellules constitutives du pulvinar, du corps genouillé externe et du tubercule quadrijumeau antérieur.

Par le tubercule quadrijumeau les fibres optiques se mettent en relation avec le tronc cérébral. Le corps genouillé externe et le tubercule quadrijumeau antérieur constituent de la sorte les centres

optiques inférieurs. Le tubercule quadrijumeau est à son tour relié aux noyaux des nerfs moteurs de l'œil, à la protubérance, au bulbe et au cervelet par les *racines profondes descendantes* de Stilling et, de plus, le corps quadrijumeau, le corps genouillé externe et le pulvinar sont reliés aux *centres optiques supérieurs* des hémisphères cérébraux par un faisceau irradié qui passe par la capsule interne et constitue les *irradiations optiques de Gratiolet*, *faisceau optique intracérébral*. Du corps genouillé externe et du pulvinar, les

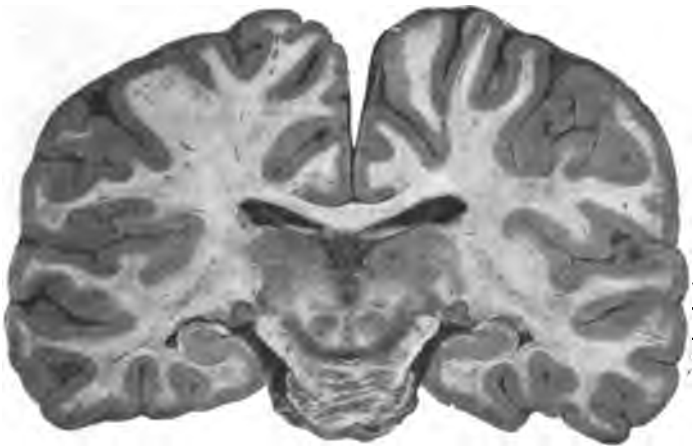

Fig. 6. — Coupe frontale du cerveau au niveau des pédoncules (photographie directe). — On aperçoit de haut en bas au milieu : le bourrelet du corps calleux, le trigone, la toile choroïdienne du 3e ventricule, avec, au-dessous, le 3e ventricule traversé par la commissure blanche postérieure et la coupe du pont de Varole ; puis, de chaque côté, le pulvinar de la couche optique, les noyaux rouges, le locus niger, le pied des pédoncules cérébraux, la fente de Bichat et la corne d'Ammon.

fibres optiques vont, en effet, dans l'écorce occipitale (cuneus). C'est là le neurone optique central dont les fibres sont constituées par les cylindres-axes des cellules du pulvinar et du corps genouillé allant se rendre en arborisations dans l'écorce du pourtour de la scissure calcarine (Henschen, Vialet, etc.). De cette partie de l'écorce descendent, d'autre part, des fibres centrifuges qui vont au tubercule quadrijumeau antérieur où elles se mettent en connexion avec des fibres venant du faisceau longitudinal postérieur et du ruban de Reil (associations réflexes). Quelques fibres des bandelettes optiques vont directement au centre ovale en passant pendant un court trajet à la face externe du pied du pédoncule cérébral sans entrer en relation avec le corps genouillé (Wernicke, Gudden). L'entre-croi-

sement des radiations du pulvinar et du corps genouillé produit à la surface de ces corps une sorte de corne d'abondance qu'on a appelée le *champ de Wernicke*.

Chaque lobe occipital (*centre visuel cortical*), recevant la bandelette de son côté, reçoit par cela même le faisceau directe et croisé, et a dans son domaine la portion temporale de sa rétine et la portion nasale de la rétine opposée. On comprend, dès lors, qu'une interruption quelconque, en arrière du chiasma (bandelette optique,

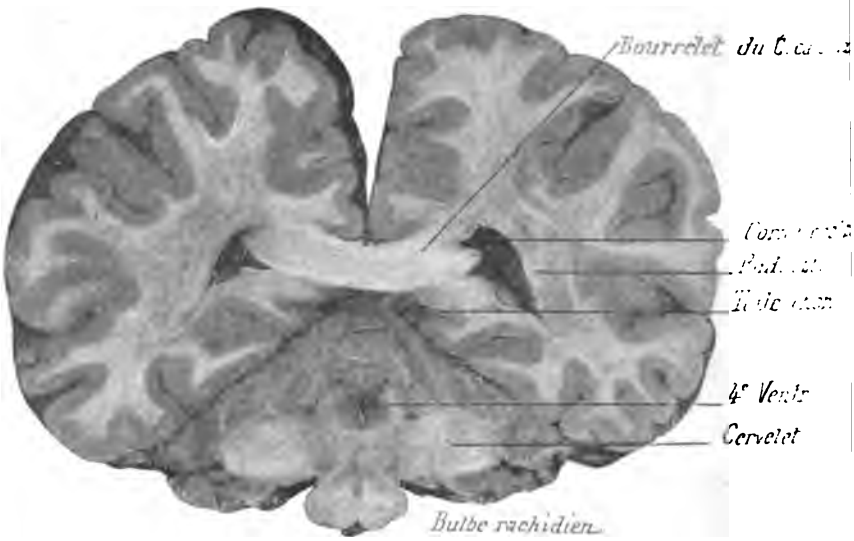

Fig. 7. — Coupe frontale de l'encéphale passant par le bourrelet du corps calleux et le cervelet (photographie directe).

corps genouillé externe, tubercules nates, pulvinar, centre ovale occipital), de même qu'une lésion de l'écorce du lobe occipital, donnera lieu à une *amblyopie latérale homonyme*, hémiopie ou hémianopsie, c'est-à-dire à l'abolition de la vision dans la moitié externe de la rétine du même côté et la moitié interne de l'autre rétine. Quant à l'*amblyopie* ou *hémianopsie croisée*, aucune explication suffisante n'en a encore été fournie, et les schémas qui ont été donnés à ce sujet par Charcot, Féré, Séguin, Grasset, ne reposent sur aucune base anatomique certaine.

Charcot, pour expliquer l'amblyopie croisée par lésion du carrefour sensitif a émis l'hypothèse que les fibres entre-croisées des bandelettes optiques s'entre-croisent encore ailleurs, par exemple

dans les corps bijumeaux. Grasset, pour concilier le double fait de l'amblyopie croisée par lésion du carrefour et l'hémiopie par lésion du lobe occipital, a imaginé un troisième entre-croisement dans le corps calleux.

Enfin Dogiel, Ramon y Cajal, etc., ont démontré l'existence de *fibres centrifuges* dans les trajets optiques. Dogiel les a constatées chez les Oiseaux. Ces fibres vont se terminer en arborisations terminales autour des spongioblastes de la rétine (Ramon y Cajal). Elles proviennent des cellules ganglionnaires des tubercules quadrijumeaux antérieurs (W. Nachmmacher, Gotch et Horsley) et ont la valeur de fibres motrices. Ce sont elles qui présideraient à la « réaction photomécanique » des cônes, c'est-à-dire à la contraction (raccourcissement) du segment interne des cônes et à la disparition du pourpre rétinien sous l'influence de la lumière (W. Engelmann, 1885). D'où il y a dans les nerfs optiques des fibres centripètes sensorielles, et quelques fibres centrifuges rétino-motrices.

Schaefer (*Brain*, avril 1888) en excitant par des courants d'induction la sphère visuelle du lobe occipital chez le singe, obtint des mouvements associés des yeux du côté opposé à l'excitation. Il nota, en outre, après Bechterew, une légère occlusion des paupières et le rétrécissement pupillaire. A ce sujet on peut dire : 1° tout le centre visuel d'un hémisphère est en relation avec les deux moitiés homonymes des deux rétines; 2° la zone supérieure du centre visuel d'un hémisphère est en rapport avec la portion supérieure des moitiés homonymes des deux rétines, et la zone inférieure avec la portion inférieure.

Munk (*Acad. des sc. de Berlin*, 1890) a montré que ces fonctions oculo-motrices du lobe occipital sont indépendantes, puisqu'elles persistent après l'isolation de ce lobe; il montra aussi qu'elles sont en rapport avec les ganglions de la base de l'encéphale, puisque la section des radiations optiques de Gratiolet abolit les mouvements en réponse à l'excitation de la zone visuelle occipitale.

Danillo a fait voir que ces mouvements réactionnels ne sont pas obtenus chez le jeune chien ou le jeune chat avant 3 mois.

Ces *mouvements de convergence et d'accommodation* des yeux résultent de la transmission par les fibres centrifuges de la couronne rayonnante du lobe occipital, de l'excitation de ce lobe, aux tubercules quadrijumaux antérieurs (Monakow).

Le territoire cortical de la vision du lobe occipital n'est donc

pas seulement, comme le remarque bien Knies (Ueber die centralen Storungen der Willkürlichen Augenmuskeln. Knapp-Schweiggers, *Arch. f. Augentseilkunde*, XXII, 1891), le centre sensoriel des perceptions lumineuses conscientes, mais le centre moteur des mouvements volontaires et conscients des yeux, en tant que ces mouvements sont déterminés par des perceptions de la vue.

NOTE

SUR

LA FORMATION DES CAPSULES DU REIN

CHEZ L'HOMME

Par Pierre FREDET

PLANCHES XV ET XVI

Chez l'homme adulte, le parenchyme rénal est exactement limité par une capsule fibreuse ou *capsule propre*, de connaissance banale. Le rein et sa capsule propre sont enveloppés d'une nappe graisseuse dite *capsule adipeuse*. La capsule adipeuse entoure complètement l'organe au niveau des pôles et pénètre dans le hile avec les vaisseaux; quand elle est bien développée, elle forme une véritable atmosphère adipeuse, dans laquelle baigne la glande rénale. Cruveilhier [1] a décrit cette capsule qu'il considère comme la seule enveloppe extrinsèque du rein.

Sappey [2] a eu le mérite de montrer que la couche adipeuse périrénale est nettement individualisée par une gaine fibreuse. Celle-ci, plus ou moins solide suivant les sujets et suivant les points où on l'étudie, limite la loge où se déplace le rein. Mais l'attention a été particulièrement attirée sur la gaine périrénale à la suite des recherches de Zuckerkandl [3] et des travaux plus récents de Gerota [4], de Glantenay et Gosset [5] et d'Ombrédanne [6].

1. Cruveilhier J., *Anatomie descriptive*, Paris, éd. 1851, t. III, p. 553 et 558.
2. Sappey Ph.-C., *Traité d'Anatomie descriptive*, 3e éd., Paris, 1879, t. IV, p. 518-519.
3. Zuckerkandl E., Ueber den Fixations-Apparat der Nieren, *Medicin. Jahrbücher*, Wien, 1883, p. 59-67, pl. 1.
4. Gerota, Beiträge zur Kenntniss des Befestigungsapparates der Niere, *Archiv f. Anat.*, Leipzig, 1895, p. 265-285, pl. 8 et 9.
5. Glantenay et Gosset, Le fascia périrénal, *Annales des mal. des organes génito-urinaires*, Paris, 1898, t. XVI, p. 113-139.
6. Ombrédanne L., *Les lames vasculaires dans l'abdomen, le bassin et le périnée*, Thèse Paris, 1900, n° 161, p. 48.

Pour des motifs d'interprétation ou d'ordre chirurgical. les auteurs précités décomposent artificiellement la *capsule périrénale* en deux nappes fibreuses qu'ils nomment *fascia prérénal* et *fascia rétrorénal*. Les deux fascias se continuent bien entendu l'un dans l'autre au niveau du bord latéral des reins. Toutefois, Zuckerkandl signale une particularité remarquable du fascia rétrorénal : cette lame fibreuse paraît naître au fond du cul-de-sac formé par le péritoine, au moment où il quitte la paroi pour couvrir la face antéro-latérale du rein [1].

Gerota, Glantenay et Gosset, insistent sur l'indépendance du fascia rétrorénal et des fascias qui tapissent les muscles de la paroi; ils décrivent entre les deux formations, une couche graisseuse qui les sépare nettement : la *graisse pararénale*.

Néanmoins, ces recherches faites presque uniquement chez l'adulte, sont loin de concorder et elles ne fournissent pas une solution irréfutable à un certain nombre de questions. Aussi, discute-t-on pour savoir comment se comportent les deux lames de la capsule périrénale, en haut, en bas et en dedans du rein. Autrement dit : La capsule périrénale contient-elle la surrénale? Les capsules des reins sont-elles isolées ou communiquent-elles ensemble sur la ligne médiane? La capsule périrénale est-elle ouverte ou fermée en bas? Ce sont là des questions de fait, sur lesquelles il est malaisé d'être affirmatif, quand on étudie des sujets adultes. Mais il est encore plus délicat de déterminer la signification de la capsule périrénale, car les apparences permettent des interprétations contradictoires. Faut-il considérer la capsule périrénale : comme provenant d'un dédoublement du tissu fibreux sous-péritonéal, au niveau du bord latéral du rein (Sappey, par exemple)? comme une lame vasculaire (Ombrédanne)? comme un produit complexe, résultant : en arrière, d'un fascia né de la soudure d'un cul-de-sac péritonéal pariéto-rénal (Ombrédanne); en avant, de l'accolement des mésentères au péritoine prérénal (Zuckerkandl)? comme une de ces lames conjonctives qu'on rencontre sous la séreuse, au niveau de tous les organes pariétaux (Charpy)?

L'étude du développement permet de répondre à ces diverses questions et d'expliquer les apparences qui sont l'origine des divergences d'opinions.

1. Le fascia rétrorénal, considéré comme un organe indépendant, est communément désigné sous le nom de *fascia de Zuckerkandl*.

Les embryons trop jeunes ne conviennent pas pour résoudre le problème, car le tissu fibreux n'y est pas encore différencié autour du rein. Sur des embryons de 15 millimètres par exemple, de 20 millimètres, de 25 millimètres, on note simplement le développement de la glande rénale au sein du tissu conjonctif qui est compris entre la paroi et le corps de Wolff. On ne peut tirer non plus d'indications utiles de l'embryon de 40 millimètres.

L'embryon de 60 millimètres fournit au contraire des renseignements intéressants, que complète l'examen d'embryons plus âgés. Nous avons étudié la région rénale, chez cet embryon, sur des coupes transversales. Il est avantageux d'observer d'abord celles qui portent sur la région du pôle inférieur du rein, c'est-à-dire sur une zone d'accroissement de l'organe. A ce niveau, on saisit l'apparition des capsules du rein, et en remontant vers le milieu de la glande, on voit se réaliser, sur un seul et même sujet, les phases successives de leur évolution (fig. A à F).

Voici d'ailleurs les résultats de l'observation, tels que les établissent les photographies ci-jointes.

Sur une coupe passant par le pôle inférieur du rein, on note que le rein et l'uretère sont développés au milieu d'un tissu conjonctif lâche, limité par deux formations fibreuses (fig. C), l'une antérieure, l'autre postérieure.

La couche limitante postérieure n'est autre que le fascia développé au-devant des muscles pariétaux (*fascia prépariétal*). La couche antérieure appartient au péritoine : on observe cette lame condensée sous l'endothélium de la séreuse qui tapisse les parois latérale et postérieure de l'abdomen (*fascia péritonéal*).

L'uretère est enveloppé d'une gaine fibreuse propre, indépendante du fascia prépariétal et du fascia péritonéal. Le parenchyme rénal est limité par une enveloppe conjonctive parfaitement indépendante aussi des deux fascias. Mais, cette enveloppe, épaisse en avant, latéralement et en arrière, s'amincit du côté de l'uretère, car elle semble se dédoubler : les fibres profondes seules continuent à envelopper le rein, les fibres périphériques se dirigent en dedans, pour englober l'uretère. La gaine commune au rein et à l'uretère ainsi formée, adhérente à presque toute la circonférence du rein, est le rudiment de la *capsule périrénale*. En effet, la gaine propre de l'uretère et la gaine propre du rein se continuent l'une dans l'autre, quand l'uretère pénètre dans le rein (voir embryon de

90 millimètres, fig. I). La cavité de la gaine commune, dans l'intervalle de l'uretère et du rein, est comblée par un tissu conjonctif lâche qui est la première *ébauche de la capsule adipeuse*. Lorsqu'il se développe, ce tissu pousse de la ligne médiane vers les parties latérales et s'insinue entre les fibres profondes de la capsule du rein et les fibres périphériques, de façon à délaminer la capsule propre et la capsule périrénale, en avant, en arrière, et sur le bord latéral du rein. Cette disposition, ébauchée seulement sur l'embryon de 60 millimètres (fig. C à F), devient tout à fait évidente sur l'embryon de 90 millimètres que nous étudierons plus loin (fig. I).

Mais voyons auparavant d'où provient la gaine commune, encore indivise, et quels sont ses rapports avec le péritoine et les fascias. Considérons les coupes sous-jacentes à celle représentée figure C. La section passant par la région lombaire au-dessous du rein montre le tissu lâche où cet organe va se développer, entre le fascia prépariétal et le fascia péritonéal.

Plus haut, le fond de la capsule se montre sous forme d'une tache centrale; puis apparaît un anneau ellipsoïdal (fig. A et B), toujours indépendant du fascia prépariétal et du fascia péritonéal; ensuite le parenchyme rénal se dessine au centre de l'anneau et ne tarde pas à le remplir. Remontons encore : le rein dilate sa ceinture et la refoule peu à peu en arrière vers le fascia prépariétal, en avant vers le fascia péritonéal. Les trois formations sont encore distinctes (fig. C). Cependant, le rein doublé de son enveloppe fibreuse soulève le péritoine et celui-ci doit se refléchir, à angle obtus, pour sauter de la paroi abdominale concave sur la convexité du rein. Dans toute la région prérénale, le fascia péritonéal s'applique étroitement à la capsule périrénale.

A l'étage supérieur, la *capsule périrénale perd son indépendance* (fig. D et E). *La partie postérieure*, qui est en contact intime avec le *fascia prépariétal*, se fusionne avec celui-ci, dans une petite étendue et près de la ligne médiane. Ainsi se réalise ce qu'on pourrait appeler l'insertion de la partie postérieure de la capsule (ce qui correspondra au fascia rétrorénal) sur les plans fibreux, le long de la colonne vertébrale.

De même, la *partie antérieure* de la capsule, en contact étroit avec le *fascia péritonéal*, se soude à celui-ci, tout d'abord au niveau de la partie la plus saillante du rein. Puis, la fusion progresse vers la ligne médiane et vers le bord latéral de la glande. Du côté de

la ligne médiane, elle ne dépasse pas le bord du rein. En ce point, les deux lames cessent d'adhérer, continuent leur trajet particulier comme ci-devant (fig. D et E). Latéralement, la soudure s'étend jusqu'au cul-de-sac de réflexion pariéto-rénal, c'est-à-dire dans toute la région où le péritoine, fortement soulevé par la saillie du rein, s'applique exactement contre lui (fig. E et F). La fusion devient intime, de sorte qu'au-devant du rein on ne peut plus distinguer ce qui appartient réellement à la capsule du rein et au fascia péritonéal. Mais au niveau du cul-de-sac, une délimitation reparaît, les deux lames se séparent, puisque à chacune d'elles il reste à parcourir un trajet très différent. Néanmoins si l'on n'a pas eu soin d'étudier les coupes successives qui expliquent la disposition réalisée à ce niveau, on ne voit que ce fait brutal (fig. F) : l'existence de *trois feuillets divergents, irradiant d'un centre commun, l'un pour s'engager derrière le rein, le second, pour aller vers la paroi latérale de l'abdomen, l'autre pour passer devant le rein.*

Par conséquent, l'examen d'une seule coupe, portant sur la région moyenne du rein, ne permettrait nullement de discerner si le fascia péritonéal se dédouble au niveau du bord latéral du rein, pour l'envelopper, ou si le feuillet rétrorénal se décompose au même niveau pour se continuer en dedans avec le fascia prérénal, en dehors avec le fascia prépariétal.

Hypothèse du dédoublement du fascia péritonéal. — Cette hypothèse paraîtrait assez vraisemblable, car il est certain que le fascia sous-péritonéal, arrivé au bord externe du rein, envoie en arrière de la capsule fibreuse quelques filaments qui se fusionnent avec elle. Nous comprendrons mieux cette disposition, et nous apprécierons son importance sur l'embryon de 90 millimètres.

Mais l'observation des phases successives de la formation de la capsule périnéale permet de rejeter absolument cette hypothèse : l'indépendance primitive du fascia péritonéal et de la capsule du rein démontre surabondamment que celle-ci ne résulte pas d'un dédoublement de celle-là.

Hypothèse de l'origine du fascia rétrorénal aux dépens d'un cul-de-sac péritonéal rétrorénal, oblitéré par accolement. — Cette seconde théorie admet que le fascia rétrorénal se dédouble au niveau du bord latéral du rein, pour se continuer avec le fascia péritonéal pariétal d'une part, avec le fascia prérénal d'autre part. Elle considère le fascia rétrorénal comme le résultat de la soudure des

parois d'un cul-de-sac péritonéal, primitivement interposé à la paroi abdominale postérieure et à la face postérieure du rein.

L'observation fournit contre cette hypothèse des arguments positifs et des arguments négatifs.

D'abord, le *fascia rétrorénal manque d'un caractère essentiel des fascias d'accolement*. Au niveau du pôle inférieur du rein, nous l'avons vu indépendant du cul-de-sac pariéto-rénal. Si c'était un fascia d'accolement, on devrait pouvoir en suivre la trace jusqu'au fond du cul-de-sac, où il s'insérerait.

L'existence et l'oblitération par soudure d'un cul-de-sac péritonéal n'entraîne pas nécessairement l'apparition d'un fascia. Mais, au moins faudrait-il, pour *démontrer* l'hypothèse de l'accolement, constater l'*existence de ce cul-de-sac* à une période du développement. Je ne sache pas qu'on ait observé *rien de tel, chez l'embryon humain*. Le corps de Wolff ou rein primitif est pédiculisé, c'est vrai, mais il s'agit là d'un organe qui n'est point homologue du rein définitif.

On a signalé, chez l'homme adulte, à titre d'anomalie, l'existence de reins flottants, c'est-à-dire pourvus d'un méso, comme chez le chien par exemple. Mais ce sont des anomalies extrêmement rares, insuffisamment étudiées, et qui d'ailleurs ne semblent pas correspondre à la persistance d'une disposition embryonnaire normale de l'homme [1]. On peut parfaitement concevoir que le rein et sa capsule se pédiculisent. Dans ces conditions, la capsule périrénale se fusionnerait vraisemblablement avec le fascia péritonéal correspondant, sur ses deux faces (comme nous venons de le voir pour la face antérieure, dans les conditions ordinaires). — *Cette disposition est réalisée sur le chien adulte*. — Mais cela ne changerait pas grand chose à la conception de la capsule périrénale telle qu'elle ressort des faits que nous avons exposés. Si le rein pédiculisé se soudait secondairement à la paroi, le fascia d'accolement susceptible de

1. Dans une communication intitulée : Absence de coalescence du mésocôlon ascendant et d'une partie du mésoduodénum. Cul-de-sac péritonéal rétrorénal et fascia de Zuckerkandl, etc. (*Bull. et Mém. Soc. anat. Paris*, avril 1901, 76e année, 6e sér., t. III, n° 4. p. 288-289), Ombrédanne décrit une pièce de rein flottant avec persistance du mésoduodénum et du mésocôlon primitifs.

Ce fait a peut-être une valeur pour expliquer la pathogénie de certains reins flottants. Il n'est pas possible d'en tirer argument, comme le voudrait l'auteur, en faveur de l'existence d'un cul-de-sac rétrorénal chez l'embryon; ni à plus forte raison de l'oblitération par soudure de ce prétendu cul-de-sac et de l'origine du fascia de Zuckerkandl à ses dépens.

naître en pareil cas, ne ferait que renforcer le fascia rétrorénal déjà constitué.

L'illusion de ceux qui ont cru à l'existence d'un cul-de-sac péritonéal, en arrière du rein, provient sans doute de l'examen de coupes intéressant la partie moyenne de l'organe. En effet, il existe à ce niveau, entre la paroi et le rein, un cul-de-sac notable, déjà visible sur l'embryon de 60 millimètres. Cette disposition s'accentue et devient évidente sur l'embryon de 90 mm. (fig. I). En réalité, le cul-de-sac résulte du développement rapide du rein embryonnaire et de l'étendue de ses dimensions antéro-postérieures. Au lieu d'être aplati d'avant en arrière comme chez l'adulte, il est globuleux ou même aplati de dedans en dehors. Aussi, peut-on constater aisément que le point de la circonférence rénale qui répond au fond du cul-de-sac est diamétralement opposé au hile et que le cul-de-sac ne s'engage nullement derrière le rein.

Cette sorte de rigole, comprise entre la saillie du rein et la paroi, est recouverte par le côlon. Quand le côlon se soude au rein et à la paroi, il réserve le fond du cul-de-sac. Ce petit espace triangulaire qui se comble ultérieurement de graisse est visible sur la figure I. On en retrouve traces sur l'adulte, témoin la figure 5 du mémoire de Gerota, où cette disposition est représentée, sans commentaires.

En résumé, l'examen des coupes transversales montre que le système rénal de l'embryon de 60 millimètres est enveloppé d'une *couche fibreuse autonome*, qui se *fusionne en arrière* et près de la ligne médiane avec le *fascia prépariétal*, qui se *fusionne en avant* avec le *fascia péritonéal*. Cette capsule est *fermée en bas*, où elle est libre; *en haut* où elle adhère à la gaine de la surrénale. Sur l'embryon de 60 millimètres on voit très nettement une lame condensée entre la surrénale et le rein. Elle ne paraît ouverte en dedans que pour recevoir les vaisseaux (mais je réserve la question du rapport avec les vaisseaux, sur laquelle je ne puis émettre pour le moment de conclusions fermes).

Sur l'embryon de 90 millimètres le clivage de la capsule autonome du rein est réalisé. On reconnaît : une couche fibreuse en contact avec le rein, qui est la *capsule propre*, une couche périphérique, en rapport avec le fascia pariétal et le fascia péritonéal, qui est la *capsule périrénale*. Cette dissociation est due, comme nous l'avons déjà

indiqué, à la pénétration d'un tissu conjonctif lâche, entre les deux couches. Ce tissu constitue l'*ébauche de la capsule adipeuse*.

La capsule périrénale ainsi différenciée, ayant la valeur de l'écorce de la capsule autonome primitive, ses rapports avec le péritoine et la fascia prépariétal sont en tout semblables à ceux que nous avons indiqués pour celle-ci, sur l'embryon de 60 millimètres. L'examen de coupes transversales successives, passant au-dessous du pôle inférieur du rein, puis par le pôle inférieur, en donne la preuve (fig. G et H).

Au-dessous du pôle inférieur du rein, on trouve encore un tissu conjonctif lâche, limité en arrière par le fascia prépariétal, en avant par le fascia péritonéal. Plus haut apparaît un anneau fibreux, plus ou moins irrégulier, mais absolument indépendant du fascia prépariétal et du fascia péritonéal. Peu à peu, il s'en rapproche et finalement se fusionne : en arrière, dans une certaine étendue avec le fascia prépariétal, du côté médial (fig. G); en avant avec le fascia péritonéal, depuis le bord latéral jusqu'au bord médial du rein (fig. H).

Mais voici où les choses diffèrent de ce que nous avons vu sur l'embryon de 60 millimètres : la couche profonde de cet anneau n'est pas en rapport immédiat avec les trois quarts du rein. Celui-ci est enserré dans un anneau bien plus étroit (fig. H). Entre l'anneau rénal et l'anneau périrénal, s'interpose un tissu conjonctif lâche qui fait le tour du rein et qu'on retrouve plus ou moins abondant sur toute la hauteur de l'organe.

Quand on suit le fascia péritonéal de la paroi vers le rein, on le voit se réfléchir à un moment donné et s'appliquer à la partie antérieure de la capsule périrénale (fig. H), se fusionner avec celle-ci jusqu'au bord médial du rein. Là encore, il serait faux de dire que la capsule périrénale résulte d'un dédoublement du fascia péritonéal.

Cependant, *les fibres du fascia péritonéal ne passent pas toutes au-devant du rein*; quelques-unes des fibres profondes tendent à s'engager derrière lui. Elles s'appliquent à la partie latérale de la capsule périrénale, mais elles ne vont pas plus loin. Cette disposition est peut-être liée au développement du tissu pararénal (futur corps adipeux pararénal) et à un tassement conjonctif préjacent. *Dans la région du pôle inférieur* du rein, elle suggère l'idée d'un *dédoublement* du fascia péritonéal (fig. G, H) qui toutefois aurait

avorté et serait *insuffisant pour permettre un enveloppement du rein.*

Plus haut, au contraire, *dans la région moyenne du rein*, ces fibres sont refoulées par suite de la poussée de l'organe et confondues avec celles de la partie externe et postérieure du fascia périrénal dont elles partagent la direction (fig. I). Aussi, croirait-on aisément que le fascia péritonéal se continue avec le fascia rétrorénal, et la profondeur du cul-de-sac péritonéal qui flanque latéralement le rein à ce niveau, pourrait donner l'illusion d'un accolement.

Nous avons débité en *coupes sagittales* un *embryon de 10 cm. 5* pour voir plus nettement que sur les coupes transversales si la capsule périrénale était *fermée en bas*. La fermeture est réelle, et en outre au niveau du cul-de-sac, le feuillet postérieur de la capsule périrénale se montre plus fort que l'antérieur. Cette disposition semble *persister, dans une certaine mesure chez l'adulte*. Glantenay et Gosset ont signalé l'existence de vagues filaments unissant le fascia prérénal au fascia rétrorénal, au-dessous du pôle inférieur du rein[1]. Delamare a revu ces filaments. Ne seraient-ce point des restes de la capsule primitive? Sur les embryons de 9 centimètres, 10,5 et 14 centimètres, la capsule périrénale qui enveloppe l'uretère et le rein, semble *se perdre sur l'adventice de l'uretère, au-dessous du pôle inférieur*.

En haut, la fermeture est depuis longtemps admise par nos classiques, bien que leur description soit imparfaite et que Gerota, Glantenay et Gosset, puis Delamare aient dû lui apporter des correctifs, les premiers en montrant que la capsule du rein se continue avec celle de la surrénale; le second en faisant voir qu'une cloison fibreuse sépare réellement les deux organes. Nous avons retrouvé cette séparation sur nos embryons.

Les deux capsules périrénales, droite et gauche, se montrent *indépendantes*. Nous croyons donc que Gerota est dans l'erreur quand il les représente communiquant largement sur la ligne médiane. La disposition qu'il décrit est en contradiction avec ce que nous observons et d'ailleurs, la cloison mésentérique s'interpose entre elles,

1. Glantenay et Gosset (*loc. cit.*, p. 120) : « Dans bien des cas, les deux lames ne restent pas seulement accolées. Elles échangent au niveau de l'extrémité inférieure du rein une série de feuillets celluleux qui les relient et les fusionnent et dont l'ensemble constitue une sorte de coussinet destiné à recevoir et à soutenir le pôle inférieur des reins ».

sur la ligne médiane. Les deux capsules pourraient peut-être communiquer exceptionnellement, dans le cas où les pôles inférieurs des reins étant fusionnés, se constitue l'anomalie dite rein en fer à cheval. Au niveau du pédicule vasculaire, la capsule périrénale se confond avec les éléments conjonctifs qui englobent les vaisseaux.

Telle est la disposition que nous avons constatée sur les coupes transversales de l'embryon de 9 centimètres, et que nous avons vérifiée sur celles d'un deuxième embryon de 10 cm. 5 et d'un embryon de 14 centimètres. Pour passer à celle de l'adulte, il suffit de deux complications. L'une résulte de la *soudure des mésos* qui s'étalent sur la face antérieure des reins, et cette soudure commence à se réaliser sur l'embryon de 9 centimètres (fig. I). En conséquence, là où se produisent des accolements, le *feuillet prérénal* de la *capsule périrénale définitive* est constitué par trois éléments de valeur très différente : *capsule fibreuse périrénale propre*, *fascia péritonéal*, *lame mésentérique*, le tout fusionné indistinctement. Inutile d'insister sur ces accolements qui sont parfaitement connus depuis Toldt et Zuckerkandl.

L'autre complication correspond à l'*apparition de la graisse* dans la nappe périrénale et dans la nappe pararénale. Nous avons vu sur deux *fœtus de 8 mois* environ que le tissu lâche compris entre la capsule propre du rein et la capsule périrénale était infiltré de graisse, au niveau du bord latéral du rein et des portions voisines des faces seulement. Il en est de même au niveau de la nappe pararénale. A dater de cette époque on peut donc parler d'une *capsule adipeuse*, très incomplète il est vrai, et d'un *corps adipeux pararénal*.

Explication des planches.

Planche XV.

Photographies de coupes transversales de la région rénale d'un embryon féminin de 60 mm. (vertex au coccyx).

$$D = \frac{10}{1} \text{ env.}$$

De A à F, les coupes remontent du pôle inférieur vers le hile du rein.

Série A à E. — Côté *gauche*. On reconnaît :

Sur la ligne médiane, du côté dorsal, la coupe d'un *corps vertébral*; du côté ventral, celle des *artères iliaques primitives*, puis de l'*aorte*;

Latéralement, près de la colonne, *muscles psoas iliaque* et *carré lombaire*; à distance de la colonne, *muscles larges de l'abdomen*;

Le *rein*, dans la partie basse, repose au-devant du psoas; peu à peu il déborde ce muscle et touche le carré lombaire. — Immédiatement au-dessous du péritoine, entre le rein et l'uretère, on aperçoit en coupe transversale les *vaisseaux spermatiques internes*. — Le *côlon descendant* et son méso s'étalent librement au-devant de la paroi abdominale postérieure et du péritoine prérénal.

Fig. F. — Rein *droit*. Partie droite de la coupe dont la moitié gauche est représentée figure D. Le rein droit descendant plus bas que le gauche, la coupe qui intéresse à gauche le pôle inférieur, passe à droite par le corps du rein.

Planche XVI.

Photographies de coupes transversales de la région rénale d'un embryon masculin de 90 mm. (vertex au coccyx).

$$D = \frac{9}{1} \text{ env.}$$

De G à I, les coupes remontent du pôle inférieur vers le hile du rein.

Fig. G et H. — Côté *droit*; G, au-dessous du rein; I, par le pôle inférieur.

Fig. I. — Côté *gauche*, près du hile vasculaire, par l'uretère et un calice.

ÉTUDE SUR
LE DÉVELOPPEMENT DU PÉRICARDE
CHEZ LE LAPIN

Par H. ROUVIÈRE
Prosecteur à la Faculté de médecine de Montpellier.

(*Travail des laboratoires d'histologie de la Faculté de médecine de Toulouse* [*Prof. M. Tourneux*],
et d'anatomie de la Faculté de médecine de Montpellier [*Prof. M. Gilis*]).

PLANCHES XVII ET XVIII.

I — INTRODUCTION ET DIVISION DU SUJET.

Les nombreuses recherches entreprises sur le développement du péricarde ont eu surtout pour objet l'étude du processus de séparation de la cavité péricardique d'avec les cavités voisines pleurales et péritonéale.

Après Cadiat (1), Kölliker (2), His (3), Uskow (4) et Rawn (5), Brachet (6) a repris la question, et a fait connaître en détail, dans deux importants travaux, le mode de formation des membranes pleuro-péritonéales et pleuro-péricardiques. Il reste néanmoins, sur le développement du péricarde, certains points non encore complètement élucidés. Tels sont le processus d'oblitération des canaux *pleuro-péricardiques*, et l'évolution ultérieure des *gouttières pleuro-péricardiques* après la fermeture des canaux; telles sont, encore, les premières phases du développement du péricarde, sur lesquelles un bien petit nombre d'études spéciales ont été faites; tel est, enfin, le développement des différents culs-de-sac de la cavité péricardique et, particulièrement, du sinus transverse.

Ce sont ces différents points qui ont plus particulièrement attiré notre attention.

Ces recherches ont pu être menées à bonne fin grâce à l'obligeance de M. Tourneux, professeur d'Histologie à la Faculté de médecine de Toulouse, qui a mis à ma disposition les riches collections de son laboratoire. Je suis heureux de lui adresser, avec l'expression de ma respectueuse reconnaissance, mes plus vifs remercîments.

Mon maître, M. le professeur Gilis, m'a suggéré l'idée de faire un travail d'ensemble sur le péricarde, dont j'ai déjà publié un chapitre sur les ligaments chez l'homme. Je suis heureux d'adresser une fois de plus à mon excellent maître, l'expression de mon inaltérable et respectueuse affection.

Cette étude a été faite en grande partie à l'aide de reconstructions obtenues par la méthode de Born. S'il est vrai, comme le dit Brachet, que ce n'est guère que sur des reconstructions « que l'on peut se faire une idée de la façon dont les choses se passent », néanmoins les reconstructions seules ne sauraient suffire dans tous les cas. Aussi, avons-nous également utilisé des moulages de la cavité péricardique ou de certaines parties de cette cavité.

Notre travail sera divisé en deux parties distinctes.

La première partie sera consacrée à l'étude des premières phases du développement du péricarde; la deuxième, à celle des modifications qui amènent la formation des membranes pleuro-péritonéales et pleuro-péricardiques, et l'oblitération des canaux pleuro-péricardiques.

Le développement du sinus transverse a déjà fait l'objet d'un travail particulier[1].

Dans notre description, nous supposerons tous les embryons placés dans la station verticale et la face ventrale dirigée en avant. Nous serons ainsi amené à envisager un plan ventral ou antérieur, un plan dorsal ou postérieur, une extrémité craniale ou supérieure et une extrémité caudale ou inférieure. Nous ajouterons que pour les embryons très jeunes nous avons étudié et reconstruit la moitié antérieure du corps. Pour les embryons âgés de plus de 211 heures, nous n'avons reconstruit que la région péricardique. Si dans notre description nous employons le terme de coupes inférieures, nous voudrons désigner les coupes inférieures à la région étudiée ou reconstruite.

1. Rouvière, Étude sur le développement du sinus transverse du péricarde chez le lapin, *Bibliographie anatomique*, 1904.

II. — Premières phases du développement du péricarde.

Les auteurs décrivent, en général, de la façon suivante le mode de formation de l'ébauche du cœur et de la cavité péricardique primitive.

Les deux ébauches primitives du cœur apparaissent sous la forme de deux tubes occupant la région latérale de la portion céphalique de la zone pariétale. Les deux tubes sont tout d'abord placés à une grande distance l'un de l'autre et allongés dans le sens cranio-caudal.

Dans la région où se forment les deux ébauches cardiaques primitives, le mésoderme s'est déjà clivé en deux feuillets qui limitent la cavité pariétale. C'est dans le feuillet ventral ou splanchnique de chaque cavité pariétale que se développent les deux ébauches primitives du cœur.

Plus tard, dans le soulèvement des replis latéraux de la gouttière intestinale, les deux ébauches du cœur se trouvent entraînées et portées sur la face ventrale de l'embryon où elles se rapprochent de plus en plus l'une de l'autre. Elles arrivent au contact, s'accolent et se fusionnent enfin en un tube unique. Il se forme ainsi un seul cœur médian, relié à la paroi dorsale par un mésocarde dorsal persistant, et à la paroi ventrale par un mésocarde ventral qui disparaît presque immédiatement. Les deux cavités pariétales communiquent alors l'une avec l'autre en avant du cœur, et elles ne forment plus qu'une seule cavité qui est l'ébauche de la cavité *pleuro-péricardique*.

Robinson (7), qui tout récemment a fait une étude spéciale des premières phases de la formation du péricarde, interprète d'une façon bien différente de la description classique les stades initiaux du développement du péricarde chez les mammifères pourvus d'un proamnios.

D'après cet auteur, le mésoderme pénètre de très bonne heure au-dessus du tube médullaire dans la zone comprise entre le proamnios et la membrane bucco-pharyngienne. Il s'est déjà clivé dans cette région, lorsque se fait l'inflexion de la tête. C'est cette portion précéphalique du cœlome qui constitue, d'après Robinson, le péricarde primitif. Cet auteur pense que les vaisseaux sanguins qui

se rendent de la partie antérieure de l'aire vasculaire au corps de l'embryon, longent de haut en bas les bords du proamnios et, arrivés au niveau des cornes inférieures de cette membrane, se réfléchis-

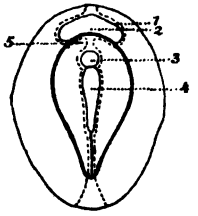

Fig. 1. — Schéma des feuillets blastodermiques d'un œuf de mammifère montrant la situation des diverses aires et le chemin parcouru par les vaisseaux sanguins primitifs (d'après Robinson). — 1, veine omphalo-mésentérique; 2, proamnios; 3, membrane bucco-pharyngienne; 4, gouttière médullaire; 5, région péricardique.

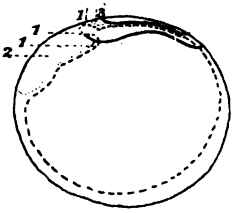

Fig. 2. — Schéma d'une vue de profil d'un œuf de mammifère, montrant la situation des diverses aires et le chemin parcouru par le vaisseau sanguin primitif du côté gauche (d'après Robinson). — 1, veine omphalo-mésentérique; 2, proamnios; 3, membrane bucco-pharyngienne.

sent en dedans et pénètrent dans le mésoderme splanchnique du péricarde primitif, à l'intérieur duquel ils s'élèvent jusqu'à l'extrémité supérieure de la zone embryonnaire (fig. 1 et fig. 2). Arrivés en ce point, ils se recourbent en bas, côtoient de chaque côté la membrane bucco-pharyngienne et se dirigent vers l'extrémité caudale de l'embryon. Quand l'inflexion céphalique se produit, la région péricardique bascule de haut en bas et d'arrière en avant, et forme la paroi antérieure de l'intestin céphalique (fig. 3). Or les rudiments du cœur existent déjà dans le feuillet splanchnique du péricarde primitif, qui de ventral qu'il était à l'origine est devenu dorsal (comparer fig. 2 et fig. 3). Les rudiments du cœur se trouvent par suite placés dans la paroi dorsale de la cavité péricardique, reliés à la paroi ventrale de l'intestin antérieur par un mésocarde, mais à aucun moment, d'après Robinson, ils ne sont rattachés à la paroi ventrale du péricarde par mésocarde ventral.

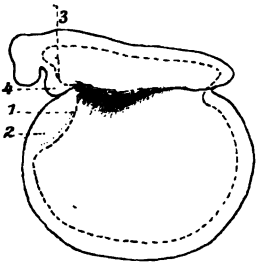

Fig. 3. — Schéma d'une vue de profil d'un œuf de mammifère plus âgé, montrant les changements survenus dans l'orientation des régions péricardique et bucco-pharyngienne, et la portion correspondante des vaisseaux sanguins primitifs (d'après Robinson). — 1, veine omphalo-mésentérique; 2, proamnios; 3, ébauche cardiaque; 4, cavité péricardique.

L'examen des modèles d'embryons de 201, 207, 211 heures,

après la copulation, va nous permettre de modifier et de préciser certains points de la description classique. Cet examen nous montrera également que l'ingénieuse interprétation de Robinson n'est pas entièrement conforme à la réalité des faits.

1° *Embryon de 201 heures.* — Nous étudierons ce stade en examinant successivement les coupes transversales et le modèle en cire d'un embryon de 201 heures.

L'examen des coupes sériées montre qu'au niveau de la zone pariétale saillante en avant, le mésoderme s'est clivé de chaque côté, donnant ainsi naissance à la cavité pariétale. La paroi ventrale de cette cavité présente un épaississement longitudinal résul-

Fig. 4. — Coupe transversale sur un embryon de lapin de 201 heures. Gr. = $\frac{35}{1}$.
1, cavité pariétale; 2, ébauche cardiaque droite.

tant de la présence d'un vaisseau qui figure la première ébauche du tube cardiaque (fig. 4).

Nous avons représenté dans la figure 1 de la planche XI, le modèle de cet embryon vu par sa face postérieure; la paroi dorsale de la cavité pariétale a été détachée de chaque côté, de manière à bien mettre en évidence les saillies cardiaques répondant à la paroi ventrale. Les deux cavités pariétales (1) se terminent à peu près au niveau de l'extrémité céphalique de la zone rachidienne, et l'ébauche cardiaque droite est située à un niveau plus élevé que l'ébauche cardiaque gauche.

2° *Embryon de 207 heures.* — Des modifications importantes se sont produites; nous les étudierons tout d'abord en détail sur les coupes transversales et longitudinales de deux embryons du même stade; nous en donnerons ensuite une vue d'ensemble d'après un modèle en cire que nous avons représenté dans la figure 2 de la planche XI.

En examinant la série des coupes transversales de bas en haut, on remarque que les cavités pariétales droite et gauche convergent en haut l'une vers l'autre, et se fusionnent sur la ligne médiane dans la portion de la zone pariétale, comprise entre le proamnios et la membrane prépharyngienne. Il s'est ainsi formé une portion supérieure et transversale de la cavité pariétale, intermédiaire aux

deux parties latérales qui seules existaient chez l'embryon de 201 heures.

Les coupes sagittales mettent en évidence que la partie précéphalique de la zone pariétale s'est infléchie en avant, et qu'elle forme la paroi antérieure du cul-de-sac céphalique de l'intestin (fig. 5).

Fig. 5. — Coupe sagittale et axile chez un embryon de lapin de 207 heures, montrant les rapports de la partie précéphalique de la zone pariétale avec l'intestin antérieur (d'après Tourneux). — 1, repli cardiaque; 2, proamnios; 3, cul-de-sac céphalique de l'intestin; 4, cavité pariétale.

La splanchnopleure qui, primitivement, regardait directement en avant, devient ensuite horizontale, mais elle ne tarde pas à s'allonger et à figurer une sorte de duplicature ou de repli. Ce repli, que Tourneux désigne sous le nom de *repli cardiaque*, décrit dans son ensemble une courbe à concavité inférieure; ses extrémités ou cornes se continuent inférieurement avec les replis latéraux de la gouttière intestinale.

D'autre part, sur un certain nombre de coupes transversales intéressant les parties latérales de la cavité pariétale, on voit les *ébauches cardiaques*. Ces ébauches ont considérablement augmenté de volume; elles se sont rapprochées et, de plus, au lieu d'être placées comme au stade de 201 heures dans la paroi ventrale de la cavité pariétale, elles sont rattachées à la paroi interne de cette cavité (fig. 6). Ce déplacement des ébauches du

Fig. 6. — Coupe transversale d'un embryon de lapin de 207 heures, destinée à montrer les rapports des ébauches du cœur avec la paroi de la cavité pariétale. Gr. = 70. — 1, 1, cavités pariétales; 2, 2, ébauches cardiaques.

cœur ne peut s'expliquer, semble-t-il, que par l'extension en dedans des prolongements latéraux du repli cardiaque.

On peut facilement se rendre un compte exact de l'ensemble de toutes ces transformations sur la figure 2 de la planche XI qui représente le modèle en cire, vu par sa face antérieure, de l'embryon dont nous venons de décrire les coupes transversales. La paroi antérieure de la cavité pariétale a été complètement enlevée, afin de montrer la forme et l'étendue de cette cavité, la situation des

ébauches du cœur, et les rapports que présentent ces ébauches avec la cavité pariétale. A ce dernier point de vue, nous ferons simplement remarquer que l'aire péricardique de Robinson ne présente encore aucune connexion avec les ébauches du cœur.

3° *Embryon de 211 heures.* — L'embryon de 211 heures, que nous avons spécialement étudié et reconstruit, présente au niveau du bord inférieur du repli cardiaque une particularité très intéressante dans la conformation de la cavité pariétale.

Cette particularité sera mieux comprise, lorsque nous aurons

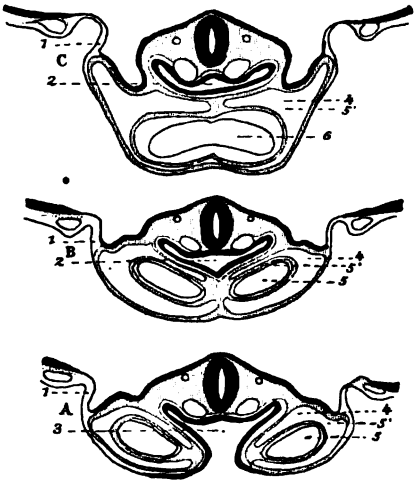

Fig. 7. — Trois coupes étagées de bas en haut, intéressant transversalement le bord inférieur du repli cardiaque sur un embryon de lapin de 210 heures (d'après Tourneux). Gr. $= \frac{60}{1}$. — 1, corne inférieure droite du croissant proamniotique; 2, intestin céphalique; 3, gouttière intestinale; 4, cavité pariétale; 5, ébauche latérale gauche du cœur; 5, paroi mésodermique de l'ébauche latérale gauche du cœur.

brièvement exposé la description classique d'un embryon du même stade, en nous appuyant sur les trois coupes représentées dans le précis d'embryologie de Tourneux (fig. 7, A, B, C).

L'une de ces coupes (A, fig. 7) passe au niveau des cornes du repli cardiaque. Celles-ci sont séparées par un intervalle qui représente l'ouverture de la gouttière intestinale; chacune d'elles renferme un gros vaisseau (ébauche latérale du cœur), en rapport par ses faces dorsale, externe et ventrale avec la cavité pariétale; la face interne de cette veine est rattachée par un méso à la paroi correspondante de cette cavité.

Une deuxième coupe du même embryon (B, fig. 7), intéressant le sommet du repli cardiaque, montre que les deux ébauches du cœur sont réunies l'une à l'autre sur la ligne médiane par une mince cloison mésodermique, située dans un plan sagittal. Cette cloison se continue en arrière jusqu'à la paroi ventrale de l'intestin antérieur en constituant le mésocarde dorsal; en avant, elle se soude à la paroi primitive du corps, formant ainsi un mésocarde ventral.

Enfin, sur une coupe passant un peu au-dessus de la précédente (C, fig. 7), les ébauches cardiaques se sont fusionnées en un tube unique, le cœur. Le mésentère ventral a disparu et les deux cavités pariétales se sont ainsi confondues en une cavité unique : la cavité pleuro-péricardique.

Sur l'embryon de 211 heures, nous examinerons tout d'abord un certain nombre de coupes transversales, ensuite, la projection frontale de la région cardiaque de cet embryon.

Une coupe transversale (A, fig. 8), passant un peu au-dessous du sommet du repli cardiaque, montre que la constitution est différente à droite et à gauche. A droite, la corne du repli cardiaque contient l'ébauche cardiaque proéminant dans la cavité pariétale; celle-ci entoure l'ébauche de tous côtés, sauf sur sa face interne qui est reliée à la partie correspondante de la paroi. La portion de la cavité pariétale que limite le bord libre du repli cardiaque, s'étend sur la face ventrale de l'ébauche du cœur jusqu'au voisinage de son bord interne. A gauche, l'ébauche du cœur est en rapport avec la cavité pariétale seulement par ses faces dorsale et interne.

Sur une coupe passant à 20 μ au-dessus de la précédente et intéressant le sommet du repli cardiaque (B, fig. 8), on remarque du côté droit que la cavité limitée par le repli cardiaque s'est étendue en dedans de l'ébauche cardiaque, et arrive jusqu'à la ligne médiane. A gauche, la disposition de la cavité pariétale est à peu près la même que sur la coupe précédente.

Sur la coupe (C, fig. 8) qui passe à 30 μ au-dessus de la coupe B, des modifications très intéressantes se sont produites. A droite, la cavité pariétale s'étend bien au delà de la ligne médiane. A gauche, cette cavité a disparu sur la face interne de l'ébauche cardiaque qui s'est portée en dedans et s'est accolée à la face interne de l'ébauche du côté opposé. La cavité pariétale gauche ne recouvre

que les deux tiers de la face dorsale de l'ébauche cardiaque. De plus, sur la face ventrale de cette ébauche on voit une cavité qui s'étend latéralement à mesure que l'on examine des coupes plus élevées; elle se réunit à la cavité pariétale droite 30 μ au-dessus de la coupe C, et à la cavité pariétale gauche 70 μ au-dessus de la même coupe.

Une coupe transversale passant à ce niveau est représentée

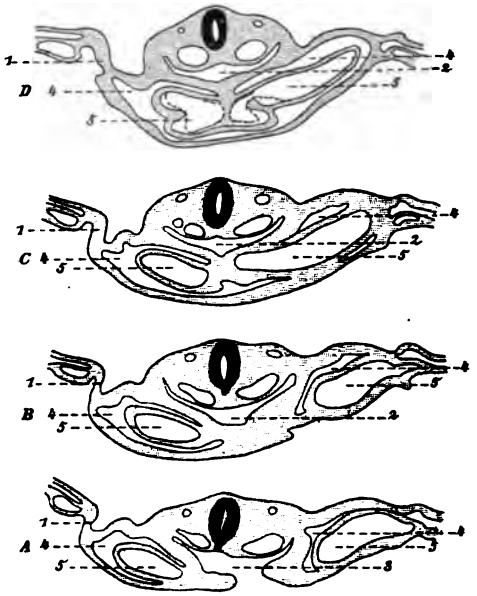

Fig. 8. — Quatre coupes étagées de bas en haut, intéressant transversalement le bord inférieur du repli cardiaque sur un embryon de lapin de 211 heures, et montrant le mode de formation de la cavité pleuro-péricardique primitive. Gr. $= \frac{50}{1}$. — 1, corne inférieure droite du croissant proamniotique; 2, intestin céphalique; 3, gouttière intestinale; 4, cavité pariétale; 5, ébauches latérales du cœur.

en D, figure 8. Sur cette coupe, les deux ébauches du cœur, adossées l'une à l'autre sur la ligne médiane, ne sont séparées que par une très mince couche mésodermique interposée entre les deux endothéliums. Cette couche mésodermique est rattachée à la paroi dorsale du corps par un mésocarde dorsal, mais on n'observe aucun mésocarde ventral. La fusion des deux rudiments du cœur s'opère 10 μ au-dessus de cette coupe.

Il est maintenant facile de comprendre la constitution de la cavité pariétale, chez cet embryon, en parcourant la figure 9 qui repré-

sente une projection frontale de cette cavité et de l'ébauche du cœur. La cavité pariétale comprend, comme au stade de 207 heures, trois parties : l'une supérieure et deux latérales. La partie supérieure ou cavité *pleuro-péricardique* primitive, de forme quadrilatère, répond à l'ébauche cardiaque qu'elle entoure complètement sauf au niveau du mésocarde dorsal; elle recouvre donc toute la face ventrale du cœur, et s'étend même sur la face ventrale de l'origine des aortes en haut, et sur la terminaison des ébauches latérales du cœur en bas. Les parties latérales prolongent inférieurement et de chaque côté la cavité péricardique; seulement, le mode de continuité est différent à droite et à gauche.

En effet, la partie latérale droite de la cavité pariétale recouvre

Fig. 9. — Projection frontale de la cavité pariétale et de l'ébauche cardiaque d'un embryon de 211 heures. Gr. $= \frac{35}{1}$. -- 1, limite de la cavité pariétale; 2, bulbe; 3, ébauche unique du cœur; 4, espace intervasculaire; 5, affluent de la veine omphalo-mésentérique; 6, aorte gauche; 7, espace intervasculaire.

les faces dorsale externe et ventrale de l'ébauche droite du cœur, tandis que la partie latérale gauche de cette cavité ne tapisse que la face dorsale de l'ébauche cardiaque correspondante.

Il est évident que si l'allongement du repli cardiaque entraînant l'agrandissement de la cavité pariétale, résultait de la convergence sur la ligne médiane et de la soudure progressive de haut en bas des deux cornes inférieures de ce repli (replis latéraux), la trace de la soudure serait représentée à l'origine par un méso unissant l'ébauche cardiaque à la paroi primitive du thorax (mésocarde antérieur). C'est d'ailleurs ce qu'ont représenté tous les auteurs qui pour mettre des faits en conformité avec leur interprétation, ont soin de faire remarquer que ce méso disparaît presque aussitôt sa formation.

Or un mésocarde antérieur n'existe à aucun stade du développement du cœur, et il faut chercher, en dehors du rapprochement et de la fusion des replis latéraux, le mécanisme qui préside à l'allongement du repli cardiaque.

En comparant les coupes transversales et longitudinales d'embryons de lapin de plus en plus âgés, et surtout en reconstruisant les embryons suivant la méthode de Born (modèles en cire), on acquiert la conviction que le repli cardiaque s'abaisse en totalité.

Il s'accroît dans les deux sens, de haut en bas et de dehors en dedans. Ce qu'il y a de particulièrement intéressant dans cet allongement, c'est que le sillon de la cavité pariétale qui répond au bord libre du repli, et qui est compris dans une duplicature de la splanchnopleure, glisse en avant des deux ébauches cardiaques. Celles-ci se sont rapprochées pendant l'abaissement du repli cardiaque, et comme elles augmentent en même temps de volume, elles arrivent au contact l'une de l'autre, s'accolent et se fusionnent sur la ligne médiane, mais le sillon de la cavité pariétale qui déborde en bas leur soudure, s'oppose à la formation de tout mésocarde antérieur.

III. — Cloisonnement des cavités pleurales et péritonéale (Développement des membranes pleuro-péritonéales)

Dans cette deuxième partie nous reprendrons brièvement l'étude du cloisonnement du cœlome, en n'insistant que sur la façon dont se forment et se développent les membranes pleuro-péritonéales et pleuro-péricardiques.

Embryon de 216 heures. — Chez cet embryon, l'allongement du tube cardiaque est plus considérable que l'accroissement dans le sens vertical de la cavité pleuro-péricardique.

Il en résulte, dans les rapports des différentes parties du cœur avec la paroi dorsale du corps, des modifications que nous avons minutieusement étudiées dans un de nos précédents mémoires, et à la suite desquelles s'est constitué le sinus transverse. Nous rappellerons que le mésocarde dorsal a disparu dans une certaine partie de son étendue. Il persiste seulement au niveau de la portion supérieure du bulbe et de la portion inférieure de l'oreillette et du sinus veineux. Comme la portion supérieure disparaît bientôt en se confondant avec l'enveloppe mésodermique du bulbe, nous réserverons le nom de mésocarde dorsal à la portion inférieure, persistante, de ce mésocarde.

Les transformations les plus intéressantes subies par la cavité pleuro-péricardique sont dues à l'apparition des veines ombili-

cales et des canaux de Cuvier. On sait que les veines ombilicales en passant de la somatopleure dans la splanchnopleure, déterminent de chaque côté la formation d'une cloison verticale dirigée d'arrière en avant et de dehors en dedans. Cette cloison, qui représente le mésocarde latéral, renferme dans sa partie supérieure le canal de Cuvier correspondant. Le mésocarde dorsal existe dans toute la région qui répond aux mésocardes latéraux. La formation de ces mésocardes latéraux a donc eu pour résultat de diviser le cœlome embryonnaire en trois parties : l'une impaire, antérieure, dans laquelle fait saillie la face ventrale du cœur, et qui constitue la portion inférieure de la cavité du péricarde; les deux autres paires, postérieures, comprises entre la paroi dorsale des mésocardes latéraux et du sinus veineux en avant, et la paroi dorso-latérale du corps en dehors et en arrière.

Ces deux cavités sont les cavités pleuro-péritonéales primitives qui communiquent avec la cavité péricardique au-dessus des mésocardes latéraux.

La cavité péricardique est fermée en bas par le septum transversum dont il importe maintenant de préciser la position.

Cette cavité peut être considérée comme ayant une forme cubique, ce qui permet de lui distinguer six faces : supérieure, latérales, antérieure, inférieure, postérieure.

La face supérieure ou craniale (fig. 10) est constituée par la portion de la somatopleure, qui s'étend depuis la membrane bucco-pharyngienne, en arrière, jusqu'au point d'attache du proamnios en avant.

Les parois latérales sont formées par la somatopleure qui s'étend jusqu'à l'insertion latérale du proamnios.

La paroi antérieure est tout entière constituée par la splanchnopleure. Le proamnios qui limite cette paroi en avant et en dehors détermine en se recourbant la formation d'un sillon, le sillon amniotique.

En bas, cette paroi se recourbe, prend une direction antéro-postérieure, c'est-à-dire dorso-ventrale et devient la paroi inférieure du péricarde. La paroi inférieure se recourbe à son tour en haut et devient paroi postérieure.

Cette paroi postérieure est constituée au voisinage de la ligne médiane par la paroi antérieure du tube digestif sur laquelle s'insère le mésocarde dorsal. Sur ses parties latérales, la paroi posté-

rieure est formée par les mésocardes latéraux en bas, et par la paroi dorsale du corps au-dessus de ces mésocardes.

Ces diverses parois de la cavité péricardique n'ont pas partout la même épaisseur. Dans toute la région comprise entre les mésocardes latéraux, elles présentent un épaississement dû à la présence des gros troncs vasculaires qui convergent vers le sinus veineux.

On donne le nom de septum transversum à l'ensemble des mésocardes latéraux et à la formation constituée par cette portion,

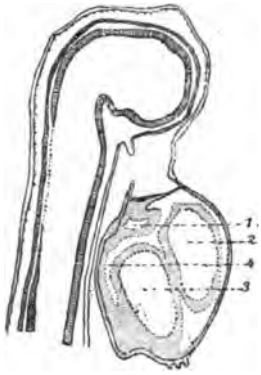

Fig. 10. — Section sagittale et axile de l'extrémité céphalique sur un embryon de lapin de 216 heures, montrant la disposition des parois supérieure, antérieure, inférieure et postérieure du péricarde (d'après Tourneux). Gr. $= \frac{30}{1}$. — 1, bulbe aortique; 2, ventricule primitif du cœur; 3, oreillette primitive; 4, sinus transverse du péricarde.

épaissie de la paroi péricardique à laquelle viennent se rattacher de chaque côté les mésocardes latéraux.

Embryon de 234 heures. — Le sillon amniotique qui formait la limite entre la paroi ventrale et les parois supérieure et latérales de la cavité péricardique, s'est étendu en arrière et se trouve maintenant au voisinage de l'ombilic. La paroi antérieure est maintenant formée par la formation anatomique que Tourneux a appelé « membrane ecto-splanchnique ».

Le septum transversum a considérablement augmenté de volume suivant tous ses diamètres; il s'est surtout étendu en bas en englobant dans son épaisseur la portion terminale des veines ombilicales et omphalo-mésentériques.

La direction des canaux de Cuvier s'est modifiée de telle sorte que, dès ce stade, on peut avec Brachet leur distinguer deux par-

ties : l'une à direction antéro-postérieure comprise dans la paroi dorso-latérale du corps, c'est la *portion dorso-ventrale*, l'autre oblique en avant et en dedans, parcourt les mésocardes latéraux, c'est la *portion intraseptale*.

Enfin il s'est produit une modification très importante dans la constitution du « mésentère dorso-ventral ». Brachet a donné ce nom à la cloison mésodermique qui contient l'œsophage dans son épaisseur et qui est rattachée au cœur par le mésocarde dorsal et à la paroi postérieure du corps par le mésentère dorsal.

A la hauteur du sinus veineux et à droite, ce mésentère dorso-ventral s'est élargi et dédoublé en une partie interne qui continue en bas le mésentère dorso-ventral, et une partie externe qui fait fortement saillie dans la cavité pleuro-péricardique droite, et que l'on nomme *méso-latéral*. Cette dernière formation présente quatre bords et deux faces. Le bord supérieur horizontal s'unit au mésentère dorso-ventral, les bords antérieur et postérieur à direction verticale se continuent le premier avec le mésocarde dorsal, le second avec le mésentère dorsal. Le bord postérieur est libre; il a une direction oblique en bas et en arrière, et se confond avec la paroi dorsale du corps par un prolongemeut caudal relativement volumineux. Des deux faces du méso-latéral, l'une est externe et répond à la cavité pleuro-péritonéale droite; l'autre est interne et limite avec la paroi correspondante du mésentère dorso-ventral le « cul-de-sac *hépato-entérique* »; celui-ci communique avec la cavité pleuro-péritonéale en arrière du bord postérieur libre du méso-latéral.

Embryon de 284 heures (9 mm. 1/2). — A ce stade, on constate pour la première fois l'existence des ébauches pulmonaires (*ailes pulmonaires de Ravn*). Elles constituent de chaque côté du tube digestif deux bourgeons qui font saillie dans les cavités pleuro-péritonéales.

A droite, l'aile pulmonaire s'étend en bas jusque sur la partie supérieure du méso-latéral avec lequel elle se confond. A gauche, l'aile pulmonaire est réunie à l'estomac par une masse de tissu mésodermique interposée entre l'extrémité inférieure de l'aile pulmonaire et l'extrémité supérieure de l'estomac.

Le foie à peine indiqué dans l'embryon précédent s'est considérablement développé. Il forme une masse très épaisse interposée entre le péricarde en haut et l'ombilic en bas. Il est composé de trois lobes, un médian et deux latéraux.

Le lobe médian s'étend obliquement de haut en bas et d'arrière en avant. Les deux lobes latéraux font saillie de chaque côté dans la cavité pleuro-péritonéale. Le lobe latéral droit a envahi tout le tissu mésodermique de la partie postérieure et droite du septum transversum. Il s'est, de plus, étendu dans la région caudale du méso-latéral, qui se trouve ainsi repoussée en dehors, et forme au-dessous de l'aile pulmonaire l'ébauche de la paroi inférieure de la cavité pleurale droite. On a vu plus haut que l'aile pulmonaire droite a envahi la partie supérieure du même méso-latéral; la partie moyenne reste donc seule libre et en retrait par rapport aux portions supérieure et inférieure.

A gauche, il n'y a pas encore d'ébauche de la paroi inférieure de la cavité pleurale.

Les transformations les plus intéressantes qui se sont produites à ce stade sont celles que présentent les canaux de Cuvier et le sinus veineux; les changements subis par ces organes ont, en effet, entraîné la formation de la membrane pleuro-péritonéale gauche.

La portion dorso-ventrale des canaux de Cuvier a suivi la paroi de l'embryon dans son accroissement suivant le diamètre cranio-caudal; elle s'est donc fortement portée en haut. Mais elle n'a pas suivi les parois latérales du corps dans leur mouvement d'extension en dehors; elle présente, en effet, avec l'axe médian du corps à peu près les mêmes rapports qu'au stade précédent. Elle est de plus située immédiatement au-dessus de l'extrémité supérieure des ébauches pulmonaires. Or l'aile pulmonaire droite est à ce stade plus rapprochée de l'extrémité craniale que l'aile pulmonaire gauche; par suite la portion dorso-ventrale du canal de Cuvier droit sera plus élevée que celle de gauche.

Le sinus veineux n'ayant pas subi un accroissement parallèle à celui des parois latérales du corps, s'est plus développé à droite qu'à gauche, et par suite il se trouve en rapport plus immédiat avec la paroi latérale droite.

Les changements que nous venons de signaler ont entraîné les modifications suivantes dans la disposition de la portion intra-septale des canaux de Cuvier et des mésocardes latéraux.

L'abouchement de la portion intraseptale des canaux de Cuvier dans le sinus veineux étant resté à peu près fixe, l'extrémité supérieure de cette portion des canaux de Cuvier a suivi en haut la portion dorso-ventrale dans son mouvement d'extension; elle s'est

par conséquent allongée d'une longueur égale à celle du déplacement vertical de la portion dorso-ventrale.

Par suite de la situation asymétrique du sinus veineux, la portion intraseptale du canal de Cuvier gauche a un trajet plus long à parcourir que le canal du côté droit. De plus la portion intraseptale du canal de Cuvier gauche a une direction oblique en bas, en dedans et en arrière, tandis que celle du canal de Cuvier droit a une direction presque verticale.

Les mésocardes latéraux, entraînés par la portion intraseptale des canaux de Cuvier, se sont étendus en haut, en entraînant à leur tour l'ébauche de la cloison qui sépare la cavité péricardique des cavités pleuro-péritonéales.

Ces différentes transformations subies par la portion intraseptale des canaux de Cuvier et par les mésocardes latéraux, vont nous permettre d'expliquer le mode de formation des membranes pleuro-péritonéales.

Formation des membranes pleuro-péritonéales. — Brachet rattache à la progression en haut de la portion dorso-ventrale des canaux de Cuvier la formation des membranes pleuro-péritonéales. D'après lui, en raison du développement proportionnel des cavités pleuro-péritonéales, et en raison de la progression en haut de la portion dorso-ventrale des canaux de Cuvier, le tissu mésodermique qui revêt leur paroi postérieure s'est transformée successivement en crête, puis en lamelle mésodermique qui « semble être une traînée mésenchymatique laissée par le canal de Cuvier progressant en avant ». Brachet désigne ces formations membraneuses sous le nom de membranes pleuro-péritonéales.

D'après l'étude de la reconstruction que nous avons faite d'un embryon de 284 heures, le mode de formation de ces membranes nous semble un peu différent. Nous pensons que la formation des membranes pleuro-péritonéales, de même que celle des membranes pleuro-péricardiques, que nous étudierons plus loin, est liée aux changements de la portion intraseptale des canaux de Cuvier. On peut se rendre facilement compte de ce mode de formation des membranes pleuro-péritonéales en examinant la figure 3 de la planche XI. Cette figure représente la face latérale gauche du modèle d'un embryon de 284 heures sur lequel on voit les portions dorso-ventrale et intraseptale du canal de Cuvier gauche, ainsi que la cavité pleuro-péritonéale. On aperçoit l'*ébauche de la membrane*

pleuro-péritonéale gauche faisant saillie sur la face antérieure de la cavité pleuro-péritonéale. Cette ébauche a la forme d'une pyramide triangulaire à base inférieure, à sommet supérieur, présentant une face externe, une face interne faisant saillie l'une et l'autre dans la cavité pleuro-péritonéale, et une face antérieure fusionnée avec le mésoderme qui recouvre en arrière la portion intraseptale du canal de Cuvier gauche.

Le sommet de cette pyramide se confond avec la paroi de la cavité pleuro-péritonéale, à la réunion de la face antérieure et de la face externe de cette cavité. Il répond à l'extrémité supérieure de la portion intraseptale du canal de Cuvier.

Cette ébauche de la membrane pleuro-péritonéale représente le pilier ventral de la membrane. Des rapports que ce pilier présente avec la portion intraseptale des canaux de Cuvier, l'on doit, semble-t-il, conclure que la membrane pleuro-péritonéale est due au transport en avant et en dedans de la portion intraseptale du canal de Cuvier gauche. Tout se passe comme si ce canal laissait en arrière de lui, comme trace de son passage, « une plicature » du revêtement mésodermique de sa paroi postérieure.

A droite l'on ne voit encore aucune ébauche de la membrane pleuro-péritonéale. La raison de ce fait nous paraît résulter de la disposition différente qu'affectent les canaux de Cuvier.

Embryon de 307 heures. — La portion intraseptale des canaux de Cuvier s'est encore allongée et s'est portée en avant et en haut. Cette modification, combinée à l'extension en dehors et en haut des cavités pleuro-péritonéales, a entraîné l'accroissement dans tous les sens de la membrane pleuro-péritonéale gauche, et l'apparition de la membrane pleuro-péritonéale droite qui présente dès lors la même disposition que la gauche. Chacune de ces membranes nous apparaît sous la forme d'un croissant dont la convexité adhère à la paroi et au septum transversum dans la région correspondant au canal de Cuvier, et dont la concavité libre regarde en bas et en arrière. Les deux cornes du croissant constituent les *piliers de Uskow*, que l'on distingue en *pilier dorsal* et *pilier ventral* (fig. 4, pl. XII).

Des deux faces de la membrane *pleuro-péritonéale*, l'une, externe, limite avec la paroi latérale du corps un cul-de-sac cœlomique, le *recessus antéro-latéral de la cavité péritonéale*. La face interne de cette membrane est placée en regard de la face externe du poumon.

Les changements qui surviennent dans la suite du développement, et qui entraînent la séparation définitive des cavités pleurales et péritonéale sont dus :

1° A l'accroissement progressif des membranes pleuro-péritonéales et des membranes pleuro-péricardiques que nous étudierons dans le chapitre suivant.

2° A l'extension rapide du foie.

Celui-ci envahit d'une part la portion postérieure des membranes pleuro-péritonéales et pleuro-péricardiques primitives; il s'étend d'autre part : à droite dans le méso-latéral, à gauche dans la masse mésodermique interposée entre l'aile pulmonaire et l'estomac. Ces dernières formations s'accroissent en dehors et en avant, et se rapprochent progressivement du bord inférieur des membranes pleuro-péritonéales avec lequel elles se fusionnent.

3° A l'accroissement des poumons qui repoussent en bas, en avant et en dehors les membranes pleuro-péritonéales.

Ces membranes prennent ainsi une direction de plus en plus horizontale.

Les résultats que nous avons obtenus en étudiant les derniers stades du cloisonnement de la cavité pleuro-péritonéale, concordent avec ceux qui ont été décrits par Brachet; nous croyons par conséquent inutile de les exposer.

IV. — Cloisonnement des cavités pleurales et péricardiques (Développement des membranes pleuro-péricardiques).

1° *Embryon de 284 heures.* — Il nous paraît utile de reprendre, dans la description de cet embryon, certains points que nous avons intentionnellement laissés de côté dans le chapitre précédent, afin de préciser leur rôle dans la formation des membranes pleuro-péricardiques.

Au-dessus du mésocarde dorsal, la partie postérieure du mésentère dorso-ventral persiste seule en constituant une saillie longitudinale que Brachet a appelée *bourrelet mésentérique*.

La base de chaque aile pulmonaire est reliée à la paroi latérale du mésentère dorso-ventral; de plus, elle empiète sur la portion inférieure du bourrelet mésentérique.

Enfin, comme l'ont montré les recherches de His, Robinson,

Narath, Nicolas et Z. Dismitrova et celles de d'Hardiviller, l'extrémité supérieure des poumons est, à ce stade, plus élevée à gauche qu'à droite; c'est ce que montrent très nettement les trois coupes (fig. 11, 12, 13).

Le bord libre du mésocarde latéral gauche est plus court que celui du mésocarde latéral droit. Cela tient à ce que la portion intraseptale du canal de Cuvier gauche se soude très haut à la paroi des oreillettes, tandis que cette portion du canal de Cuvier droit reste libre dans la plus grande partie de son étendue.

Chez l'embryon de douze jours et demi décrit par Brachet, c'est le canal de Cuvier droit qui se fusionne dans presque toute l'étendue de son trajet avec la paroi auriculaire, tandis que le canal de Cuvier gauche ne s'unit avec la paroi dorsale de l'oreillette qu'un peu au-dessus de son abouchement dans le sinus veineux.

Peut-être ne faut-il voir dans cette description, qui est l'inverse de la nôtre, que le résultat de variations possibles dans les rapports des canaux de Cuvier avec les oreillettes, d'autant plus que ces rapports se modifient encore chez les embryons de 307 heures et 337 heures, que nous avons examinés.

Aussi nous n'en tiendrons pas compte dans la description, aux différents stades du développement, des formations appelées par Brachet *cavités pleurales*, *gouttières pleurales* et *gouttières pleuro-péricardiques*.

(*a*) *Cavités pleurales.* — Chaque ébauche pulmonaire se trouve logée, pour toute la partie correspondant au mésentère dorso-ventral, dans une cavité distincte, la cavité pleurale. Elle est fermée sur son pourtour par la paroi dorso-ventrale du corps en arrière et en dehors, par le mésocarde latéral et le sinus veineux en avant, et par le mésentère dorso-ventral en dedans (fig. 11).

(*b*) *Gouttières pleurales.* — Au niveau du bourrelet mésentérique, par suite de la disparition du mésocarde dorsal, les extrémités supérieures des poumons sont logées dans deux gouttières latérales qui communiquent entre elles en avant du bourrelet mésentérique; ce sont les gouttières pleurales (fig. 12).

(*c*) *Gouttières pleuro-péricardiques.* — Ces gouttières contiennent en haut les gouttières pleurales; elles sont limitées : en dedans, par le bourrelet mésentérique; en dehors, par les mésocardes latéraux et par une saillie longitudinale que détermine le passage des veines cardinales supérieures (fig. 13).

D'après ce qui précède, les cavités pleurales communiquent très largement avec la cavité péricardique par l'intermédiaire des gouttières pleuro-péricardiques.

2° *Embryon de 307 heures.* — La modification la plus intéressante que présente cet embryon, consiste dans l'apparition des membranes *pleuro-péricardiques définitives.*

Nous avons précédemment montré comment l'extension en haut et en avant de la portion intraseptale des canaux de Cuvier avait déterminé, d'une part l'accroissement vertical des mésocardes latéraux, d'autre part la formation des membranes pleuro-péritonéales.

On a vu aussi que le bord supérieur, convexe de ces membranes

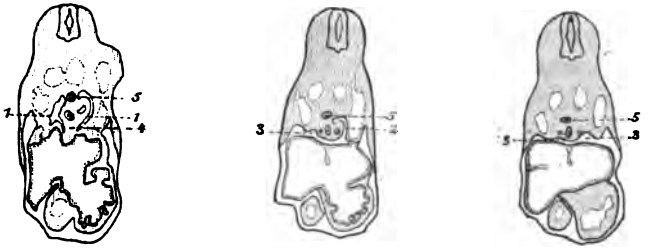

Fig. 11, 12 et 13. — Trois coupes étagées de bas en haut et montrant la disposition des cavités pleurales, des gouttières pleurales et des gouttières pleuro-péricardiques chez un embryon de lapin de 284 heures. Gr. = $\frac{12,5}{1}$. — 1, 1, cavités pleurales; 2. gouttière pleurale; 3, 3, gouttière pleuro-péricardique; 4, mésocarde dorsal; 5. 5, œsophage.

se trouve au-dessous des canaux de Cuvier, et par suite au-dessous du bord supérieur des mésocardes latéraux.

La ligne d'attache des membranes pleuro-péritonéales divise ces mésocardes en deux portions, l'une inférieure et l'autre supérieure.

L'inférieure qui répond aux membranes pleuro-péritonéales sera ultérieurement envahie par le foie, et entrera par conséquent dans la constitution du diaphragme.

La portion supérieure comprend toute la partie des mésocardes qui se trouve au-dessus de la ligne d'insertion de ces membranes.

Dans la suite, cette portion supérieure s'élèvera au-dessus du diaphragme; elle constitue donc à elle seule l'*ébauche de la membrane pleuro-péricardique définitive.*

Les membranes pleuro-péricardiques définitives dépassent en haut le mésocarde dorsal. Celui-ci s'est cependant accru dans le sens vertical; il atteint par son bord supérieur l'extrémité supé-

rieure du poumon droit, mais il reste à une certaine distance au-dessous du sommet du poumon gauche.

Il en résulte que la gouttière pleurale droite a disparu, et que la gouttière pleurale gauche a diminué de hauteur (voir fig. 5 de la planche XII).

Les bourgeons pulmonaires se sont inégalement développés, de telle sorte que la différence de hauteur entre les deux extrémités supérieures des deux poumons a diminué.

Comme la portion dorso-ventrale des canaux de Cuvier est toujours située immédiatement au-dessus de l'ébauche pulmonaire correspondante, la portion dorso-ventrale du canal de Cuvier droit est encore plus élevée que celle du canal gauche.

3° *Embryon de 337 heures.* — Les membranes pleuro-péricardiques et le mésocarde dorsal se sont de plus en plus étendus vers le haut. L'extrémité supérieure élargie du mésocarde dorsal se termine à quelque distance au-dessous du bord supérieur des membranes pleuro-péricardiques, et dépasse de beaucoup le sommet des poumons. Par suite, la gouttière pleurale gauche a été englobée dans la cavité pleurale gauche et toute la partie inférieure de chacune des gouttières pleuro-péricardiques s'est transformée en un canal, le *canal pleuro-péricardique*.

Ce canal est limité par la paroi dorsale du corps en arrière, par l'extrémité supérieure des membranes pleuro-péricardiques en dehors, par la face postérieure des oreillettes en avant, et par le mésentère dorso-ventral en dedans. En bas, il s'ouvre dans la cavité pleurale correspondante, en haut il se continue avec la portion supérieure persistante de la gouttière pleuro-péricardique du même côté.

La figure 6 de la planche XII représente le moulage en cire des canaux pleuro-péricardiques dans ses rapports avec les cavités pleurales et péricardiques.

A ce stade, comme l'ont montré les recherches de d'Hardiviller, la bronche épartérielle s'est rapidement accrue dans le poumon droit, tandis qu'elle est en voie d'atrophie dans le poumon gauche. Par suite, l'extrémité supérieure du poumon droit, et par conséquent de la cavité pleurale droite, est plus élevée et en même temps plus rapprochée de la gouttière pleuro-péricardique correspondante que l'extrémité supérieure de la cavité pleurale gauche. Ceci nous explique la différence de longueur des deux canaux pleuro-péricardiques.

D'autre part, on sait que la portion intraseptale du canal de Cuvier gauche a une direction oblique en avant et en dedans; tandis que la portion intraseptale du canal de Cuvier droit est presque verticale. L'extrémité supérieure de la membrane pleuro-péricardique gauche entraînée par le canal de Cuvier, se rapproche plus de la ligne médiane que celle de droite; de plus, le mésocarde dorsal s'élargit davantage à gauche qu'à droite. Pour ces deux raisons, le calibre du canal pleuro-péricardique gauche est plus petit que celui du canal droit (fig. 6 de la planche XII).

Nous croyons inutile de poursuivre plus loin cette étude du cloisonnement de la cavité pleuro-péricardique, bien connue depuis les travaux de Brachet auxquels on pourra se reporter.

En ce qui concerne l'évolution des canaux pleuro-péricardiques, nous avons été frappé, comme Brachet, de la lenteur du processus d'oblitération des canaux pleuro-péricardiques.

Nous résumerons brièvement, sous forme de conclusions, les principaux faits qui se dégagent de l'ensemble de nos recherches.

1° L'allongement du repli cardiaque, entraînant l'agrandissement de la cavité pariétale, ne résulte pas de la convergence sur la ligne médiane et de la fusion progressive de haut en bas des cornes latérales ou inférieures de ce repli (replis latéraux); le repli cardiaque s'abaisse en totalité.

2° Dans cet abaissement, le fond du sillon cœlomique qui répond au bord libre curviligne du repli cardiaque, glisse en avant des deux ébauches du cœur rattachées à la paroi antérieure de l'intestin céphalique.

A aucun stade du développement, on ne constate la formation d'un mésocarde ventral, comme ce serait le cas, si l'allongement du repli cardiaque était dû, ainsi que le pensent les auteurs, à la fusion sur la ligne médiane des deux replis latéraux.

3° La formation de l'ébauche des membranes pleuro-péritonéales est due au déplacement en avant et en haut de la portion intraseptale des canaux de Cuvier.

4° Lorsque les canaux pleuro-péricardiques se sont formés, ils présentent des différences de longueur et de calibre qui s'expliquent par la situation différente des deux ébauches pulmonaires, et par la direction oblique en bas et en dedans du canal de Cuvier gauche.

Bibliographie.

1. Cadiat. — Du développement de la partie céphalo-thoracique de l'embryon, *Journal de l'anatomie et de la physiologie*, t. XIV.
2. Kölliker. — *Entwickelungsgeschichte des Menschen und der höheren Thiere*, 1879, 2e édition.
3. W. His. — *Anatomie menschlicher Embryonen.*
— Mittheilungen zur Embryologie der Saügethiere und des Menschen, *Archiv für Anatomie und Entwickelungsgeschichte*, 1881.
4. Uskow. — Ueber die Entwickelung des Zwerchfells, des Pericardiums und des Cœloms. *Archiv für mikroskopische Anatomie*, 1883.
5. Rawn. — Ueber die Bildung der Scheidewand zwischen Brust und Bauchhöhle in Saügethiere embryonen, *Archiv für Anatomie und Entwickelungsgeschichte*, 1889.
— Ueber das Proamnion besonders bei der Maus, *Archiv für Anatomie und Entwickelungsgeschichte*, 1895.
6. Brachet. — Recherches sur le développement du diaphragme et du foie chez le lapin, *Journal de l'anatomie et de de la physiologie*, 1895.
— Recherches sur l'évolution de la portion céphalique des cavités pleurales et sur le développement de la membrane pleuro-péricardique, *Journal de l'anatomie et de la physiologie*, 1897.
7. Robinson. — The Early Stages of the Development of the Pericardium, *Journal of Anatomy and Physiology*, 1902.

Explication des figures des planches.

Planche XVII

Fig. 1. — Figure représentant la face postérieure du modèle en cire d'un embryon de 201 heures. La paroi dorsale de la cavité pariétale a été enlevée de chaque côté de manière à mettre en évidence les saillies cardiaques. Gross. $= \frac{58}{1}$. — 1, 1, cavité pariétale; 2, 2, ébauches cardiaques; 3, gouttière médullaire.

Fig. 2. — Figure représentant la face antérieure du modèle en cire d'un embryon de 207 heures. La paroi antérieure de la cavité pariétale a été enlevée afin de mettre en évidence cette cavité et les deux ébauches du cœur. Gross. $= \frac{58}{1}$. — 1, portion antérieure de la cavité pariétale; 2, ouverture inférieure du cul-de-sac céphalique de l'intestin; 3, ébauche cardiaque gauche; 4, portion latérale gauche de la cavité pariétale.

Fig. 3. — Face latérale gauche d'une partie du modèle en cire d'un embryon de lapin de 284 heures. Les portions dorso-ventrale et intra-septale du canal de Cuvier gauche, ainsi que la cavité pleuro-péritonéale correspondante, ont été mises à découvert, afin de montrer les rapports de l'ébauche de la membrane pleuro-péritonéale avec les différentes

parties de ce canal de Cuvier. Gross. $= \frac{21}{1}$. — 1, péricarde; 2, bourrelet mésentérique; 3, portion dorso-ventrale du canal de Cuvier gauche 4, portion intraseptale du canal de Cuvier gauche; 5, ébauche de la membrane pleuro-péritonéale; 6, cavité pleuro-péritonéale.

Planche XVIII.

Fig. 4. — Face latérale gauche d'une partie du modèle en cire d'un embryon de lapin de 307 heures. Le canal de Cuvier gauche et la cavité pleuro-péritonéale ont été mis à découvert, afin de mettre en évidence la membrane pleuro-péritonéale gauche. Gross. $= \frac{42}{1}$. — De 1 à 4, comme pour figure 3; 5, pilier ventral de la membrane pleuro-péritonéale; 6, face externe de la membrane pleuro-péritonéale; 7, cavité pleuro-péritonéale; 8, recessus antéro-latéral de la cavité pleuro-péritonéale.

Fig. 5. — Moulage, chez un embryon de 307 heures, d'une partie des cavités péricardique et pleuro-péritonéales, vu par la face postérieure, et montrant les rapports de ces cavités entre elles. Gross. $= \frac{42}{1}$. — 1, 1, cavité péricardique; 2, 2, gouttières pleuro-péricardiques; 3, 3, cavités pleurales; 4, cavité péritonéale.

Fig. 6. — Moulage des canaux pleuro-péricardiques vu par la face postérieure chez un embryon de 337 heures, et montrant les rapports de ces canaux avec les cavités péricardique et pleurales. Gross. $= \frac{84}{1}$. — De 1 à 3, comme pour figure 5; 4, canal pleuro-péricardique gauche; 5, 5, canal pleuro-péricardique droit.

DES CAPSULES SURRÉNALES

DÉVELOPPEMENT — STRUCTURE — FONCTIONS

Par le Dr R. MINERVINI
Libre docent à la Faculté de médecine de Gênes.

(*Travail du laboratoire de M. le professeur D. Morisani*).

(*Suite et fin*[1].)

Sur la coupe de l'organe frais, on distingue, au point de vue des teintes, deux substances; une formant une couche corticale de teinte jaunâtre ou rosée, l'autre moins abondante formant la couche intérieure de couleur grise ou rouge foncé. La démarcation entre les deux est plus ou moins nette selon les espèces : bien évidente chez les carnivores, moins chez les ongulés, elle est à peine visible chez les rongeurs. On trouve le contraire chez quelques espèces : la couche corticale a une teinte plus foncée que la médullaire, comme parfois chez le bœuf et la brebis, surtout s'ils sont jeunes. On peut aussi trouver entre les deux substances une étroite bandelette de teinte plus foncée, comme parfois dans le chien.

A l'examen microscopique on relève dans la couche corticale la distinction en trois zones, établie par Arnold, mais variant en évidence selon les espèces. Chez le chien et le chat, par exemple, elle est bien marquée, moins chez le cheval ou les ruminants, et moins encore chez les rongeurs.

Si l'on prend le chien comme exemple des premiers, on trouve que la zone extérieure ou glomérulaire est plutôt épaisse, constituée par les extrémités des cordons repliés sur eux-mêmes, formant comme des circonvolutions, ou festons disposés parfois avec une certaine régularité (voir fig. 25). Leurs éléments cellulaires

1. Voir *Journal de l'Anatom. et de la Physiol.*, 1904, p. 449.

sont assez allongés, rangés régulièrement et convergeant vers le centre du cordon ou vers un point excentrique. Ils ont une forme cylindrique ou en fuseau; ce ne sont pas des lamelles, comme quelques auteurs les décrivent : ce qu'on peut constater sur leurs sections transversales. Leur protoplasme est granuleux, le noyau gros, elliptique et parfois allongé (voir fig. 26, A) : ils ont jusqu'à 30 ou 35 μ de longueur et de 6 à 8 μ de largeur.

La zone fasciculée, bien plus épaisse que la précédente, est formée de cordons parallèles et rayonnant vers le centre de l'organe. Ils sont plus minces que ceux de la zone glomérulaire, résultant de deux à quatre rangs de cellules de forme ronde ou polygonale et ayant de 12 à 18 μ de diamètre.

Au niveau de la zone réticulaire, ces cordons s'amincissent encore, leur trajet devient irrégulier, ils se subdivisent ou se fondent entre eux et leurs cellules deviennent plus pigmentées (voir fig. 26, B).

Dans les jeunes chiens et même dans les nouveau-nés, on trouve à peu près la même structure; seulement les cordons de la zone glomérulaire sont en général moins gros et leurs cellules moins allongées.

Chez les rongeurs, la structure de la substance corticale est légèrement différente (voir fig. 27). On observe seulement l'ébauche d'une zone glomérulaire, formée par le repli des séries cellulaires, mais pas de festons, ni de circonvolutions, ni d'éléments allongés et cylindriques. Les cellules sont ici comme dans les autres zones, rondes ou polygonales, de 15 à 18 μ de diamètre (voir fig. 28, A). Dans les trois zones, les cordons sont plus minces et à trajet moins régulier. Ce sont plutôt des séries ou colonnes cellulaires plus ou moins complètement divisées et résultant d'un ou de deux rangs de cellules.

Chez tous les mammifères, le protoplasma des éléments de la substance corticale est granuleux, faiblement teint en jaune, même dans les préparations fixées dans l'alcool. Il contient presque toujours de très petites gouttelettes graisseuses qui sont parfois disséminées dans tout le corps cellulaire, ou groupées en couronne autour du noyau et parfois réunies en une seule goutte plus forte, repoussant le noyau vers la périphérie. Les cellules de la zone réticulaire contiennent de très petits grains de pigment jaune foncé.

Le stroma conjonctif de la couche corticale est notablement plus

fort chez les animaux adultes que chez les jeunes, et il contient aussi, comme l'enveloppe extérieure, des fibro-cellules musculaires.

La substance médullaire qui, dans les préparations fixées par les solutions chromiques, montre une teinte foncée et presque noire, représente en général une masse moindre que la corticale. Sa quantité cependant diffère selon les espèces : chez les rongeurs, elle est plutôt restreinte, moins chez les carnivores, et plus abondante chez les solipèdes et les ruminants. Elle est toujours relativement plus abondante chez les animanx jeunes que chez les adultes ; dans le veau elle dépasse en quantité la substance corticale.

A l'examen microscopique on peut voir d'abord qu'il n'y a pas une grande différence entre la structure des 2 substances, comme on s'y attendrait jugeant à priori par la différence de teinte ou par l'observation à faibles grossissements, avec lesquels la couche médullaire se montre bien différente de l'autre, son tissu étant moins compact et plus riche en espaces vasculaires. Chez quelques animaux, comme le chien, on dirait d'après l'examen à plus forts grossissements, qu'une vraie substance médullaire fait défaut, parce qu'en réalité on trouve que les groupes cellulaires de la zone réticulaire s'avancent jusqu'au centre, atteignant les parois des vaisseaux centraux. Mais dans la plupart des mammifères, on peut reconnaître, au delà des groupes pigmentés de la zone réticulaire, une autre substance distincte de la corticale justement par l'absence de cette pigmentation et aussi par une plus forte colorabilité de ses cellules avec les colorations nucléaires ordinaires.

Elle résulte de groupes cellulaires entourés de tissu conjonctif et de vaisseaux. Le tissu conjonctif y est ordinairement assez abondant, contenant de petits vaisseaux, et en quelques points un grand nombre d'éléments lymphoïdes.

Les cellules propres de la couche médullaire sont vraiment par leurs caractères morphologiques assez semblables à celles de la zone réticulaire. Elles ont à peu près la même grandeur ou un peu plus, de 12 à 18 μ, forme ronde ou polygonale, avec un protoplasma granuleux ou faiblement réticulé, qui ordinairement ne montre ni grains ni pigment. Le noyau est central, arrondi, plutôt gros, de 5 à 10 μ, se colorant fortement. Le protoplasma prend aussi parfois une faible teinte rosée par le carmin, ou violet par l'hématoxyline (voir fig. 28, C). Voilà tous les caractères qui, en dehors de la

réaction aux solutions chromiques, peuvent faire distinguer ces cellules de celles de la couche corticale. Elles sont réunies en petits groupes, qui sont isolés et presque incluses dans de petites loges formées par le tissu conjonctif environnant.

Outre ces éléments, on trouve de vraies cellules géantes ayant la forme et la grandeur d'un groupe de cellules médullaires, renfermant plusieurs noyaux souvent disposés vers la périphérie. A mon avis elles peuvent représenter la fusion de plusieurs cellules médullaires, ou mieux encore être des plaques protoplasmiques ayant la valeur de plusieurs éléments contigus, qui n'ont pas de contours définis.

Enfin, dans la substance médullaire, on trouve des éléments ganglionnaires nerveux plus ou moins nombreux selon les espèces. On en voit plus souvent dans le chat parmi les carnivores et dans le cobaye parmi les rongeurs. Ce sont de gros éléments arrondis ou ovoïdes, parfaitement distincts des cellules médullaires, avec un protoplasma granuleux, se colorant bien par l'hématoxyline ou le carmin, et un gros noyau rond vésiculaire renfermant des nucléoles. Leur diamètre est de 30 à 40 μ et celui du noyau de 10 à 15 μ. Ils sont ordinairement réunis en groupes près des vaisseaux centraux, et rarement isolés. Ces groupes entourés d'une enveloppe conjonctive ont sans doute la valeur de ganglions nerveux inclus dans l'organe surrénal. La figure 29 montre un de ces ganglions placé au centre de la couche médullaire du corps surrénal d'un cobaye.

Il est à remarquer que dans quelques préparations on voit, vers le centre de la couche médullaire et tout à fait près des vaisseaux centraux, des groupes irréguliers de cellules identiques à celles de la couche corticale formant parfois de vrais cordons. On dirait dans ces cas qu'il s'agit d'un lambeau de substance corticale invaginé dans la substance médullaire en accompagnant les gros vaisseaux.

Après cette brève revue de toute la série des vertébrés on pourrait, en la considérant au point de vue du corps surrénal, la diviser en 3 catégories. La 1re comprenant les animaux dans lesquels cet organe fait défaut, ou au moins n'est pas bien individualisé, comme chez les acraniens et les ordres inférieurs des poissons (cyclostomes). La 2me est représentée par ceux dans lesquels on trouve un équivalent anatomique, ou un organe surrénal à structure relativement simple, sans vraie différenciation en cordons cellulaires, comme le

corps interrénal des élasmobranches, les corpuscules de STANNIUS *des téléostéens, l'organe qu'on a décrit chez les amphibiens, en un mot elle comprend les anamniens; dans cette catégorie l'organe est plus ou moins étroitement connexe au rein. La 3me catégorie comprend les vertébrés qui ont l'organe surrénal plus développé résultant de plusieurs cordons cellulaires, et indépendant du rein, comme les reptiles, les oiseaux, les mammifères, en un mot les amniotes.*

HOMME. — Comme je l'ai dit en commençant, la plus grande partie de mes observations se rapporte à l'homme. J'ai examiné les corps surrénaux sur de nombreux cadavres des deux sexes : vieux, adultes, jeunes gens, enfants et nouveau-nés; j'ai employé tous les moyens de fixation et de coloration ci-dessus mentionnés. Mais l'étude histologique des capsules surrénales de l'homme est très difficile à cause des altérations très précoces. Aussi ne peut-on utiliser que le matériel recueilli pendant les grands froids de l'hiver.

Laissant la description de la forme et des rapports anatomiques, qui sont parfaitement connus et qu'on trouve dans tous les traités d'anatomie, je dirai seulement qu'on rencontre assez fréquemment dans l'homme des variations dans la forme typique de ces organes. Ils ont parfois la forme d'un petit corps ovoïde aplati; d'autres fois ils sont minces comme une languette ou repliés sur eux-mêmes, et comme recourbés; très souvent ils ont une crête antérieure très développée de façon à ressembler à une pyramide triangulaire avec faces profondément creuses, et peuvent parfois en coupe avoir la figure d'un Y ou d'un T. La figure 30, planche XIV, montre des types différents de corps surrénaux d'adultes, enfants ou nouveau-nés, reproduisant exactement en grandeur naturelle une section transversale conduite vers la moitié de la hauteur de l'organe.

Les corps surrénaux sont relativement plus volumineux chez le nouveau-né que chez l'adulte. Comme il a été dit, dans les embryons et les fœtus, ils sont plus gros que les reins : ce qui ne s'observe pas dans le fœtus des autres mammifères. A l'époque de la naissance le volume des 2 organes est presque le même; mais bientôt dans la vie extra-utérine, celui du rein dépasse l'autre. Chez la femme ils sont légèrement plus petits que chez l'homme.

Habituellement, dans les deux sexes, on trouve le corps surrénal gauche un peu plus développé que le droit. Les dimensions chez l'adulte varient considérablement : parmi ceux que j'ai examinés,

le corps surrénal le plus petit avait 28 mm. de hauteur, 25 mm. de largeur et 4 mm. d'épaisseur, appartenant à une femme âgée, pendant que le plus gros, d'un homme âgé, avait respectivement 35 mm.; 46 mm. et 10 mm. Le poids des organes examinés variait entre 5 et 12 grammes. Leur poids spécifique est un peu supérieur à celui de l'eau : 1 016 à 1 020.

Coupant en n'importe quelle direction le corps surrénal des adultes, on voit clairement la distinction entre les 2 substances. La corticale constituant la masse principale de l'organe forme une couche jaune rougeâtre, de 1 à 2 mm. qui, si la préparation est fraîche, peut laisser voir à une observation attentive des faibles stries parallèles courant de la périphérie vers l'intérieur.

La médullaire est d'une couleur rouge foncé et forme une mince couche de 0,5 à 2 mm. d'épaisseur; elle est moins consistante et se réduit souvent en une boue noire ou sanguinolente. Chez l'enfant et le nouveau-né on trouve au contraire la couche médullaire d'un gris rougeâtre et en quantité relativement plus forte. Chez le vieillard, on trouve souvent ces organes altérés : ils sont parfois amincis et durs, ou renferment des nodules calcifiés, ou des foyers d'une substance jaunâtre, qu'on dirait produite par la nécrose caséeuse, ou d'autres fois des creux remplis d'un liquide rouge foncé ou d'une boue noirâtre.

En examinant au microscope des sections du corps surrénal de l'adulte on le voit entouré d'une enveloppe conjonctive résultant : 1° d'une couche extérieure à texture lâche avec lobules adipeux, et renfermant un grand nombre de petits vaisseaux et de fibres nerveuses, et 2° d'une couche interne plus mince et plus compacte formée de faisceaux fibreux tressés, parmi lesquels on voit beaucoup de fibro-cellules musculaires. Cette enveloppe est intimement reliée au stroma interne, c'est-à-dire que de sa face profonde se détachent de nombreuses cloisons plus ou moins fortes, qui s'enfoncent dans l'organe et, se réunissant entre eux, forment un réseau ou une espèce d'échafaudage alvéolaire ou mieux encore un système de loges communicantes, dans lesquelles se trouve renfermé le tissu propre de l'organe. D'ordinaire, chez l'adulte, les cloisons principales contiennent des fibro-cellules musculaires. Ces loges, dans la couche périphérique correspondant à la substance corticale, sont pour la plupart allongées et disposées en rayons perpendiculaires à la surface de l'organe, leur coupe montrant une

forme polygonale suffisamment régulière ressemblant à une ruche d'abeilles. Au niveau de la couche intérieure, ces cloisons se subdivisent, se réduisant en un réseau, et dès lors, le tissu perd le type fibreux pour prendre celui de conjonctif lâche ou réticulé, se soudant enfin aux parois des vaisseaux centraux.

Quelques auteurs décrivent entre la couche corticale et la médullaire une mince couche conjonctive lâche, plus faible que le stroma de la partie centrale. Cela ne me paraît pas exact; il me semble au contraire qu'il s'agit seulement d'une apparence due à l'abondance des vaisseaux veineux à ce niveau, faisant apparaître le tissu plus espacé. Chez les individus adultes, le stroma est toujours bien plus fort que chez les enfants, et parfois l'abondance du tissu fibreux interstitiel est si grande, qu'on dirait qu'il s'agit d'une vraie cirrhose et que ce tissu forme la plus grande partie de l'organe. Ces cas ne sont pas rares chez les vieillards (voir fig. 31).

La substance corticale, comme on le sait, peut être subdivisée en 3 zones, cependant cette distinction chez l'homme n'est pas très évidente comme chez d'autres mammifères : à cet égard la structure du corps surrénal de l'homme se rapproche donc plus de celle des rongeurs que de celle des ruminants ou des carnivores.

La zone glomérulaire est plutôt mince, formée de groupes cellulaires petits, arrondis ou allongés transversalement, qui en certains points font défaut, et alors les cordons de la zone fasciculée arrivent jusque sous l'enveloppe, se terminant par une extrémité arrondie. Les cellules de ces groupes ont une forme ovoïde ou polyédrique, un gros noyau et un protoplasma granuleux renfermant des gouttelettes graisseuses (voir fig. 32, A).

La zone fasciculée, qui est bien plus épaisse, constituant presque les 4/5 de la hauteur de la couche corticale, est formée de gros cordons divisés par des cloisons conjonctives, à trajet droit et légèrement ondulé, dirigés vers la partie centrale. Leur largeur est de 27 à 36 μ et ils comprennent 2 à 4 rangs de cellules. Ces dernières sont pareilles à celles de la zone glomérulaire, ou seulement un peu plus volumineuses, elles ont de 9 à 20 μ de diamètre et leur noyau de 5 à 8 μ.

Au niveau de la zone réticulaire, les bouts des cordons perdent leur trajet rectiligne, s'amincissent, se soudent entre eux et par conséquent les groupes cellulaires réapparaissent arrondis sur les sections. Leurs cellules sont un peu plus petites, de la même

forme, avec un protoplasma granuleux renfermant des grains brillants jaunes constitués de pigment et non de graisse, comme l'a observé Kölliker, parce qu'ils sont insolubles dans l'alcool ou l'éther (voir fig. 32, B). Ces groupes cellulaires pigmentés se prolongent dans la couche médullaire, en s'espaçant, et quelques-uns arrivent près des vaisseaux centraux.

La substance médullaire est de même formée de groupes cellulaires plus ou moins arrondis, parfois allongés en cordons, et entourés d'un stroma conjonctif. Leurs cellules, par les caractères morphologiques, ne diffèrent pas beaucoup de celles de la couche corticale et surtout de celles de la zone réticulaire. Le protoplasma en est clair, peu granuleux, on y distingue parfois un faible réseau autour du noyau. Elles contiennent des gouttelettes de graisse et pas de pigment.

Par leur volume, elles sont un peu supérieures à celles de la zone réticulaire, à peu près comme celles de la zone fasciculée, ayant de 8 à 18 μ de diam., et leur noyau de 6 à 8 μ. Leur protoplasme se colore faiblement et leur noyau fortement. Elles montrent de plus la réaction chromophile très prononcée.

Chez l'homme aussi, on voit dans cette couche des éléments géants, polynucléés, qui, comme il a été dit, résultent de la fusion de plusieurs cellules.

De plus, on trouve des cellules ganglionnaires nerveuses réunies en groupes constituant de petits ganglions. On les voit plus rarement isolées, et dans ces cas je crois qu'il s'agit d'une apparence due probablement à ce que la coupe a effleuré un ganglion par son bout effilé. Elles sont bien différentes des cellules médullaires par la grandeur, l'aspect, le noyau et les nucléoles. Je n'ai jamais vu des formes de transition entre celles-ci et les cellules médullaires, ayant trouvé au contraire qu'il en existe entre ces dernières et les cellules de la couche corticale.

Enfin, au niveau de la couche médullaire, on observe presque toujours une certaine quantité de tissu lymphoïde amassé autour des vaisseaux centraux ou disséminés dans le stroma et réunis parfois en groupes ressemblant à de vrais follicules lymphatiques. Quelquefois on en trouve même dans la couche corticale. J'en ai observé de fort gros, comme de petits ganglions inclus dans le corps surrénal. La figure 33 montre un exemple de ce genre, où l'on voit un gros noyau lymphatique contenant aussi des vaisseaux et

du tissu adipeux inclus dans le corps surrénal d'un homme adulte.

L'observation de l'organe chez les individus très jeunes montre que le strome conjonctif est plus faible, que les éléments de la couche corticale ont moins d'infiltration graisseuse et que ceux de la zone réticulaire sont moins pigmentés.

Chez le nouveau-né, on trouve l'enveloppe extérieure très mince, de même que le tissu conjonctif interstitiel; les groupes et séries cellulaires sont presque en contact entre eux, ou divisés seulement par de petits vaisseaux capillaires ou par des espaces lymphatiques à parois presque imperceptibles; les séries cellulaires sont plus étroites que chez l'adulte et constituées par 1 ou 2 rangs d'éléments. Les cellules ne présentent pas de graisse et leurs noyaux montrent souvent une division de la substance chromatinique en grains disposés en couronne ou en groupes indiquant la scission cariocinétique. Au niveau de la zone réticulaire, les cellules ne sont pas encore pigmentées ; mais ce qui est plus remarquable, c'est que ces groupes cellulaires vont jusqu'au centre de l'organe sans interposition d'autre substance. Il paraît donc que chez le nouveau-né, comme on l'a vu dans l'embryon et le fœtus, une vraie substance médullaire, distinguée morphologiquement de l'autre, fait défaut.

Si nous considérons maintenant qu'à l'examen à l'œil nu, l'organe du nouveau-né paraît contenir plus de substance médullaire que celui de l'adulte, il en ressort une contradiction évidente avec le résultat de l'observation microscopique, contradiction qui n'est même pas résolue par l'emploi de la réaction chromique. Je m'efforcerai ci-après de l'expliquer.

Réaction chromique. — Elle consiste, comme on le sait, en une teinte foncée, prise par la substance médullaire après le traitement par des solutions d'acide chromiques ou des chromates. En immergeant dans ces solutions le corps surrénal frais, en bloc ou sectionné, après quelques minutes on voit une teinte marron sur sa couche centrale qui peu à peu se fonce et devient enfin presque noire. Cette teinte, d'après mes observations, résiste à l'alcool, aux solutions acides ou alcalines et même à la chaleur jusqu'à l'ébullition. Elle s'atténue légèrement si l'on laisse les préparations longtemps dans l'alcool ou dans les mêmes solutions chromiques. La réaction ne se produit pas sur les pièces préalablement durcies dans l'alcool ou dans le bichlorure de mercure.

Comme je l'ai exposé, la réaction chromique ne se produit pas également dans toutes les classes des vertébrés. Elle ne m'a pas paru appréciable chez les poissons ni chez les amphibiens, elle n'est que peu prononcée et diffuse chez les reptiles, et chez les oiseaux elle se rencontre disséminée parmi les cordons cellulaires. Dans les mammifères enfin elle n'atteint que la couche centrale de l'organe; elle est plus évidente dans certaines espèces que dans d'autres. Dans le corps surrénal des nouveau-nés elle l'est bien moins que dans celui des adultes, toute la partie centrale de l'organe prenant une teinte jaunâtre ou grise à contour peu tranchés. Dans le fœtus de 7 mois on pourrait dire qu'il n'y a presque pas de réaction, puisque après plusieurs heures d'immersion dans la solution chromique, le corps surrénal prend une très faible teinte jaune diffuse à tout l'organe sans aucune accentuation vers sa couche centrale.

A l'observation microscopique des sections de corps surrénaux d'hommes adultes ou de mammifères, traités par des solutions chromiques et non soumis à d'autres colorations, on voit que la teinte foncée est due à la coloration jaune brun des groupes cellulaires de la substance médullaire, ou mieux de tous ceux de la partie intérieure de l'organe. Il est à noter que même les noyaux se colorent en jaune brun et que dans les corps cellulaires se trouvent parfois de petites vacuoles claires (graisse). Les autres groupes et cordons cellulaires de la couche périphérique restent tout à fait incolores ou prennent quelquefois une très faible nuance jaune. Ordinairement la limite entre les 2 parties différemment colorées est tranchante. En comparant cependant ces sections avec d'autres traitées par les ordinaires colorations nucléaires, on trouve que la partie teinte en jaune foncé sur les premières est bien plus étendue que la vraie substance médullaire bien reconnaissable sur les autres. Il faut donc admettre que la réaction chromique atteint aussi la couche intérieure de la substance corticale, comprenant les groupes cellulaires de la zone réticulaire : ce qui avait été déjà observé par Virchow et même par Orgler.

En posant la question de la signification et la valeur réelle de cet réaction chromique, sur laquelle on a tant discuté, et qui a été retenue par plusieurs comme spécifique de la substance médullaire et presque comme une preuve convaincante de sa nature nerveuse, on doit reconnaître que, en l'état actuel des connaissances, on ne peut

pas encore répondre décisivement. Sans doute elle est l'expression d'une condition spéciale du chimisme du protoplasme et du noyau des cellules qui réagissent. Ces cellules, que Stilling appelle chromophiles et que Kohn désigne comme chromaffines, ne diffèrent pas, comme on l'a vu, de celles de la substance corticale par aucun des caractères morphologiques, mais seulement par des propriétés chimiques telles que l'affinité pour le chrome, l'iodium et pour toutes les substances oxydantes (Vulpian, Virchow) et parce qu'elles contiennent de la brenzcatechine (Krukemberg).

Cette question est étroitement connexe à celle de la nature des cellules de la substance médullaire, sur laquelle il y a encore des controverses et même de la confusion dans les expressions employées par quelques savants. Quelques-uns confondent les cellules médullaires avec les ganglionnaires nerveuses, bien qu'en réalité ces dernières ne montrent pas une vraie réaction chromophile. Rabl reconnaît qu'elles diffèrent des cellules ganglionnaires, mais il trouve des formes de transition, et croit qu'elles sont des cellules nerveuses restées dans un état inférieur de développement. La plupart en admettent la nature nerveuse seulement parce que dans la glande carotique et dans quelques autres ganglions du sympatique on trouve des éléments montrant la réaction chromophile. Virchow pourtant a toujours douté de cette nature nerveuse, et Kölliker ne l'admet pas, ne croyant nullement que la réaction chromophile soit spécifique aux cellules nerveuses. Récemment, Aichel aussi l'a niée.

Je m'associe à cette dernière façon de voir, étant convaincu que les cellules médullaires sont de la même nature épithéliale que celles de la corticale. Sans doute le corps surrénal est pourvu, et même abondamment, de vraies cellules ganglionnaires nerveuses, ordinairement réunies en petits ganglions inclus dans son intérieur; mais pour cette raison on ne doit pas le considérer comme un organe nerveux ou le ranger parmi les ganglions annexes du système sympathique, comme le font quelques traités modernes d'anatomie. Il y a aussi d'autres organes qui renferment des ganglions nerveux plus ou moins nombreux, comme le cœur, la vessie, l'utérus, et même, à ce qu'il paraît, les reins, les testicules, l'ovaire; mais pour cela ils ne sont considérés par personne comme des organes nerveux. Ignorer encore la vraie fonction d'un organe n'est pas une raison suffisante pour le reléguer dans le

domaine du système nerveux, comme si ce dernier était le refuge des choses encore inconnues.

Comme on a vu, les cellules médullaires ne peuvent être distinguées des autres éléments dans le corps surrénal des embryons, et même la réaction chromique à cette période n'est pas bien évidente ni spécifiques pour ces cellules. Pour ces raisons, quelques savants, comme Gottschau et Janosik, ont cru qu'elles se forment par successive évolution des cellules corticales plus différenciées. Il me semble vraiment un peu étrange que les cellules de la couche corticale qui sont parfois allongées, contenant de la graisse et du pigment, puissent se transformer en éléments de forme plus simple, ronde ou polygonale, à protoplasma clair, comme ceux de la couche médullaire. Si je pouvais formuler une hypothèse fondée exclusivement sur les caractères morphologiques, je dirais que les cellules médullaires me paraissent représenter un état moins avancé en évolution que les corticales, et leur plus grande affinité pour les substances oxydantes ne me semble pas une preuve suffisante de différenciation plus grande.

D'autre part, comme on l'a vu, les cellules qui constituent tout l'organe surrénal durant la vie embryonnaire ressemblent bien plus aux cellules de la substance médullaire qu'à celles de la corticale de l'adulte.

Les fibres élastiques dans le corps surrénal sont admises et mentionnées par tous les traités modernes d'anatomie, mais, autant que je sache, aucun n'en a encore fait l'objet de recherches spéciales.

En employant les méthodes modernes de coloration spécifique du tissu élastique, comme celles de Taenzer-Unna avec l'orcéine, ou celle de Weigert avec la substance colorante obtenue de la fuchsine en la précipitant avec le perchlorure de fer, ou encore avec des modifications apportées par moi-même à cette dernière méthode, j'ai recherché systématiquement les fibres élastiques dans le corps surrénal de l'homme et des mammifères susmentionnés.

Il résulte de ces observations que dans l'épaisseur de l'enveloppe extérieure de l'organe il y a constamment un réseau de fibres élastiques et qu'un autre suffisamment compacte existe aussi dans le strome au niveau de la substance médullaire. Dans la couche corticale, on ne voit que des minces fibres élastiques dans les cloisons qui divisent les cordons cellulaires, mais en très petit nombre. Dans l'homme comme dans les autres mammifères cet appareil élastique

est plus développé chez l'adulte que chez le jeune. Chez le nouveau-né, il se réduit à quelques fibrilles seulement dans l'épaisseur de l'enveloppe et en un très mince réseau autour des vaisseaux centraux. Dans l'embryon et le fœtus on n'en voit pas.

Vaisseaux sanguins. — De la circulation dans les corps surrénaux se sont occupés : Müller, Grandry, Hassal, Nagel et spécialement J. Arnold, Von Brunn, Flint, Manasse, et d'autres encore.

Arnold observa que les artères forment dans l'épaisseur de la zone glomérulaire une espèce de réseau pourvu d'agglomérations d'anses capillaires. De ce réseau partent de nombreuses branches rectilignes parcourant la zone fasciculée et formant un autre réseau dans la zone réticulaire, d'où les racines veineuses prennent leur origine, pour confluer dans la veine centrale ; il y a cependant des branches artérielles indivises qui parcourent toute la couche corticale, ne se subdivisant en capillaires que dans la médullaire. Grandry nota que les veines du corps surrénal sont pourvues de parois épaisses. Selon Pfaundler, au contraire, elles ont en général des parois très minces, ne résultant bien souvent que de la couche endothéliale. Stilling fait remarquer l'étroite adhérence du corps surrénal droit avec la veine cave, surtout chez le lapin. Von Brunn, en observant que les vaisseaux ont des parois très minces, croit que, dans la couche corticale et la médullaire, les cellules sont en contact direct avec les parois des vaisseaux. Manasse admet aussi ce rapport, croyant même qu'il existe une communication directe entre les capillaires et le vide intérieur des cordons cellulaires, trouvant parfois des cellules du parenchyme de l'organe dans l'intérieur des veines.

Pour l'examen des vaisseaux, je me suis servi des injections avec de la gélatine colorée. Choisissant des chiens de petite taille je les injectais presque entièrement adaptant la canule de la seringue dans l'aorte thoracique. Prolongeant plus ou moins l'injection on peut réussir à la pousser seulement dans les vaisseaux artériels ou, si on le désire, à la faire passer aussi dans les veines en remplissant totalement tout le système vasculaire.

Mes observations concordent entièrement avec celles d'Arnold. L'injection des artères met en évidence : un réseau superficiel dans l'épaisseur de l'enveloppe extérieure de l'organe, de nombreuses branches tortueuses suivant les contours des cordons dans la zone glomérulaire, en plus des branches minces et rectilignes qui

traversent parallèlement la zone fasciculée courant dans les cloisons parmi les cordons cellulaires, et enfin un autre réseau au niveau de la zone réticulaire et dans la couche médullaire.

L'injection complète du système artériel et du veineux produit un accroissement appréciable du volume de l'organe, et met en évidence un plexus veineux superficiel sous l'enveloppe extérieure. A l'examen des coupes, on trouve tous les groupes, ainsi que les cordons cellulaires dessinés par le trajet des vaisseaux veineux qui l'entourent de toutes parts. Ces vaisseaux sont plus larges et tortueux au niveau de la zone glomérulеuse, plus minces et à cours réguliers dans la zone fasciculée, et très large, ressemblant à de véritables lacunes veineuses, au niveau de la zone réticulaire et de la substance médullaire. Les figures 35 et 36 représentent 2 préparations des corps surrénaux de chiens; l'un, une injection exclusive des artères, l'autre, une injection d'artères et de veines.

Sur la structure des vaisseaux du corps surrénal, j'ai observé que leurs parois sont en général très faibles, à l'exception de la grande veine centrale, où elles sont très épaisses, chez l'homme et les autres mammifères adultes; mais chez le nouveau-né ces parois sont faibles comme celles des autres vaisseaux. Chez l'homme adulte, on trouve souvent de nombreux faisceaux musculaires longitudinaux dans les parois de la veine centrale, et ces dernières sont parfois si épaisses qu'on les dirait pathologiquement altérées. Ou mieux, on peut trouver, surtout chez les individus âgés, une remarquable irrégularité dans l'épaisseur des parois de ce vaisseau, qui montre des hyperplasies partielles de la tunique musculaire et presque constamment des faisceaux musculaires longitudinaux dans l'épaisseur de la tunique intime. La figure 34 représente une section oblique de la veine centrale du corps surrénal d'une femme âgée; on voit que les parois sont très irrégulières, étant pourvues d'épaississements ressemblant à des masses musculaires superposées.

Circulation lymphatique. — Les vaisseaux lymphatiques des corps surrénaux admis par Haller et par Cruikshank furent observés pour la première fois par Mascagni, qui décrivit des branches accompagnant les veines surrénales et allant, sur le côté gauche, à un ganglion lymphatique qui reçoit aussi les vaisseaux du rein gauche, et sur le côté droit s'anastomosant avec les lymphatiques du foie. Ecker, dans les corps surrénaux d'animaux tués durant la

chylification, observa des vaisseaux remplis d'un liquide blanchâtre. Sappey réussit à pousser des injections de mercure dans les lymphatiques des corps surrénaux de l'homme et des gros mammifères, et observa qu'ils formaient un réseau sur la surface de l'organe, se déchargeant dans de petits ganglions placés près du hile, et en communication avec le réseau lymphatique superficiel du rein. Stilling observe que le réseau superficiel est formé de 2 couches ou plexus, l'une dans l'enveloppe fibreuse, communiquant avec les noyaux lymphatiques de la capsule adipeuse environnante, l'autre plus profonde dans la couche glomérulaire. De toutes deux se détachent des branches suivant les vaisseaux sanguins le long des cloisons de la zone fasciculée et se réunissant au niveau de la zone réticulée ou de la couche médullaire en un large réseau, qui se prolonge jusqu'au centre et forme une espèce de plexus autour de la veine centrale.

Je n'ai pas tenté l'entreprise difficile d'injecter les vaisseaux lymphatiques du corps surrénal, car je me suis moins occupé des vaisseaux que des espaces lymphatiques du stroma interstitiel, en me servant de l'imprégnation des sections fraîches avec le nitrate d'argent, ou encore de la réaction noire par le chromate d'argent selon la technique de Golgi.

De l'examen de ces préparations il résulte que le stroma interstitiel de l'organe est parcouru par d'innombrables et étroites fissures ou espaces lymphatiques, qui se prolongent sans interruption, entourant de tous côtés les groupes et les cordons de la couche corticale et formant un large système de lacunes dans la substance médullaire.

J'ai déjà exposé, en parlant des oiseaux, qu'on ne peut admettre l'existence dans l'intérieur des cordons de vraies cavités, et qu'on doit réfuter pour cela l'opinion de Stilling sur l'existence des espaces lymphatiques dans leur centre. Cependant pour la disposition des voies lymphatiques autour des cordons et des séries cellulaires, par l'arrangement des cellules, et par leur forme très allongée dans le gros cordon de la zone périphérique chez certains animaux, je me suis convaincu que toutes les cellules des groupes ou des cordons, soit dans la couche corticale que dans la médullaire, sont toujours en relation avec un espace lymphatique, et qu'elles plongent dans ces derniers soit par un côté, par une extrémité ou par un point quelconque de leur surface. D'après cela

je considère comme probable que le produit de l'élaboration cellulaire de l'organe se déverse dans les voies lymphatiques.

Nerfs. — Des nerfs et des terminaisons nerveuses dans le corps surrénal se sont surtout occupés Kölliker, Nagel, Gottschau, et en Italie, Taruffi et Fusari. L'abondance des branches nerveuses allant à ces organes et formant à sa surface une espèce de plexus, n'avait pas échappé aux anciens anatomistes; Wharton et Bartholinus les appelaient pour cela : glandulæ ad plexum. Kölliker a compté 33 branches nerveuses allant au corps surrénal droit de l'homme. Taruffi a décrit de très nombreux filaments nerveux qui, traversant la couche corticale, se ramifient dans la médullaire donnant lieu à un réseau. Fusari remarque que tous les nerfs qui vont au corps surrénal ne se distribuent pas dans cet organe; quelques-uns glissent sur sa surface et vont au delà, d'autres cependant traversent la couche corticale accompagnant les vaisseaux et vont se ramifier dans la médullaire; le long du cours de ces filaments dans la couche médullaire il observe de petites cellules nerveuses avec un ou plusieurs prolongements. Il a vu aussi ces filaments se terminant en renflements arrondis ou coniques, ou se subdivisant en pinceau, et le réseau nerveux entourant les groupes cellulaires former de petites corbeilles et envoyer des filaments à toutes les cellules. J'ai employé la méthode de Ranvier des imprégnations de chlorure d'or ainsi que celle de Golgi au chromate d'argent.

De l'étude de mes préparations il résulte qu'en réalité le corps surrénal est pourvu de nombreux filaments nerveux. On distingue un réseau superficiel immédiatement sous l'enveloppe et plus riche vers la partie supérieure et interne de l'organe. Dans l'épaisseur de la couche corticale on ne voit que de très minces filaments allant dans les cloisons conjonctives en suivant les vaisseaux. Dans la médullaire ils sont beaucoup plus nombreux et s'anastomosent en réseau. Sur leur parcours on trouve des renflements fusiformes parfois sphéroïdaux et même se suivant de façon que la fibre ressemble à un chapelet (voir fig. 37, A); d'autres fois ils sont plus gros et de forme presque triangulaire ressemblant à de petites cellules ganglionnaires nerveuses, et il paraît qu'ils le sont, parce que d'eux émanent quelquefois de minces prolongements (voir fig. 37, B). Enfin d'autres fois ces renflements sont plus petits et marquent l'entre-croisement de deux fibres, constituant comme des points nodaux (voir fig. 37, C).

Dans la substance médullaire j'ai trouvé, outre de semblables renflements le long des fibres nerveuses, d'autres formations un peu plus grosses, mises en évidence par la réaction noire. Ce sont de petits corps de forme irrégulière, en connexion avec les fibres nerveuses et ayant toute l'apparence de cellules ganglionnaires à un ou deux pôles (voir fig. 38, A et B). Elles sont parfois arrondies et paraissent suspendues à un petit faisceau de fibres, d'autres fois elles sont étoilées se trouvant sur l'entre-croisement de plusieurs fibres. J'ai même observé la disposition décrite par Fusari de fibres qui se subdivisent en nombreux filaments très minces s'entortillant autour d'un groupe cellulaire formant comme une corbeille (voir fig. 38, C). Enfin je n'ai pas observé des terminaisons nerveuses en boutons, mais seulement, comme j'ai dit, la subdivision en branches (corbeilles) et même très rarement des fibres qui se terminent en se résolvant en un grand nombre de filaments extrêmement subtils et tortueux ou quelquefois rectilignes de façon à prendre la forme d'un petit pinceau (voir fig. 39).

On trouve aussi bien dans la couche corticale que dans la médullaire une notable différence dans l'abondance des fibres ou des cellules nerveuses selon les espèces animales. Mieux que dans les autres on peut les observer dans les chats parmi les carnivores et dans les cobayes parmi les rongeurs, surtout si l'on choisit des individus jeunes; dans l'homme on n'en trouve pas souvent. Dans les figures 37, 38 et 39 on voit réunies des formations nerveuses observées en des points différents et même en des préparations diverses.

Enfin je ferai mention des *corps surrénaux accessoires*.

De petits noyaux jaunâtres de tissu surrénal situés dans l'atmosphère celluleuse du corps surrénal, ou du rein, ou près des ganglions du sympathique, étaient déjà connus par Bartholinus, Morgagni et Haller. Ils ont été ensuite étudiés par Huschke, Arnold, Jaboulay, Chiari, Khun, etc. Outre ceux-ci, on en rencontre encore le long du conduit déférent, près de l'épidydime ou du testicule (Dagonet, Ubrich, R. Mayer, Pilliet, D'Ajutolo) ou près de l'ovaire et dans les ligaments larges (Marchand, Michael, Weisel, Aichel), ou inclus au-dessous de l'enveloppe du rein, plus ou moins enfoncés dans ce dernier (Virchow, Gravitz, Beneke, Lubarsch, Manasse).

Ces organes accessoires ont ordinairement des proportions minimes, étant parfois presque invisibles à l'œil nu, et pouvant

atteindre jusqu'à la grosseur d'une lentille. J'en ai vu assez fréquemment chez le chien, la brebis, le bœuf, et aussi chez le lapin et le cobaye, surtout dans l'atmosphère adipeuse du rein. Chez l'homme aussi je les ai trouvés fréquemment, mais plus souvent adhérents à l'enveloppe fibreuse des corps surrénaux.

Quant à leur structure, quelques auteurs distinguent ceux formés par 2 substances et ceux formés par une seule, qui pourrait être soit la corticale, soit la médullaire; mais d'autres n'acceptent pas cette distinction, retenant que ces organes accessoires résultent ordinairement d'une seule substance, la corticale. J'ai pu constater l'exactitude de cette façon de voir, ayant trouvé, dans tous les cas observés, qu'ils sont constitués exclusivement de groupes cellulaires et cordons tout à fait identiques à ceux de la couche corticale sans trace d'autres éléments ni de réaction chromophile.

Quant à la fréquence de ces corps surrénaux accessoires, R. Mayer les a trouvés 10 fois sur 42 autopsies humaines, Wiesel les trouve dans les 76,5 p. 100 des nouveau-nés, et surtout près de la queue de l'épididyme, Schmorl dans le 92 p. 100, et enfin Aichel les considère comme constants, croyant que ceux qui sont situés près du corps surrénal ou du rein sont comme des lobules aberrants accidentellement, analogues aux petites rates aberrantes, aux thyroïdes, aux glandes salivaires accessoires, etc.; mais ceux qui sont placés sur le bord des ligaments larges chez la femme, et entre le testicule et l'épidydime chez le mâle, ont la valeur d'un organe normal pour l'homme et les mammifères.

FONCTIONS

Comme on l'a dit, la physiologie constitue la partie la moins avancée, la moins solide des connaissances qu'on possède aujourd'hui sur les corps surrénaux, bien que nous possédions sur les fonctions de ces organes un très grand nombre de recherches et de travaux.

Sans doute dans ces derniers temps, on a acquis des notions réelles, qui touchent de près la physiologie de ces organes, mais elles ne sont pas suffisantes ponr l'élucider entièrement. Certainement parmi les hypothèses émises, quelques-unes sont assez vraisemblables, et bien que d'heureuses recherches modernes et les perfectionnements de la technique physiologique aient fait pro-

gresser la question et aient peut-être avancé la solution, on doit pourtant reconnaître qu'elle est encore en grande partie couverte d'ombre.

Comme pour d'autres semblables questions de physiologie, on doit surtout attendre la lumière des progrès de la chimie organique, et en l'attendant on pourrait encore répéter les mots avec lesquels Montesquieu terminait en 1716 son rapport à l'Académie des sciences de Bordeaux sur un concours sur le thème des corps surrénaux : « Le hasard fera peut-être quelque jour ce que tous les soins n'ont pu faire ».

J'ai déjà mentionné l'hypothèse de Bartholinus accréditée pendant longtemps, que les corps surrénaux étaient destinés à l'élaboration de l'atrabile, qui, se déversant dans les reins, servait à diluer l'urine.

Spigel pensait que ces organes avaient là fonction de recueillir les humeurs transsudées des gros vaisseaux voisins.

H. Cloquet, considérant qu'ils sont relativement plus développés chez le fœtus et le nouveau-né, supposait qu'ils étaient en rapport avec la nutrition pendant les premières périodes vitales.

D'autres, probablement pour la même considération, les ont regardés comme des organes de peu ou de nulle importance : Opinion partagée plus récemment aussi par d'illustres savants qui les ont classés parmi les organes rudimentaires. Selon His et Huschke ils ne seraient que « débris du corps de Wolff », et selon Mihalkovics « une partie détachée de la glande sexuelle indifférente, et pour cela restée dans un état inférieur de développement ».

Meckel pensait que ces organes étaient des annexes plutôt de l'appareil sexuel que de l'urinaire, et que leur fonction était liée à la fonction sexuelle : opinion qui a été ensuite acceptée par d'autres (Gottschau, Wiedersheim, Stilling). Gottschau observe que dans le lapin femelle les corps surrénaux augmentent de volume pendant la grossesse, Stilling les trouve accrus chez le lapin mâle à l'époque du rut; dans la grenouille il y aurait une variation alternative entre le volume des corps surrénaux et des glandes sexuelles, et Creighton trouve même une analogie entre les cellules de la substance médullaire et celles du corps jaune (?).

Heim et Newmann soutenaient que ces organes avaient une certaine action sur la sanguification, servant probablement à modifier le sang veineux refluant des reins; opinion qui fut ensuite différem-

ment modifiée par Nagel, Virchow, Frey, Arnold, Von Brunn, Waldeyer, etc., et qui, partagée par le plus grand nombre des savants, a fait classer les organes en question parmi les glandes sanguines. Selon Ecker ils sont députés à la formation « d'une protéine et d'une substance graisseuse qui, déversée dans la circulation, sert à la nutrition ». Selon Von Brunn les corps surrénaux seraient des glandes sanguines veineuses, pendant que la glande carotique et la coccygienne seraient des glandes artérielles.

Bergmann et Remak au contraire affirmèrent qu'ils étaient de nature nerveuse, Bergmann ayant même observé que dans un monstre acéphale ces organes étaient atrophiés. Cette doctrine trouva beaucoup de partisans; mais la plupart l'acceptèrent en la modifiant, comme Leydig, Luschka, etc.; c'est-à-dire en admettant une double fonction : celle de glande sanguine pour la couche corticale et de ganglion nerveux pour la médullaire.

Dès le réveil de la chimie, Vulpian a signalé les réactions colorantes spéciales des extraits aqueux du corps surrénal et séparément de ceux de la substance corticale et de la médullaire. On constata que cet organe contient de l'acide hippurique et taurocolique (Cloez, Beyer, Seligson, Zellweger), leucine et sucre (Virchow), brenz-catechine (Krukemberg, Brunner, Arnold, Mühlmann), néurine (Marino Zuco, Guarnieri), lécithine (Lubarsch), etc.

De l'action de l'extrait des corps surrénaux sur l'organisme vivant se sont occupés d'abord Foà et Pellacani, qui ont observé qu'il possède un remarquable pouvoir toxique, ce qui a été largement confirmé par Tizzoni, Fraenkel, Dubois, Di Mattei, Alexander, Fabozzi, etc.

D'autre part, dès la description de la maladie d'Addison, l'attention des savants fut attirée sur les altérations anatomiques des organes surrénaux. Un an après la publication d'Addison, apparurent les premières études de Brown-Séquard, qui considérait déjà ces organes comme des glandes à sécrétion interne. Il observa que leur extirpation produit sûrement la mort des animaux et établit qu'ils sont organes essentiellement nécessaires à la vie et que leur destruction est suivie de l'accumulation dans le sang d'une substance toxique douée de la propriété de se transformer en pigment.

Cette doctrine, confirmée ensuite par plusieurs observateurs, fut cependant contestée par d'autres (Schiff, Philippaux, Gratiolet, Berruti et Perosino, Châtelein) qui nient la mort constante des

animaux, ou l'attribuent à la lésion des ganglions et filaments nerveux du sympathique. Schiff trouva que chez les rats l'extirpation des 2 corps surrénaux n'est pas mortelle ni ne produit une augmentation de pigment dans le sang ou dans les tissus.

Nothnagel, irritant ou lésant mécaniquement l'organe sans l'extirper, a observé quelquefois l'apparition de taches pigmentaires sur les muqueuses.

De même Tizzoni ne croit pas que ces organes soient indispensables à la vie et, en y raclant les tissus au moyen d'une curette tranchante, a observé des altérations graves dans le système nerveux central; à ces derniers il attribue surtout la mort. Il admet en plus la régénération des corps surrénaux provenant non de leurs débris mais des ganglions du sympathique.

Les lésions du système nerveux central ont été décrites par Ettlinger et Nageotte, Fabozzi, et d'autres.

Canalis a étudié systématiquement la régénération et la réparation des lésions du corps surrénal, observant la multiplication cariocinétique de ses éléments.

D'autres, comme Stilling, Weisel, Langlois, Thiroloix, Pettit, Simmonds, ont constaté à la suite de l'extirpation d'un seul organe, l'hypertrophie compensatrice de l'autre, ou celle des corps surrénaux accessoires.

En 1895, Oliver et Schafer, Scymonowicz, et Cybulski ont observé, presque simultanément, l'action spécifique des extraits du corps surrénal sur la pression sanguine. L'injection d'un extrait aqueux d'organe frais dans les veines d'un animal produit immédiatement une forte élévation de la pression sanguine, bien qu'elle soit transitoire. Selon Oliver et Schafer, Bordier, Badano, l'action s'expliquerait sur les éléments musculaires du cœur et des vaisseaux artériels, indépendamment du système nerveux. Selon Cybulski au contraire elle agirait surtout sur les centres vaso-moteurs de la moelle épinière. Mais les expériences ultérieures de Velich et de Biedl montrent aussi qu'après l'interruption de toutes les voies de communication nerveuses, ou après la destruction de la moelle, le phénomène se produit également. Gottlieb pense que l'action s'explique non directement sur les éléments musculaires, mais sur les ganglions nerveux qui sont dans le cœur.

Très intéressantes sont les recherches de Langlois, Abelous, et Charrin. Ces savants établirent : Que chez la grenouille la destruc-

tion des 2 corps surrénaux est constamment suivie de mort quelques heures après, à la suite d'une auto-intoxication : Que le sang des grenouilles acapsulées, injecté à d'autres, produit des phénomènes toxiques se montrant surtout avec une diminution de l'excitabilité et contractibilité musculaires, analogues à ceux de l'empoisonnement par le curare : Que les grenouilles acapsulées ne résistent pas à la fatigue et que pour elles l'extrait musculaire est extrêmement toxique. Ces expériences répétées et confirmées ensuite sur les mammifères firent conclure à ces observateurs que les corps surrénaux sont des glandes sanguines, que leur fonction est l'élaboration d'une substance qui, versée soit dans l'intérieur des organes, soit à l'extérieur, retourne dans le courant sanguin et sert à neutraliser des poisons du type curare, qui se produisent normalement pendant le travail musculaire.

Assez récemment quelques auteurs ont recherché l'action des extraits qu'on obtient séparément soit avec la substance corticale soit avec la médullaire et, bien que ces résultats ne soient pas encore suffisamment confirmés, il paraît que les deux extraits sont toxiques, agissant de la même manière et produisant l'élévation de la pression sanguine. Cependant celui de la substance médullaire paraît être le plus actif (Salvioli et Pezzolini).

Quant à la nature de ces principes actifs, il y a un grand nombre de recherches, mais en réalité on ne connaît pas encore sûrement leur composition chimique. Gourfein observe que le principe plus actif de l'extrait surrénal est soluble dans l'alcool; Dubois, que la substance toxique résiste à la chaleur et même à l'ébullition; Foà soutient que le principe actif, qui a une action irritante et phlogogène pour les tissus, est une nucléo-protéine; Von Furth le croit une diossipiridine; Langlois démontre qu'il n'est pas identique à la pyrocatéchine; Fraenkel propose le nom de « sfigmogénine », croyant qu'il appartient à la série orto-diazobenzoïque; Abel voudrait l'appeler « épinéphrine », etc.

Quant au mode de sécrétion des corps surrénaux, Gottschau et Pfaundler croyaient que les produits spécifiques de l'organe se déversent directement dans les veines, ayant parfois observé dans le sang de ces vaisseaux des éléments cellulaires ressemblant à ceux de l'organe. Carlier affirme avoir observé chez le hérisson la sécrétion des grains pigmentés de la substance médullaire dans la veine cave. Manasse admet qu'il y a une communication directe

entre les capillaires sanguins et les espaces intérieures des cordons cellulaires, trouvant même dans le sang des veines surrénales des éléments cellulaires et des masses protoplasmiques, qui se colorent en brun avec les solutions chromiques. Stilling pense au contraire que le produit de sécrétion est recueilli par les lymphatiques et entraîné ensuite par eux dans le sang. Cöhn assure que le principe actif est sécrété par les cellules chromaffines de la couche médullaire. Langlois a montré que le sang des veines surrénales est plus oxygéné que celui des autres vaisseaux.

D'autre part, il a été récemment reconnu que les corps surrénaux jouent aussi un rôle dans les infections. Il avait été observé par Roux et Yersin que par suite de l'intoxication diphtérique on trouve constamment la congestion et le grossissement des capsules. Charrin et Langlois ont étudié ces altérations anatomiques et les ont reproduites expérimentalement par des infections, comme celle du B. piocianéus. Ces recherches ont été répétées par Roger avec le pneumo-bacille de Friedländer et contrôlées par d'autres.

Aussi, dans quelques empoisonnements chimiques, on a rencontré des altérations anatomiques des corps surrénaux, comme l'a vu expérimentalement Martinotti dans l'empoisonnement par l'huile camphrée, l'alcool et l'acétone.

Enfin, il a été récemment constaté par plusieurs, tels que Langlois, Auld, Pilliet, Frisco, etc., un affaiblissement de résistance aux infections dans les animaux acapsulés ou dans lesquels on avait produit une lésion quelconque des corps surrénaux.

Comme le montre cette revue, la doctrine la plus généralement acceptée du plus grand nombre de physiologistes, est celle qui classe les corps surrénaux parmi les glandes à sécrétion interne, c'est-à-dire qui considère comme fonction des organes l'élaboration des principes actifs, qui, déversés dans le sang, y jouent une influence favorable sur sa composition et sont indispensables à l'équilibre normal de la vie.

Cette doctrine est la seule qu'on puisse sérieusement aujourd'hui prendre en considération, parce qu'elle correspond réellement à la structure de l'organe et qu'avec elle tous les faits, assurés par la clinique et par les recherches expérimentales, peuvent trouver une interprétation satisfaisante.

Mais, d'après tout ce qui a été exposé, on pourrait aussi parvenir

à choisir cette doctrine par voie d'exclusion. On ne pourrait pas en effet accepter l'opinion de ceux qui nient toute importance fonctionnelle aux corps surrénaux, les croyant simplement des résidus d'organe disparus, parce que leur simplicité de structure pendant la vie fœtale, ainsi que la plus grande différenciation de leur tissu dans les classes plus élevées des vertébrés est une preuve que, soit dans l'ontogénèse que dans la phylogénèse, ils représentent des organes à évolution progressive. Aussi la grande abondance de vaisseaux et la très active circulation sanguine, ne s'affaiblissant pas avec l'âge, montrent qu'ils sont le siège d'une fonction active pendant toute la vie. Enfin l'impossibilité de survivre après leur destruction démontre irréfutablement leur importance fonctionnelle. Puisqu'il va sans dire que les oppositions de Schiff, de Tizzoni et d'autres encore, perdent presque toute leur valeur, dès qu'on a montré la grande fréquence et presque la constance des corps surrénaux accessoires, à la suppléance desquels on doit attribuer évidemment la survivance des animaux acapsulés.

On ne pourrait partager l'opinion de ceux qui considèrent les organes comme des ganglions nerveux sympathiques pour les raisons déjà exposées dans le chapitre précédent à propos de la structure et de la genèse de la substance médullaire, et aussi parce que ce serait l'unique exemple dans l'économie animale d'un organe nerveux à fonction glandulaire évidente et spécifique.

On ne pourrait admettre un rapport étroit avec la fonction du rein, parce que, comme on l'a vu, les relations avec ce dernier sont seulement de voisinage; chez beaucoup d'animaux (tous les sauropsides) ils ont un rapport anatomique bien plus étroit avec les organes sexuels qu'avec les urinaires. Ils restent en effet indifférents dans toutes les altérations pathologique du rein. Dans le cas de déplacement du rein, soit congénital soit acquis (rein flottant), les corps surrénaux restent constamment à leur place, et même dans les cas d'atrophie congénitale du rein, on trouve ordinairement le surrénal correspondant bien développé.

Ma modeste contribution à l'étude de la physiologie des corps surrénaux ne consiste que dans des observations morphologiques de trois séries différentes.

I. — *Examen des corps surrénaux pendant l'activité sexuelle (grossesse) ou après son abolition (animaux châtrés).*

J'ai examiné ces organes chez plusieurs lapins et cobayes à l'époque de la grossesse plus ou moins avancée et même dans le cas d'une femme enceinte au septième mois, morte, à ce qu'il paraît, d'éclampsie.

A l'apparence extérieure, les corps surrénaux des animaux pendant la grossesse semblent un peu plus gros et enflés qu'à l'état ordinaire. Dans le cas de la femme, cependant, cette augmentation de volume était moins évidente. En les coupant, on peut apprécier à l'œil nu une plus riche vascularisation et presque un état de congestion. La réaction chromophile ne montre aucune différence, soit comme intensité, soit comme extension de la teinte foncée, de ce qu'on trouve ordinairement.

A l'examen microscopique on voit d'abord que tous les vaisseaux de l'enveloppe fibreuse ou de l'intérieur de l'organe sont dilatés et complètement remplis de globules de sang, surtout ceux de la couche médullaire. Les groupes et les cordons cellulaires de la couche corticale paraissent grossis et en contact immédiat, de façon que les cloisons conjonctives semblent amincies et semblables à celles de l'organe des enfants ou des nouveau-nés. Les cellules de la zone glomérulaire et de la fasciculaire semblent légèrement grossies et leur protoplasma présente des granulations et un réseau interne bien évident. Celles de la zone réticulaire sont plus foncées, leur protoplasma étant fortement chargé de pigment. Dans la substance médullaire, les éléments sont aussi grossis et leur protoplasma notablement trouble. Les noyaux sont en général en phase d'activité, leur substance chromatique étant morcelée et différemment groupée; on rencontre fréquemment des figures cariocinétiques plus ou moins typiques, surtout dans les cellules de la couche médullaire. De même bien souvent on voit dans cette couche de gros éléments à plusieurs noyaux (cellules géantes). En somme l'organe se trouve évidemment dans une période de fonctionnement plus intense.

Pour l'examen des organes après l'abolition de la fonction sexuelle, je me suis servi des surrénaux de 2 chiens châtrés : un depuis vingt jours, l'autre depuis soixante, ainsi que de plusieurs de bœufs

jeunes ou âgés, qui ont subi, comme on le sait, pendant le premier âge, la destruction des glandes sexuelles (bistournage).

Dans les deux chiens j'ai rencontré les corps surrénaux de volume presque normal, et à l'examen microscopique le contenu en graisse des cellules était augmenté sensiblement, tant dans la couche corticale que dans la médullaire.

Dans les bœufs, j'ai observé qu'en général les organes surrénaux sont légèrement moins volumineux que chez les taureaux ou les vaches. A la coupe, on ne voit aucune particularité remarquable et la réaction chromophile ne donne rien de notable. A l'examen microscopique, on observe un accroissement appréciable du stroma conjonctif. Les cloisons qui séparent les cordons cellulaires, surtout au niveau de la couche corticale, sont plus fortes, de façon que la structure de l'organe est semblable à celle qu'on observe chez les animaux très âgés. Les cellules semblent en général être un peu plus petites, leur contenu en graisse plus abondant, et leurs noyaux ne sont pas en phase d'activité; mais leur disposition, tant dans la couche corticale que dans la médullaire, est parfaitement la même qu'à l'état ordinaire.

II. — *Examen du sang des veines capsulaires.*

Voulant porter mon observation sur le sang refluant des organes surrénaux, au moins en ce qui concerne ses éléments morphologiques, et afin de contrôler les observations de Gottschau, Pfaunlder, Manasse, j'ai examiné microscopiquement chez deux chiens de grosse taille le sang pris avec les plus grandes précautions de la veine capsulaire gauche, en les comparant avec le sang pris de la veine cave plus en bas de l'embouchure des veines rénales.

Je me suis servi de la solution physiologique de sel marin et de l'appareil de Thomas Zeiss pour compter les globules.

Les chiffres moyens obtenus sont :

Chien A. — VEINE CAPSULAIRE.

Globules rouges. Moyenne de 16 carrés.	Par mmc.	Rapport avec les globules blancs.
—	—	—
11,65	4 660 000	1 sur 348
9,50	3 800 000	1 — 325
13,68	5 472 000	1 — 370
	VEINE CAVE.	
10,53	4 212 000	1 — 325
12,80	5 120 000	1 — 356
11,60	4 640 000	1 — 352

Chien B. — VEINE CAPSULAIRE.

10,55	4 200 000	1 sur 380
13,00	5 200 000	1 — 350
11,75	4 700 000	1 — 410
	VEINE CAVE.	
11,25	4 500 000	1 — 380
12,85	5 140 000	1 — 400
11,68	4 672 000	1 — 325

Donc, pour le nombre des globules rouges et des blancs, je n'ai pas constaté de différence entre le sang des deux veines.

A l'examen d'un grand nombre de préparations de sang dilué ou non, incolore ou coloré avec le bleu de méthyle, l'éosine, ou l'écarlate, je n'ai rencontré aucune particularité dans la forme ou le volume de ses éléments. En les traitant par des solutions chromiques ou iodiques, je n'ai jamais pu observer la présence de cellules spéciales, détritus cellulaires, granulations pigmentaires, ou masses protoplasmiques. Par conséquent, même en ne voulant pas douter que l'existence de ces éléments, par d'autres observés, puisse être accidentelle (à remarquer que cette préparation entraîne l'introduction dans l'abdomen des instruments pour recueillir le sang), je dois au moins admettre que leur présence n'est pas constante.

III. — *Examen des corps surrénaux dans les maladies infectieuses.*

J'ai eu l'occasion d'examiner les organes de 2 chiens morts d'infection septique aiguë (péritonite aiguë à la suite d'intervention

sur l'intestin), ceux d'un homme mort de pneumonie fibrineuse, et ceux d'une femme morte d'abcès du foie.

Dans les 2 chiens, les corps surrénaux se montrent légèrement agrandis, tuméfiés, d'une teinte jaune rougeâtre. A la coupe on voit la couche corticale amincie et injectée de sang et la médullaire d'une teinte rouge foncé. A l'examen microscopique on observe une congestion prononcée de tout l'organe. Les vaisseaux sont tous dilatés et remplis de sang. Dans la couche médullaire on voit plusieurs hémorragies, pendant que dans la corticale on voit de l'infiltration leucocytaire autour des vaisseaux. Les éléments cellulaires sont en général troubles et infiltrés de graisse.

Dans les organes surrénaux de l'homme atteint de pneumonie et de la femme morte de maladie hépatique, l'apparence extérieure ainsi que le volume sont presque normaux. A la coupe on ne trouve qu'une teinte plus foncée de la couche médullaire. A l'examen microscopique on voit congestion sanguine, quelques foyers hémorragiques dans la couche médullaire et une infiltration leucocytaire plus ou moins prononcée du strome. Les cellules, soit de la couche corticale ou de la médullaire, sont troubles et renferment des gouttelettes de graisse.

De ces quelques observations on peut déduire :

1° Qu'il existe une relation entre les corps surrénaux et la fonction sexuelle. Car j'ai constaté des signes de suractivité de l'organe pendant la grossesse et de moindre activité après la cessation de la fonction sexuelle.

2° Que le sang qui vient des organes surrénaux, au moins en ce qui concerne ses éléments morphologiques, ne diffère pas de l'ordinaire.

3° Que dans les infections générales de l'organisme, les corps surrénaux réagissent en montrant des altérations structurales appréciables.

CONCLUSIONS

De toutes les observations et les considérations exposées sur le développement, la structure et les fonctions des corps surrénaux on pourrait tirer les conclusions suivantes :

En rappelant toutes les diverses hypothèses exposées sur l'origine et le développement, et leur classification faite dans le premier chapitre, on doit repousser l'hypothèse de l'origine conjonctive (qui

du reste aujourd'hui n'est plus admise par personne). Elle est en contradiction avec tous les caractères morphologiques présentés par les éléments et le tissu des corps surrénaux. Acceptant donc la doctrine de l'origine épithéliale, je fais remarquer que la présence des glomérules vasculaires inclus dans l'organe des embryons d'oiseaux et des mammifères serait inexplicable par l'hypothèse qui fait provenir l'organe de l'épithélium germinatif, je crois par conséquent pouvoir l'exclure. Il ne subsiste que l'hypothèse de son origine du mésonéphros ou du pronéphros. Si l'organe surrénal était réellement un résidu du mésonéphros il devrait apparaître chez l'embryon plus tard que ce dernier, ou au moins lorsque le corps de Wolff est déjà bien développé, et il devrait dans sa première période y être étroitement connexe et s'en détacher ensuite graduellement. Au contraire, comme on l'a vu, la première ébauche du corps surrénal apparaît dans l'embryon assez tôt, presque en même temps que celle du corps de Wolff, se montrant presque indépendante de ce dernier. Pour ces raisons, que j'ai déjà indiquées à la fin du premier chapitre, il me semble que l'hypothèse *la plus vraisemblable est que le corps surrénal dérive du pronéphros*. En outre, de la revue morphologique de l'organe sur toute l'échelle des vertébrés peut surgir une considération confirmant cette hypothèse. Aux 3 catégories établies dans le deuxième chapitre : ceux qui n'ont pas de corps surrénal (acraniens, cyclostomes), ceux qui ont un équivalent anatomique ou un organe surrénal très simple annexe au rein (anamniens), ceux qui ont l'organe bien différencié et indépendant du rein (amniotes), correspondent exactement 3 différents degrés de perfectibilité de l'appareil urinaire. *Les vertébrés de la première catégorie ont pour organe excréteur le pronéphros, ceux de la deuxième le mésonéphros, et ceux de la troisième le métanéphros. En admettant l'origine du corps surrénal aux dépens du pronéphros atrophié, il reste parfaitement expliqué que chez les animaux, qui ont toute leur existence le pronéphros en fonction, l'organe surrénal n'est pas différencié, et en effet on ne l'y rencontre pas. Chez les animaux ayant pour organe excréteur le mésonéphros on comprend bien que le corps surrénal y est connexe, cet organe étant aussi, comme on le sait, de provenance du pronéphros. Enfin chez les amniotes, où le mésonéphros est atrophié et l'organe excréteur représenté par le métanéphros, il est bien explicable que le corps surrénal n'ait pas de rapport avec ce dernier.*

Quant à la structure de l'organe, après les observations exposées sur la morphologie des différentes classes des vertébrés, et surtout des mammifères et de l'homme, et après les raisons énumérées à propos de la réaction chromophile, je dois conclure *que les corps surrénaux, bien qu'ils renferment du tissu lymphatique et des éléments nerveux, sont essentiellement des organes glandulaires, et que les cellules de la substance médullaire ne sont pas nerveuses mais de la même nature épithéliale glandulaire, et probablement moins avancée en évolution que celles de la couche corticale.* A l'appui de cette assertion on peut tirer un argument même de l'action des 2 substances, qui injectés dans les animaux, agissent presque de la même façon, étant, bien qu'à différents degrés, tous deux toxiques, et ayant l'effet d'élever la pression du sang.

Enfin, à l'égard de la fonction, il faut croire *que les organes surrénaux sont des glandules à sécrétion interne* (endocrines), et à cause du grand nombre de faits différents observés jusqu'à présent, on ne peut pas être exclusif en acceptant cette doctrine. Dans l'état actuel de nos connaissances, on doit *admettre que la fonction des corps surrénaux, ainsi que celle des autres glandes à sécrétion interne, est complexe et multiple.*

En dehors du rôle régulateur de la composition du sang, qu'ils jouent vraisemblablement, et de l'influence plus obscure encore sur la genèse ou la destruction du pigment (qui est cependant démontrée par la maladie d'Addison et par les observations de Brown-Séquard et de Nothnagel), *ils ont sans doute une notable fonction antitoxique, c'est-à-dire neutralisante de poisons endogènes, dérivant du métabolisme organique : il s'agit probablement de plusieurs poisons, mais jusqu'à présent on n'a confirmé cette action que pour ceux d'origine musculaire. Ils jouent un rôle régulateur sur la circulation du sang au moyen de leur propriété hypertonisante et angiotonique. On doit même admettre qu'ils ont une action antitoxique sur les poisons bactériques, les fixant ou les neutralisant de façon encore ignorée. En conséquence ils peuvent jouer un rôle de défense ou de protection contre les infections. Enfin on dirait qu'ils agissent aussi sur les fonctions sexuelles, ou au moins que leurs fonctions sont en rapport avec celles-là; ces organes ressentant l'influence des phases de la vie sexuelle.*

J'accomplis un agréable devoir en exprimant mes remerciements à M. le prof. D. Morisani, directeur du Laboratoire de Pathologie

chirurgicale, où j'ai exécuté mes travaux, ainsi qu'à M. le prof. L. Bossi, directeur de la Clinique Obstétricale, qui m'a donné des embryons humains, et à M. le prof. J. Cattaneo, directeur de l'Institut d'Anatomie comparée, qui a mis à ma disposition du matériel et des livres.

Gênes, 20 février 1903.

Bibliographie.

Abréviations : C. S. = Capsule surrénale ou corps surrénal. — N. = Nebenniere. S. B. = Surrenal body.

I. — Traités et mémoires généraux.

BARTHOLINUS. — *Anatomia reformata* (1669).
BERGMANN. — *Dissertatio de gland. suprarenalibus* (Göttingen, 1839).
CLOQUET (H). — V. l'Art. C. S. du *Dictionnaire raisonné d'Anatomie* (Encycl. méthod. Diderot et d'Alembert, Paris, 1823).
CUVIER. — *Leçons d'Anatomie comparée* (Paris, 1846).
EUSTACHIUS. — *De renibus libellum* (Venetiis, 1563).
EUSTACHIUS. — *Tabulae anatomicae clariss. viri B. Eustachii, quas e tenebris tandem vindicatas et S. D. Clementis XI P. M. munificentia dono acceptas, praefatione notisque illustravit S. M. Lancisius* (Roma, 1714).
GEGENBAUER. — *Grundriss der Vergl. Anatomie* (Leipzig, 1878).
GEGENBAUER. — *Traité d'Anatomie humaine* (trad. franç. Julin, Paris, 1892).
HALLER. — *Elementa physiologiae*, 1765.
HEIM. — *Dissertatio de renibus succenturiatis* (Berlin, 1824).
HENLE. — *Handbuch des Eingeweidelehre des Menschen*, 1866.
KÖLLIKER. — *Entwickelungsgeschichte des Menschen u. der Thiere* (Leipzig, 1861).
LEYDIG. — *Lehrbuch der Histologie des Menschen u. Thiere* (Francfort a m. 1857).
MECKEL. — *Ueber die Schilddruse, Nebenniere, u. einige ihnen verwandte organe* (Abhandlung aus der Menschl. u. Vergl. Anatomie, Halle, 1806).
MERKEL. — *Handbuch der spec. Pathol. u. Therapie* (Leipzig, 1875).
MORGAGNI. — *Epistolae anatomicae* (Venetiis, 1740).
MULLER (J.). — *Bildungsgeschichte der Genitalien* (Dusseldorpf, 1830).
REMAK. — *Untersuchungen über die Entwickel. der Wirbelthiere* (Berlin, 1855).
STANNIUS et SIEBOLD. — *Manuel d'Anatomie comparée* (trad. franç. Paris, 1850).
WIEDERSHEIM. — *Lehrbuch der vergl. Anat. der Wirbelthiere* (Iéna, 1886).

II. — Développement.

AICHEL. — *Vergleichende Entwickelungsgeschichte u. Stammensgesch. der N. ueber ein neues normales Organ des Menschen u. der Säugethiere* (Arch. f. mikr. Anatomie, B. 56, 1900).
BALFOUR. — *On the Origin. and History of the genital Organs of Vertebrates* (Journal of anat. and phys., 1875).
BALFOUR. — *Handbuch der vergleichende Embriologie*, 1880.
BALFOUR. — *Ueber die Entwickelung u. Morphologie der suprarenal Körper* (Biol. Centralblatt, 1881).
BRAUN. — *Bau u. Entwickelung der N. bei Reptilien* (Arbeiten aus d. zool. Institut in Wurzburg, 1882).
CREIGHTON. — *A theory of the homology of the S. B., based on observation* (Journ. of anat. and phys., vol. 13, 1878).
GOTTSCHAU. — *Structur u. embrionale Entwickelung der N. bei Säugethieren* (Arch. f. micr. Anat., B. 22, 1883).

GOTTSCHAU. — *Ueber die N. der Saugethiere* (Biol. Centr., B. 8, 1883).
HOFFMANN. — *Zur Entwickelungsgeschichte des Urogenitalsystems bei den Reptilien* (Zeitschr. f. Wissenschaftl. Zoologie, B. 48, 1889).
JANOSIK. — *Bemerkung über die Entwick. der N.* (Arch. f. mikr. Anat. B, 22, 1883).
JANOSIK. — *Bemerkungen über die Entwick. der Genitalsystems* (Sitzungsberichte der K. Akad. der Wissensch., Matem. Naturwiss. Classe, Bd. 99, 1900).
KÖHN. — *Ueber den Bau u. die Entwick. der sogenn. carotisdrüse* (Arch. f. mikr. Anat., B. 56, 1900).
MIHALKOWICZ. — *Untersuchungen üb. die Entwick. des Harn u. Geschlechtes apparates der Amnioten* (Intern. Monatschrift. f. Anat. u. Histol., B. 2, 1885).
MITSUKURI. — *On the development of the S. B. in Mammalia* (Quarterly journ. of microscopical sciences, vol. 22, 1882).
NAGEL. — *Ueber die Entwick. des Urogenitalsystems des Menschen* (Arch. f. mikr. Anat., B. 34).
RABL (H.). — *Die Entwick. u. Structur der N. bei den Vogeln* (Arch. f. mikr. Anat., B. 38, 1891).
RATHKE. — *Untersuchungen üb. die Körperbau u. die Entwick. der Krokodile* (Braunschweig, 1866).
SEDGWICK. — *Development of the Kidney in its relations to the Wolffian body in the chick* (Quarterly journ. of. micr. sciences, vol. 20, 1880).
SEMON. — *Die indifferente Anlage des Keimdrüsen bei Hünchen, u. ihre Differenzirung zum Hoden* (Iena, 1887).
SEMON. — *Ueber die morphologische Bedeutung der Urniere, u. ihren Verhaltniss zur Vorniere u. N.* (Anat. Anzeiger, B. 5, 1890).
SEMON. — *Studien üb. den Bauplan des Urogenitalsystems der Wirbelthiere* (Iena, 1891).
SEDINKO. — *Bau u. Entwickelung der N. der Anuren* (Anat. Anzeiger, B. 18, 1899).
VALENTI. — *Sullo sviluppo delle C. S. nel pollo ed in alcuni mammiferi* (Atti della soc. toscana di Scienze nat., vol. 10, Pisa, 1889).
VAN VIJHE. — *Ueber die Mesodermsegmente des Rumpfes u. die Entwick. des Excretions systems bei Selachiern* (Arch. f. mikr. Anat., B. 33).
WALDEYER. — *Eierstock. u. Ei Ein Beitrag zur Anat. u. Entwickelungsgeschichte des Sexual organe* (Leipzig, 1870).
WELDON. — *On the headkidney of Bdellostoma with a suggestion as to the origin of the S. B.* (Quarterly journ. of micr. Sc., vol. 24, 1884).
WELDON. — *On the S. B. of vertebrata* (Ibidem, vol. 25, 1885).
ZANDER. — *Ueber functionelle u. genetische Beziehung der N. zu anderen Organen*, etc. (Ziegler's Beiträge, B. 7, 1890).

III. — Structure.

ARNOLD (I.). — *Ein Beitrag zu der feineren Structure u. dem. Chemismus der N.* (Virchow's Archiv, B. 35, 1866).
V. BRUNN. — *Ein Beitrag. zur Kenntniss des feineren Baues u. Entwick. der N.* (Arch. f. mikr. Anat., B. 8, 1878).
DAGONET. — *Beiträge zur path. Anat. der N. des Mensch* (Zeitschr. f. Heilkunde, B. 6, Prag. 1885).
DELLE CHIAIE. — *Esistenza della C. S. dei batraci e dei pesci* (Napoli, 1837).
DIAMARE. — *Ricerche intorno all'organo interrenale degli elasmobranchi ed ai corp. di Stannius dei teleostei* (Memorie della soc. ital. delle Scienze, detta dei XL, Roma, 1896).
ECKER. — *Der feinere Bau des N. bei Menschen u. den Wirbelthierklassen* (Braunschweig, 1846).
FLINT. — *The blood vessels, angiogenesis, organogenesis, recticulum and histology of the adrenal* (John Hopkins Hosp. reports, vol. 9, 1900).
FUSARI. — *Sulle terminazioni delle fibre nervose nelle C. S. dei mammiferi* (Atti acc. Scienze di Torino, 1890).

GRANDRY. — *Mémoire sur la structure de la C. S. de l'homme et de quelques animaux* (Journ. de l'Anat. et de la Phys., 1867).
GUARNIERI e MAGINI. — *Etude sur la fine structure des C. S.* (Archiv. ital. de Biologie, 1888).
LEYDIG. — *Beiträge zur mikr. Anat. des Rochen u. Haie* (Leipzig, 1852).
LEYDIG. — *Histologische Untersuch. üb. Fische u. Reptilien* (Berlin, 1853).
MANASSE. — *Ueber die Beziehungen der N. zu den Venen u. den venösen Kreislauf* (Virch's Archiv, B. 135, 1894).
MÜHLMANN. — *Zur Histologie der N.* (Virch.s' Arch., B. 146, 1896).
PFAUNDLER. — *Zur Anatomie der N.* (Sitzungsber. d. K. Akad. d. Wissensch. Wien, 1892).
RAUBER. — *Zur feineren Structur der N.* (Inaug. Dissert., Rostock, 1881).
RETZIUS. — *Bemerkungen üb. Anastomosen zwischen Pfortader*, etc. (Zeitschr. f. Physiologie, 1832).
STANNIUS. — *Ueber die N. bei Knochenfischen* (Müller's Arch. f. Anat. u. Phys., 1839).
STILLING. — *Zur Anatomie der N.* (Virchow's Arch., B. 109, 1887).
SWALE-VINCENT. — *The suprarenal gland* (Brith. med. journ., 1896).
SWALE-VINCENT. — *On the morphology and phys. of the S. B. in fisches* (Anat. Anzeiger, B. 13, 1896).
SWALE-VINCENT. — *The carotis gland of Mammalia and its relation to the S. B*, etc., (Anat. Anzeiger, B. 18, 1900).
TARUFFI. — *Sulla struttura della C. S.* (Bollettino delle Scienze mediche di Bologna, 1866).

IV. — Capsules surrénales accessoires.

AICHEL. — (*Loc. cit.*)
CHIARI. — *Zur Kenntniss der accessorischen N. des Menschen* (Zeitschr. f. Heilkunde, B. 5, 1884).
D'AINTOLO. — *Intorno ad un caso di C. S. accessoria nel corpo pampiniforme di un feto* (Arch. per le Sc. méd., vol. 8, 1884).
JABOULAY. — *C. S. accessoires dans un ganglion semi-lunaire et au milieu du plexus solaire* (Lyon méd., 1890).
MARCHAND. — *Ueber accessorischen N. in Ligamentum latum* (Virchow's arch., B. 110, 1883).
MICHAEL. — *Zur Vorkommen der accessorischen N* (Arch. f. klin. chirurgie, B. 43, 1888).
PILLIET. — *C. S. aberrante du ligament large* (Compt. rend. Soc. de Biol., Paris, 1897).
SCHMORL. — *Zur Kenntniss der access. N.* (Ziegler's Beiträge, B. 9, 1890).
WIESEL. — *Ueber access. N. am Nebenhoden bei Menschen*, etc. (Sitzungsber. d. K. Akad. d. Wissensch. zu Wien, B. 108, 1899).

V. — Fonction.

ABELOUS et LANGLOIS. — *Sur les fonctions des C. S. chez la grenouille* (Archives de Physiologie norm. et path., 1892).
ABELOUS et LANGLOIS. — *Destruction des C. S. chez le cobaye* (Comptes rendus de la Soc. de Biologie, Paris, 1892).
ADDISON. — *On the constitutional and local effects of disease of the S. B.* (London, 1855).
BADANO. — *Azione del succo di C. S. sul sistema cardiovascolare e sulla respirazione* (La clinica medica italiana, 1898).
BERRUTI e PEROSINO. — *Nota sulle C. S.* (Giornale dell' Acc. med. chir. di Torino, 1863).
BROWN-SÉQUARD. — *Recherches expér. sur la phys. et la pathol. des C. S.* (Arch. gén. de méd., 1856).
BROWN-SÉQUARD. — *Nouvelles recherches sur l'importance des fonctions des C. S.* (Journal de physiologie, 1858).
CHARRIN et LANGLOIS. — *Lésions des C. S. dans l'infection* (C. R. de la Soc. de Biol., Paris, 1893).
CHARRIN ET LANGLOIS. — *Du rôle des C. S. dans la résistance à certaines infections* (Ibidem, 1896).

CYBULSKI. — *Ueber die Function der N.* (Wiener med. Wochenschr., 1896).
DUBOIS. — *Des variations de toxicité des extraits de C. S.* (Arch. de phys., 1896).
ETTLINGER et NAGEOTTE. — *Lésions du syst. nerveux par l'ablation des C. S.* (C. R. de la Soc. de Biol., 1896).
FABOZZI. — *Alterazioni del ricambio materiale ed istologiche nell'ablazione delle C. S.* (Giornale internazionale delle Sc. mediche, 1899).
FABOZZI. — *Sugli effetti del succo di C. S. negli animali scapsulati* (Ibidem, 1900).
FOA e PELLACANI. — *Intorno agli effetti tossici delle soluzioni acquose di organi freschi* (Archivio per le Sc. mediche, 1879, vol. 3).
FRISCO. — *Le C. S. nei loro rapporti col ricambio materiale e con l'immunità naturale dell'organismo* (Giornale internaz. delle Sc. méd., 1897).
V. FURTH. — *Zur Kenntniss der brenzcatechin ähnlichen Substanz der N.* (Zeitschr. f. physiol. Chemie, 1900).
GOTTLIEB. — *Ueber die Wirkung der N. extracts auf Herz* (Arch. f. exper. Pathologie u. Pharmacologie, Leipzig, 1896).
GOURFEIN. — *Recherches sur la fonction des C. S.* (Revue méd. de la Suisse romande, 1896).
GRATIOLET. — *Note sur les effects qui suivent l'ablation des C. S.* (C. R. de l'Ac. des Sciences, Paris. 1856).
LANGLOIS. — *Destruction des C. S. chez le chien* (C. R. Soc. de Biol., 1893).
LANGLOIS. — *Fonctions des C. S.* (Travaux du Labor. de M. Richet, Physiologie, vol. 4, Paris, 1898).
MARINO ZUCO. — *Ricerche chimiche sulle C. S.* (Riforma medica, 1892).
MARINO ZUCO. — *Ricerche sul morbo di Addison* (Rendicarti delle R. Acc. dei Lincei, 1892).
MARTINOTTI. — *Contributo allo studio delle C. S.* (Giornale della R. Acc. med. di Torino, 1891).
NOTHNAGEL. — *Exper. Untersuchungen über die addisonische Krankheit* (Zeitschr. f. klin. medicin., 1879).
OLIVER and SCHAFER. — *The physiological effects of extracts of the S. B.* (Journal of Physiology, Cambridge, 1894-95).
OPPENHEIM et LOEPER. — *Lésions des C. S. dans quelques maladies infectieuses aiguës* (Arch. de méd. exp. et d'Anat. path., 1901).
ORGLER. — *Zur Physiologie der N.* (Inaugural Dissertation, Berlin, 1898).
PETTIT. — *Sur le mode de fonctionnement de la C. S.* (C. R. Soc. de Biol., 1896).
PETTIT. — *Recherches sur les C. S.* (Journal de l'Anatomie, 1896).
PHILIPEAUX. — *Sur l'extirpation des C. S. chez les rats albinos* (C. R. de l'Ac. des Sciences, Paris, 1856).
ROGER. — *Lésions des C. S. dans les maladies infectieuses* (C. R. de la Soc. de Biol., 1896).
SELVIOLI e PEZZOLINI. — *V. Gazzetta degli Ospedali e delle Cliniche,* 1892.
SCHIFF. — *Sopra l'estirpazione delle C. S.* (L'imparziale, 1863).
STILLING. — *Note sur l'hypertrophie compensatrice des C. S.* (Revue de médecine, 1888).
SZYMONOWICZ. — *Die Function der N.* (Archiv, f. Anat. u. Phys., Berlin, 1896).
TIZZONI. — *Ablation des C. S. chez les chiens* (Archives ital. de Biologie, 1886).
TIZZONI. — *Sur la physiologie pathologique des C. S.* (C. R. de l'Ac. des Sciences, Paris, 1886).
TIZZONI. — *Ueber die Wirkungen der Extirpation der N. auf Kaninchen* (Ziegler's Beiträge, 1889).
THIROLOIX. — *Fonction des C. S.* (Société anatomique, 1892).
VELICH. — *Ueber die Wirkung des Nebennierensaftes auf die Blutkrieslauf* (Wien. mediz. Blatter, 1896).
VIRCHOW. — *Zur Chemie der N.* (Virchow's Archiv, B. 12, 1857).
VULPIAN et CLOEZ. — *Note sur l'existence de l'acide hippurique et choléique dans les C. S. des herbivores* (C. R. de l'Ac. des Sciences, Paris, 1857).

Le propriétaire-gérant : FÉLIX ALCAN.

TABLE DES MATIÈRES

DU TOME QUARANTIÈME

ANATOMIE HUMAINE, GÉNÉRALE, PATHOLOGIQUE

Un défaut de la hanche humaine. Sa double manifestation anatomique et physiologique (P. Le Damany) 1
Les voies optiques extra-cérébrales (Gérard). 24
Du cal au point de vue expérimental et histologique (V. Cornil et P. Coudray). 113
Sur le mode de transition entre l'artère iliaque interne et l'artère ombilicale chez le nouveau-né (R. Argaud) 299
Structure et évolution du tégument externe (Ed. Retterer) . . 337, 493
La cavité cotyloïde. Évolution ontogénique comparée de sa profondeur chez l'homme et les animaux (P. Le Damany). 387
Des capsules surrénales. Développement, structure, fonctions (R. Minervini) 449, 634
Les phénomènes de sécrétion dans les glandes génitales (G. Loisel). 536
L'ophtalmocéphale (Debierre) 590
La formation des capsules du rein chez l'homme (Fredet). . . . 599

HISTOLOGIE, EMBRYOLOGIE, TÉRATOLOGIE

Recherches sur le testicule et les voies spermatiques des Lémuriens en captivité (A. Branca). 35
La fonction adipogénique du foie dans la série animale (G. Deflandre) 73, 305
Notes histologiques sur la capsule surrénale des Amphibiens (Ed. Grynfeltt). 180
Recherches sur le développement des veines du foie chez le lapin et le mouton (C. Bonne). 225
Les fosses nasales des Vertébrés. Morphologie et embryologie (L. Dieulafé). 268, 414

Sur la biologie des tiques ou ixodes (Mégnin). 569
Le développement du péricarde chez le lapin (Rouvière) 610

ANALYSES DES TRAVAUX FRANÇAIS ET ÉTRANGERS

Précis d'histologie humaine (G. Tourneux) 111
Allgemeine Anatomie und Physiologie des Nervensystems (A Bethe). 111
Travail et plaisir (Ch. Féré) 221
International catalogue of scientific litterature 222
Tégument externe et organes des sens de la grenouille (E. Gaupp). 445
Atlas zur vergleichenden Histologie der Wirbelthiere (M. Löwenthal). 446
Études de psychologie physiologique et pathologique (E. Gley). . 563
Manuel technique d'histologie (Ph. Stöhr). 566
Textura del sistema nervioso del hombre y de los vertebrados (S. Ramon y Cajal). 567

TABLE DES AUTEURS

ARGAUD. — Sur le mode de transition entre l'artère iliaque interne et l'artère ombilicale chez le nouveau-né 299
BETHE. — Allgemeine Anatomie und Physiologie des Nervensystems (*bibliographie*) 111
BONNE. — Recherches sur le développement des veines du foie chez le lapin et le mouton 225
BRANCA. — Recherches sur le testicule et les voies spermatiques des Lémuriens en captivité 35
CORNIL et COUDRAY. — Du cal au point de vue expérimental et histologique 113
LE DAMANY. — Un défaut de la hanche humaine. Sa double manifestation anatomique et physiologique 1
LE DAMANY. — La cavité cotyloïde. Évolution ontogénique comparée de sa profondeur chez l'homme et les animaux 387
DEBIERRE. — L'ophtalmocéphale 590
DEFLANDRE (Mlle). — La fonction adipogénique du foie dans la série animale 73, 305
DIEULAFÉ. — Les fosses nasales des Vertébrés. Morphologie et embryologie 268, 414
FÉRÉ. — Travail et plaisir (*bibliographie*) 221
FREDET. — Note sur la formation des capsules du rein chez l'homme. 599
GAUPP. — Tégument externe et organes des sens de la grenouille (*bibliographie*) 445
GÉRARD. — Les voies optiques extra-cérébrales 24
GLEY. — Études de psychologie physiologique et pathologique (*bibliographie*) 563
GRYNFELTT. — Notes histologiques sur la capsule surrénale des Amphibiens 180
LOISEL. — Les phénomènes de sécrétion dans les glandes génitales. 536
LÖWENTHAL. — Atlas zur vergleichenden Histologie der Wirbelthiere (*bibliographie*) 446
MÉGNIN. — Sur la biologie des tiques ou ixodes 569
MINERVINI. — Des capsules surrénales 449, 634
RETTERER. — Structure et évolution du tégument externe . . 337, 493
RAMON Y CAJAL. — Textura del sistema nervioso del hombre y de los vertebrados (*bibliographie*) 567
ROUVIÈRE. — Étude sur le développement du péricarde chez le lapin. 610
STÖHR. — Manuel technique d'histologie (*bibliographie*) 566
TOURNEUX. — Précis d'histologie humaine (*bibliographie*) 111
International catalogue of scientific litterature (*bibliographie*) . . . 222

TABLE DES PLANCHES HORS TEXTE

Planches I et II. — Le testicule et les voies spermatiques des Lémuriens en captivité (A. Branca).

Planches III et IV. — Du cal, au point de vue expérimental et histologique (V. Cornil et P. Coudray).

Planche V. — Notes histologiques sur la capsule surrénale des Amphibiens (Ed. Grynfeltt).

Planches VI, VII et VIII. — Developpement des veines du foie chez le mouton et le lapin (C. Bonne).

Planches IX et X. — Structure et évolution du tégument externe (E. Retterer).

Planches XI, XII, XIII et XIV. — Des capsules surrénales (R. Minervini).

Planches XV et XVI. — La formation des capsules du rein chez l'homme (Fredet).

Planches XVII et XVIII. — Le développement du péricarde chez le lapin (Rouvière).

Coulommiers. — Imp. Paul BRODARD.



A. Bénard, lith.

F del.



en Captivité

A. B. del.

A. Bénard, lith.

Fig. 1.



Fig. 11.



Fig. 10.

A. Benard, lith.

Fig. 27.

F .35.

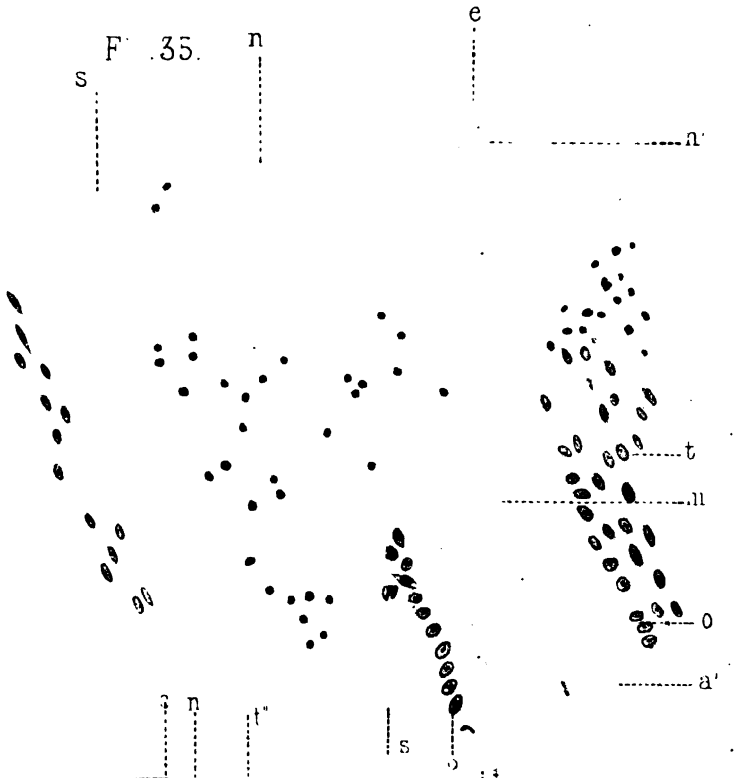

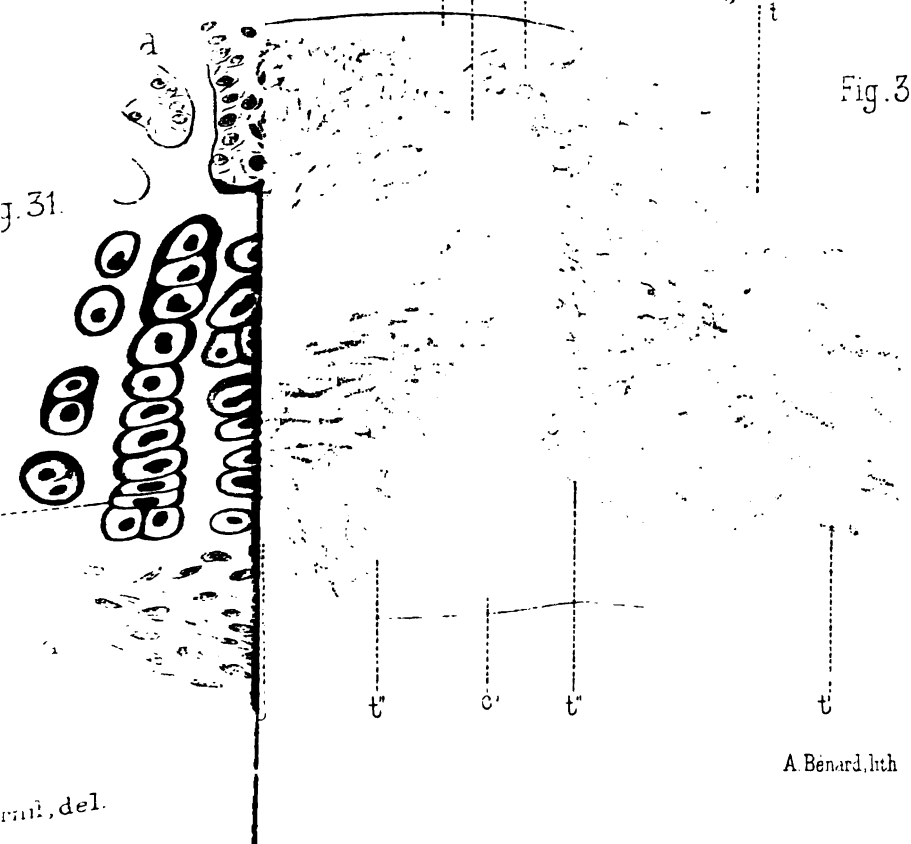

Fig. 37.

A. Bénard, lith

rnil, del.

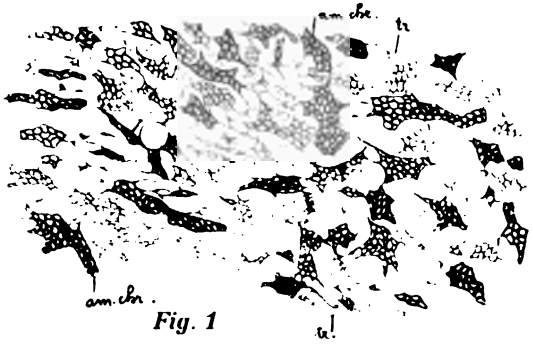

Fig. 1

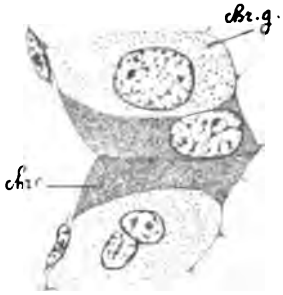

Fig. 2

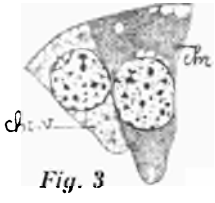

Fig. 3

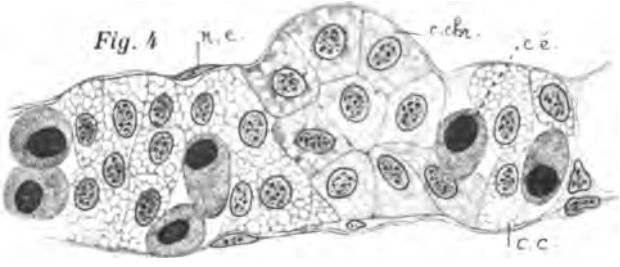

Fig. 4

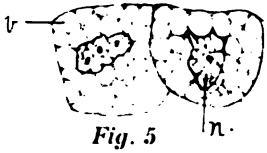

Fig. 5



Fig. 6

Fig. 7

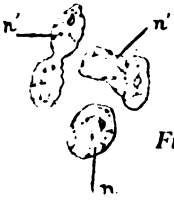

Fig. 8

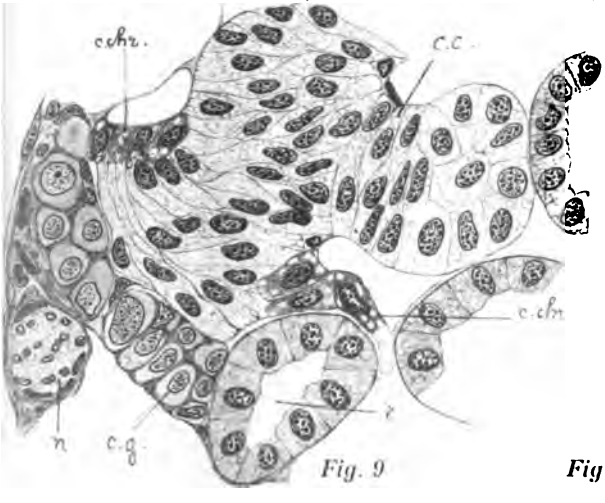

Fig. 9

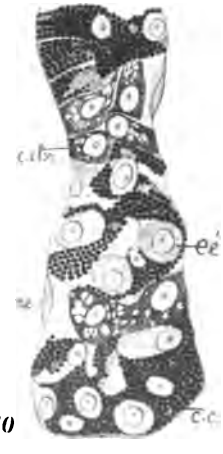

Fig. 10

Goujet, del.

Notes histologiques

SUR LA CAPSULE SURRÉNALE DES AMPHIBIENS

ED. GRYNFELTT

Félix ALCAN, Éditeur

Phototypie Berthaud, Paris

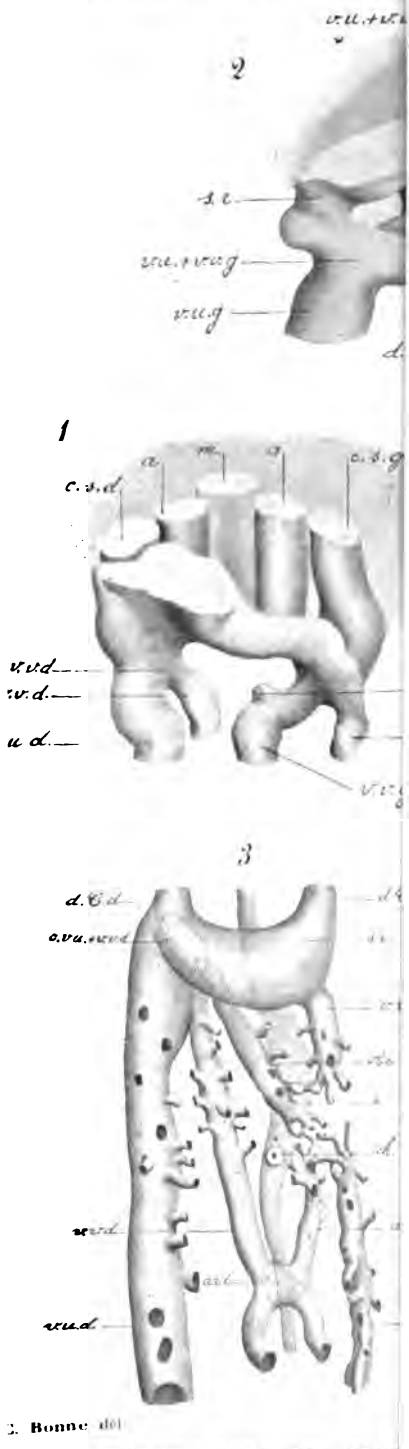







Imp. Paul Brodard

Bonne del.

Développement des veines

n et le Lapin.

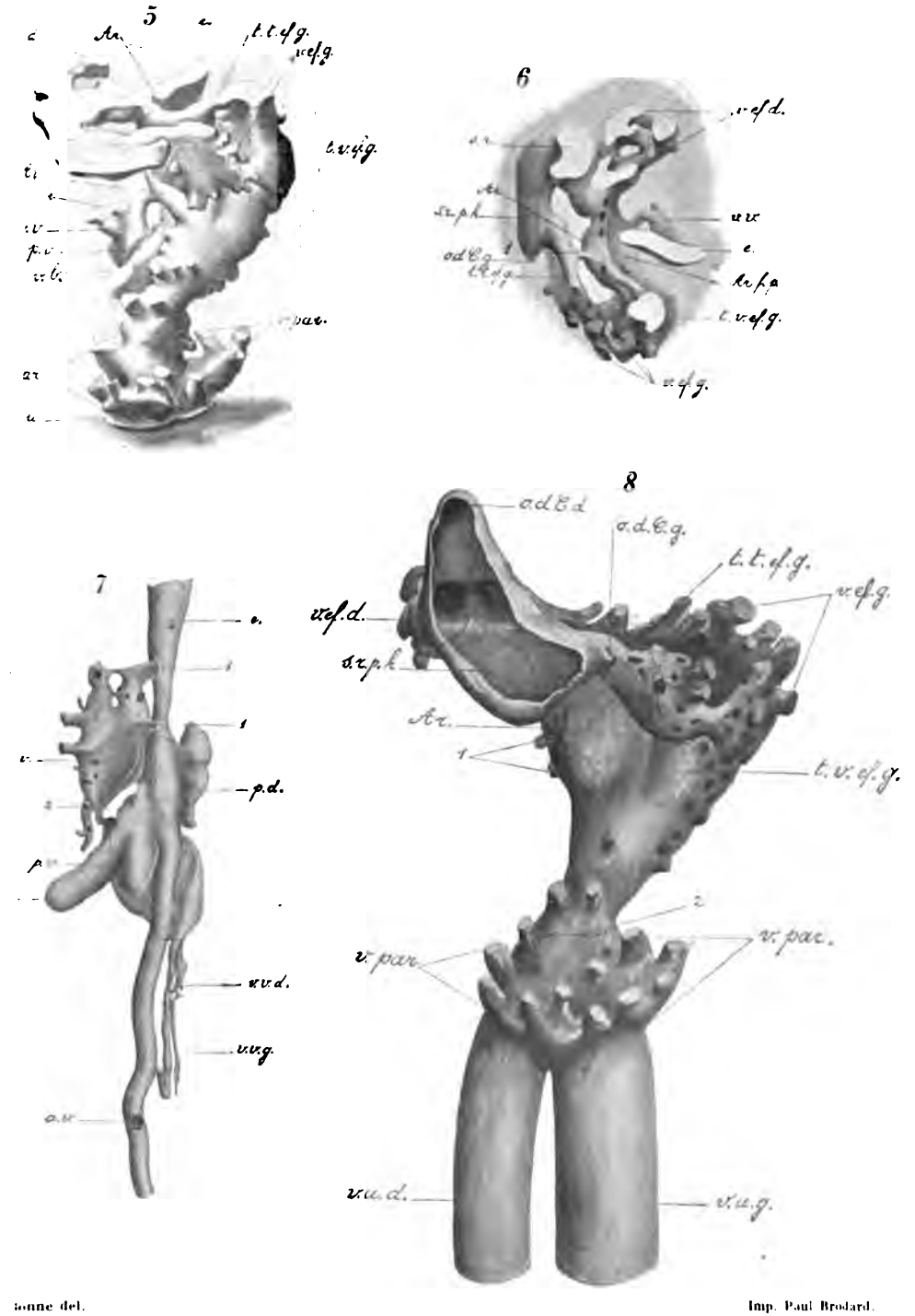

onne del. Imp. Paul Brodard.

Développement des veines du foie chez le Mouton et le Lapin.

C. BONNE

Félix Alcan, éditeur.

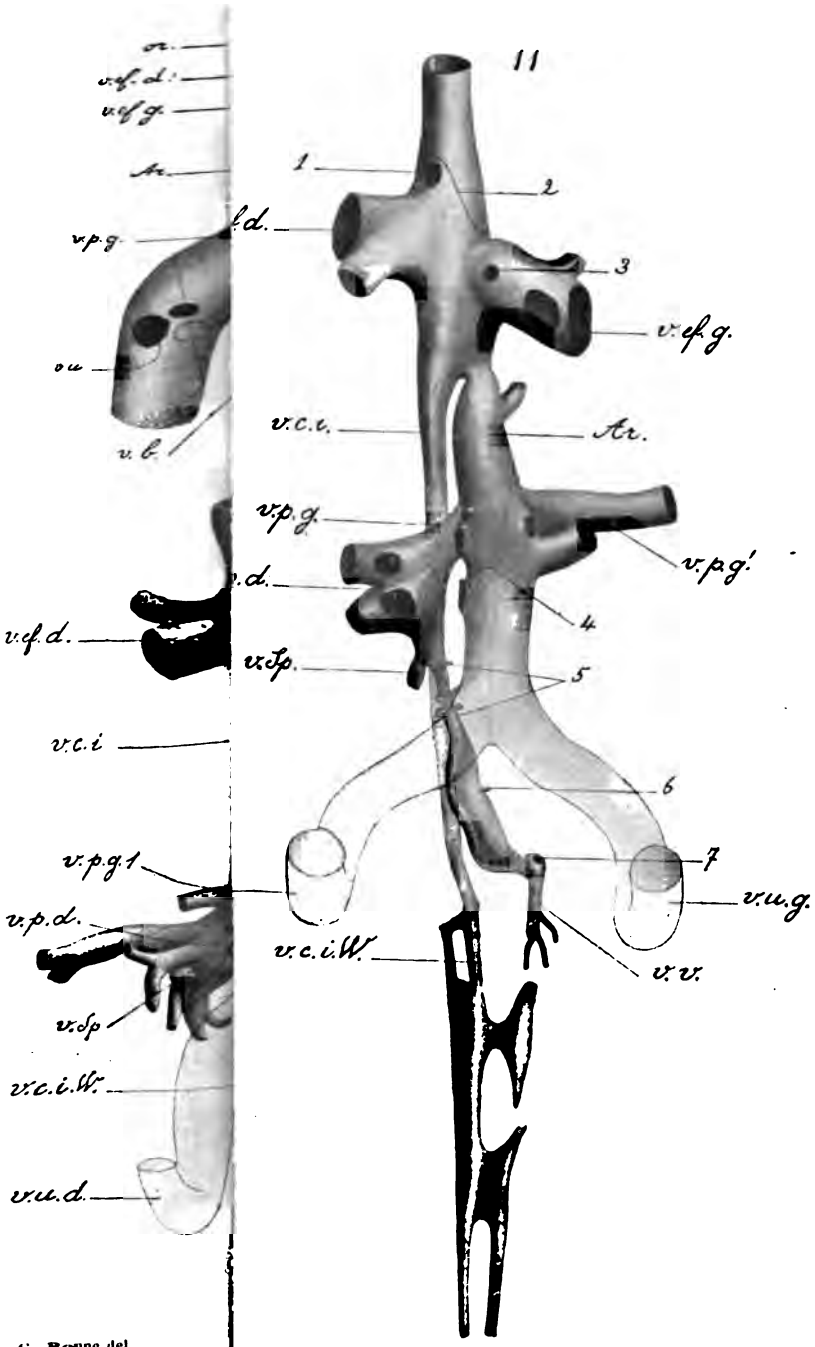

G. Bonne del.

Imp. Paul Brodard.

Lapin.

Fig. III.

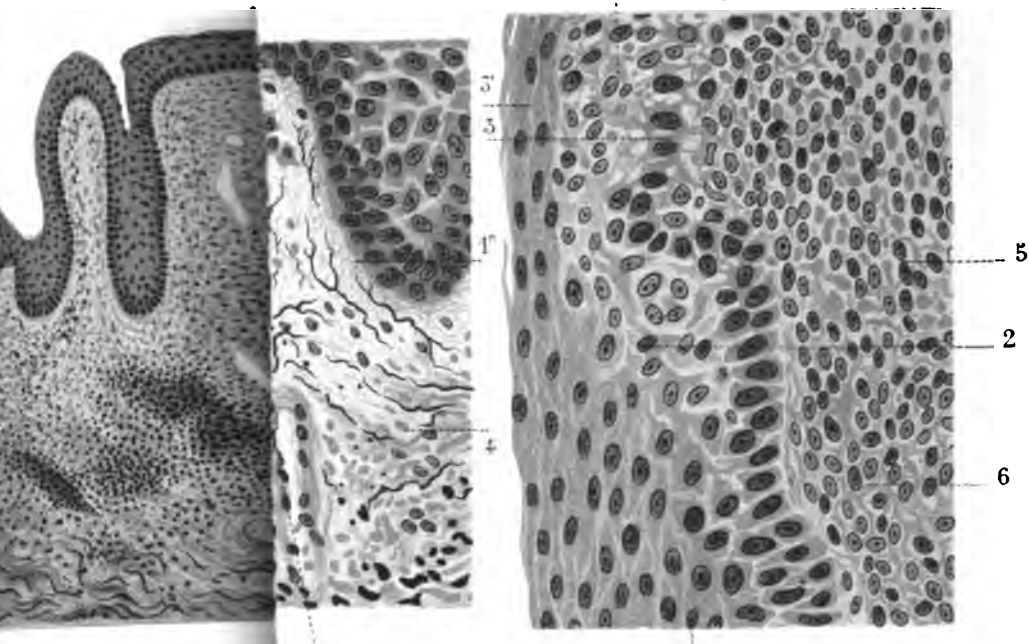

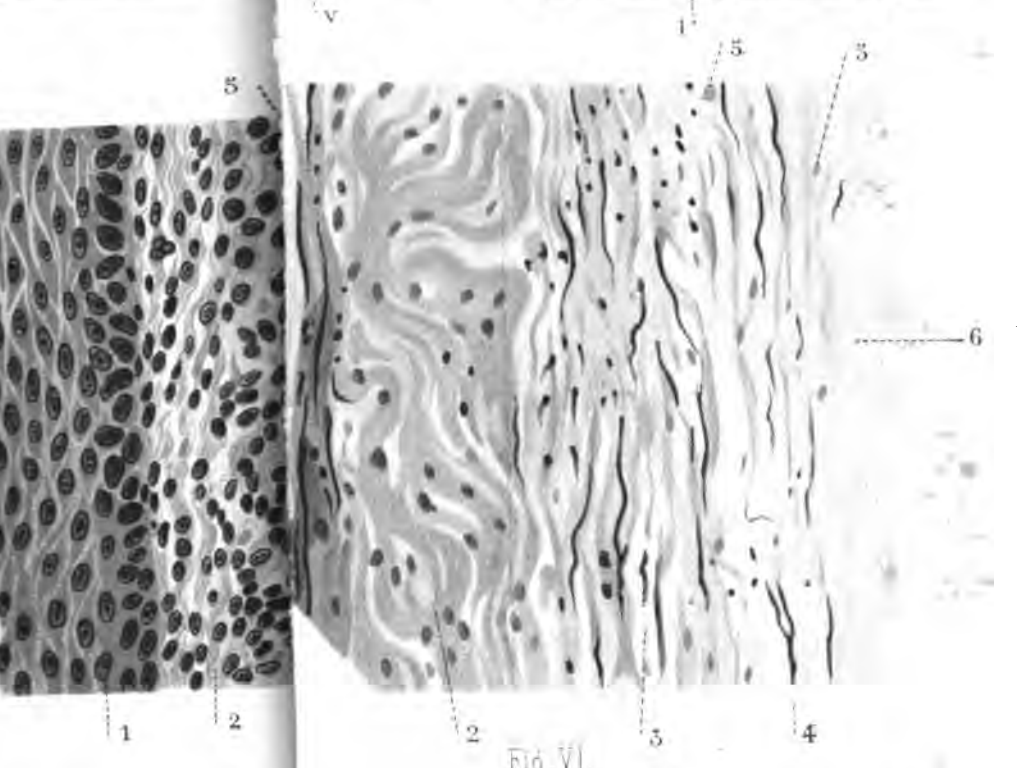

Fig. VI.

ntz, del.

A. Bénard, lith.

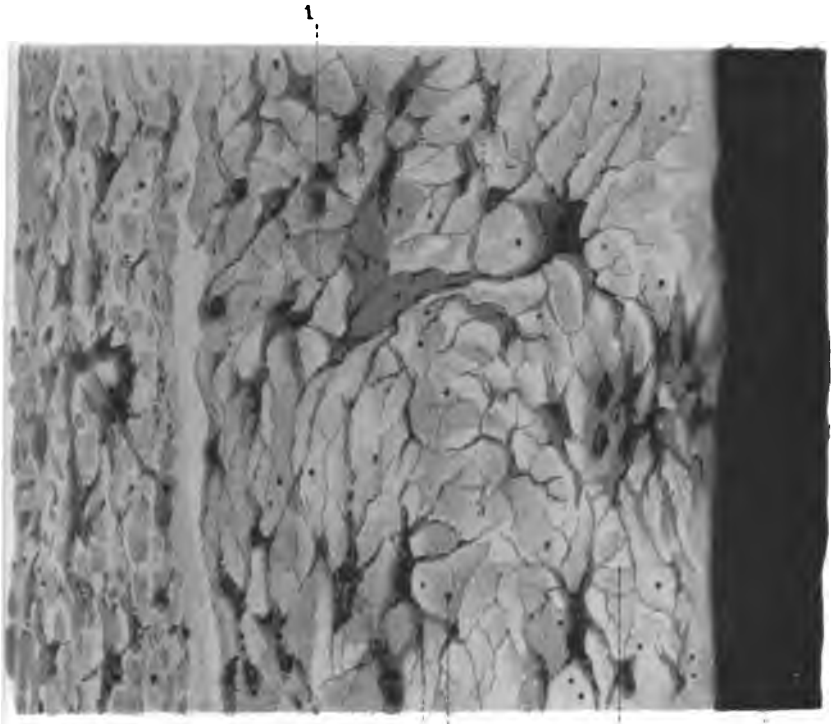

Fig. IX.

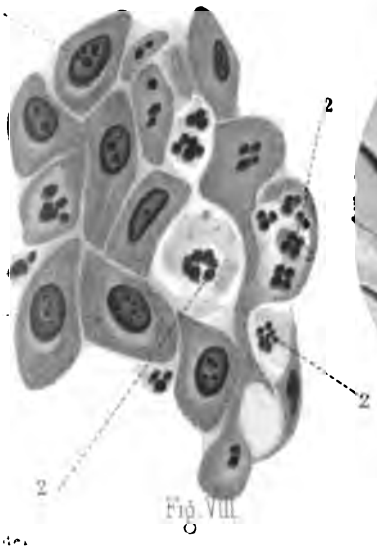

Fig. VIII.



Fig. VII.

A. Bénard, lith.

Structure et évolution du tégument externe.

E. RETTERER.

Félix Alcan, éditeur

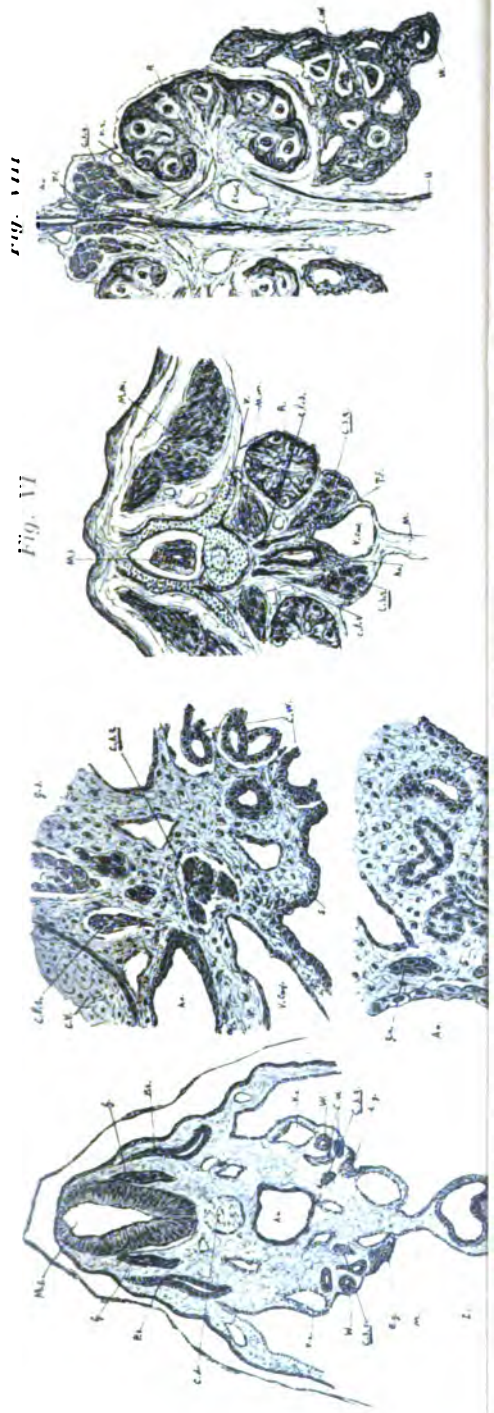

Fig. VIII

Fig. VI

Des ca

F

Fell

ne.

p. Paul Brodard.

Pl. XV

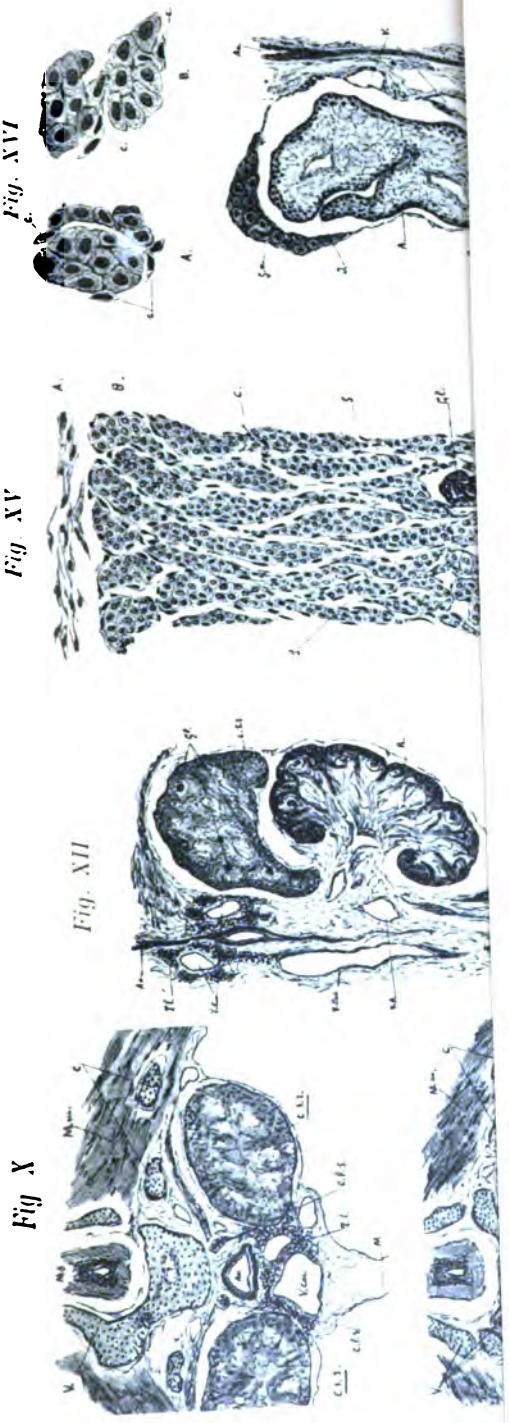

ne.

Des

p. Paul Brodard.

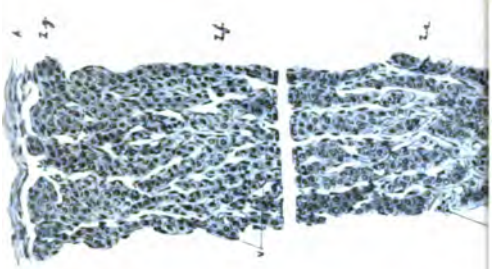

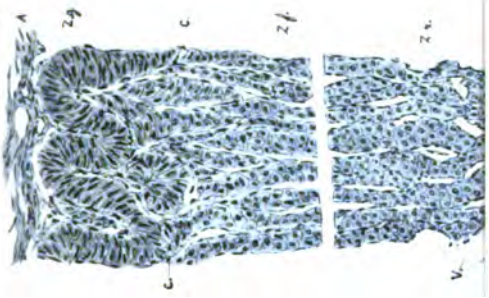

Fig. XXIV

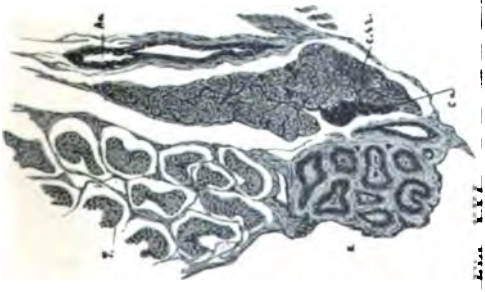

ne.

Des capsul

R. M

Félix Al

ıp. Paul Brodard.

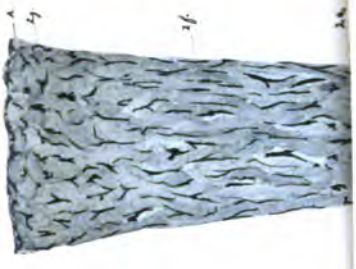

Fig. XXXV

Fig. XXXVI

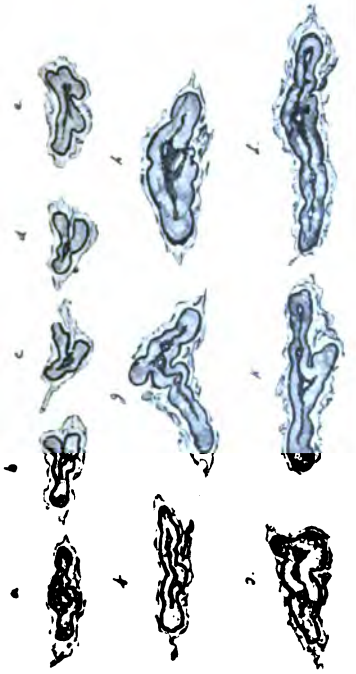

Fig. XXX

D

mme.

Imp. Paul Brodard.

A

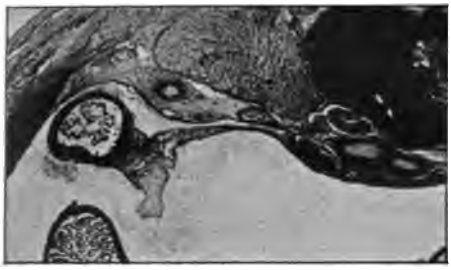

D

B

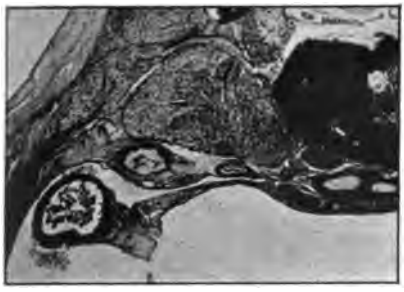

E

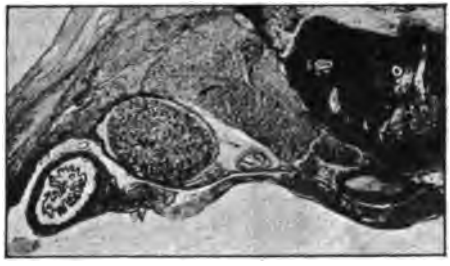

C

F

Formation des capsules du rein chez l'Homme.
Embryon de 6 centimètres.

Pierre FREDET

Félix Alcan, éditeur. Imp. Paul Brodard.

G

H

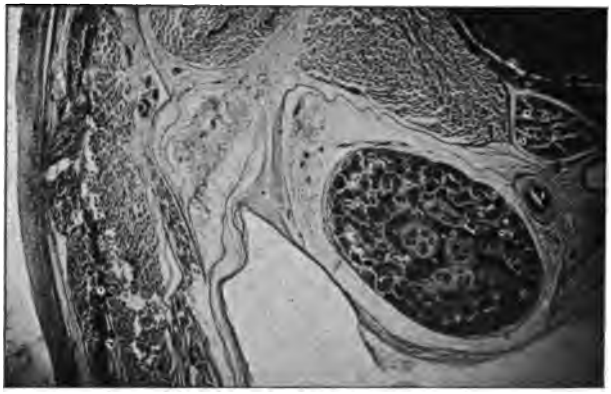

I

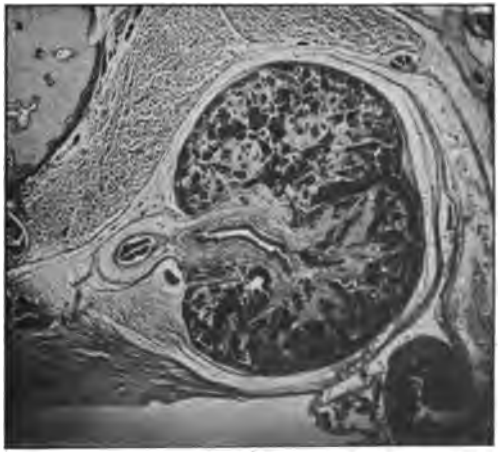

Formation des capsules du rein chez l'Homme.
Embryon de 9 centimètres.

Pierre FREDET

Félix Alcan, éditeur. Imp. Paul Brodard.

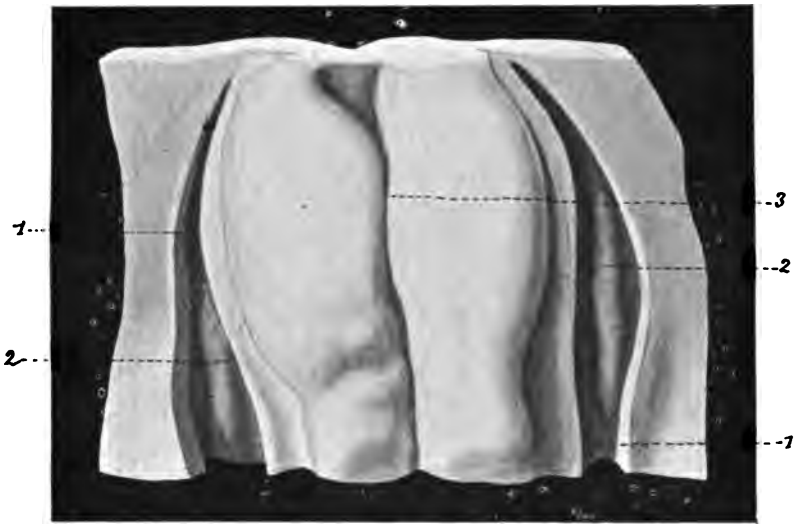

Fig. 1.

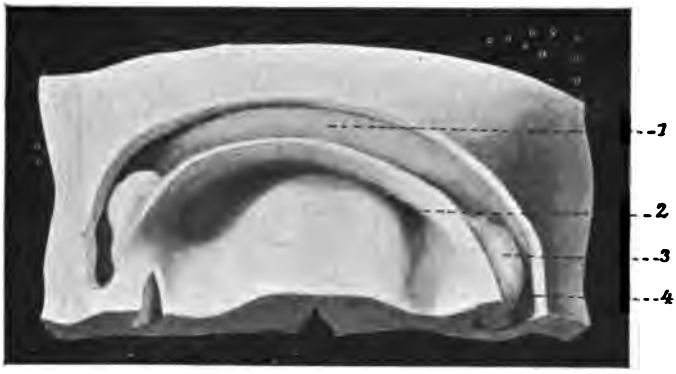

Fig. 2.

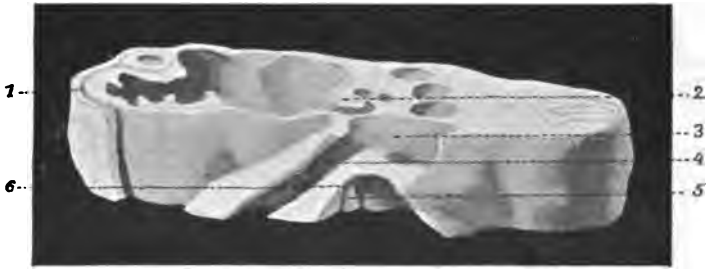

Fig. 3.

Développement du péricarde chez le Lapin.

H. ROUVIÈRE

Félix Alcan, éditeur. Imp. Paul Brodard.

Fig. 4.

Fig. 5.

Fig. 6.

Développement du péricarde chez le Lapin.

H. ROUVIÈRE

Félix Alcan, éditeur

5000